

- Reconèixer **ecogràficament** les característiques específiques de cada variant d'arc aòrtic dret.
- Identificar aquells casos que cursen amb **anell vascular** per poder fer un bon **assessorament prenatal i postnatal**.

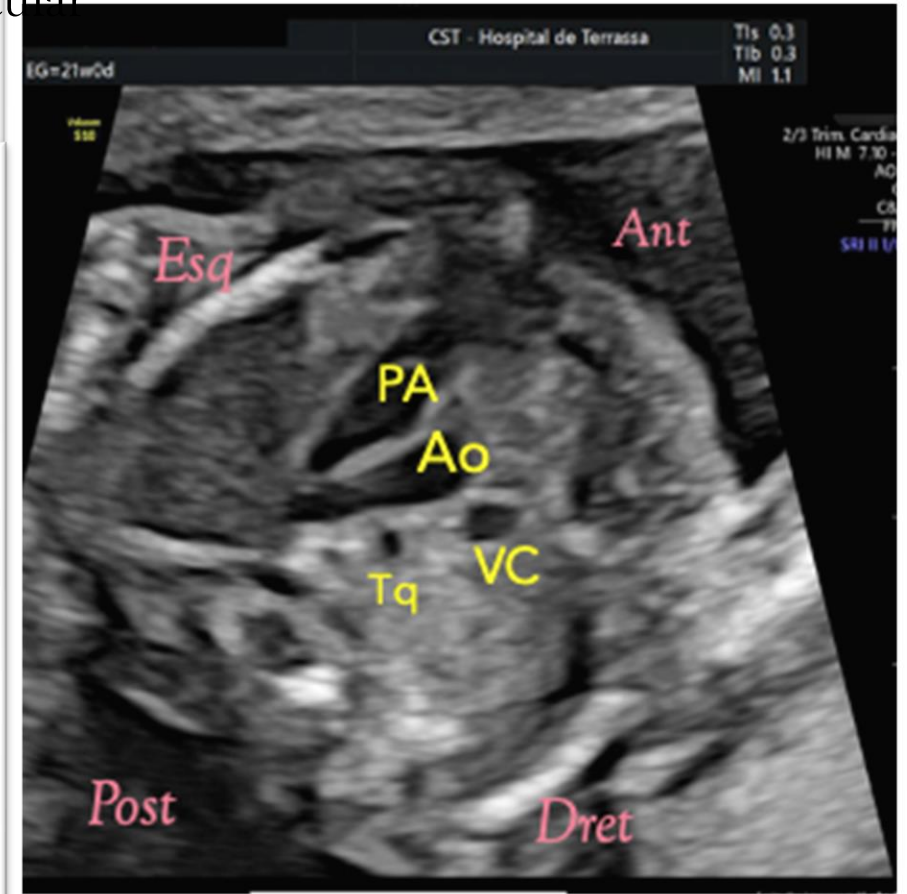
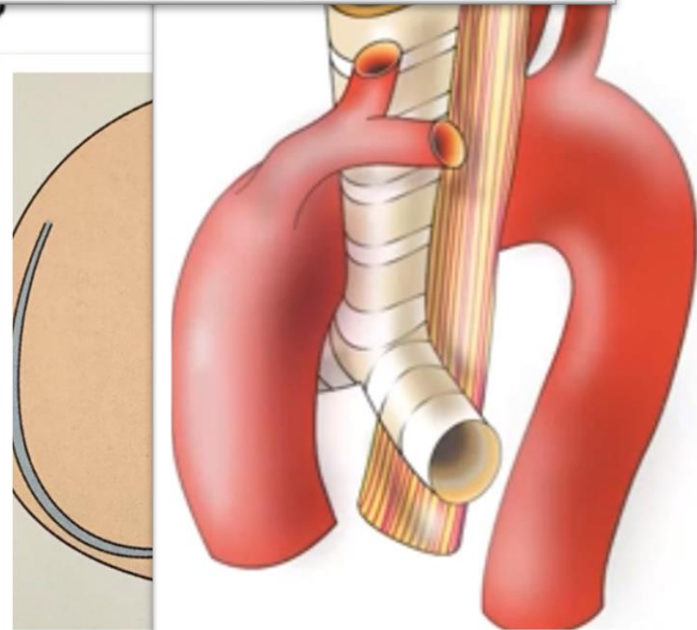
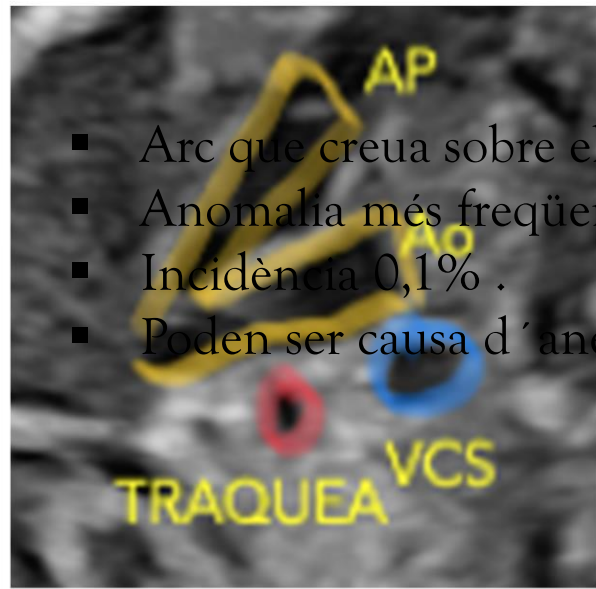
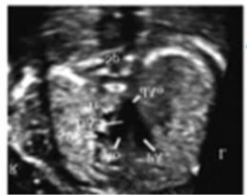
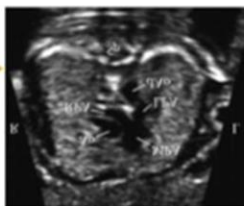
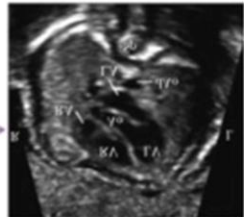
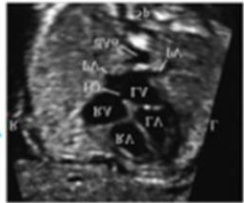
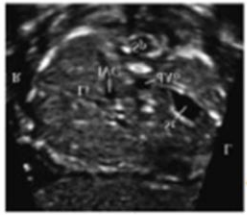
ARC AÒRTIC DRET:

Fins on pot arribar el
diagnòstic prenatal?

Lourdes Ferri; Esperanza García; Pilar Millán, Laura Vargas
Angels Vives

ARC AÒRTIC DRET

- Arc que creua sobre el bronqui principal dret.
- Anomalia més freqüent de l'arc aòrtic
- Incidència 0,1% .
- Poden ser causa d'anell vascular

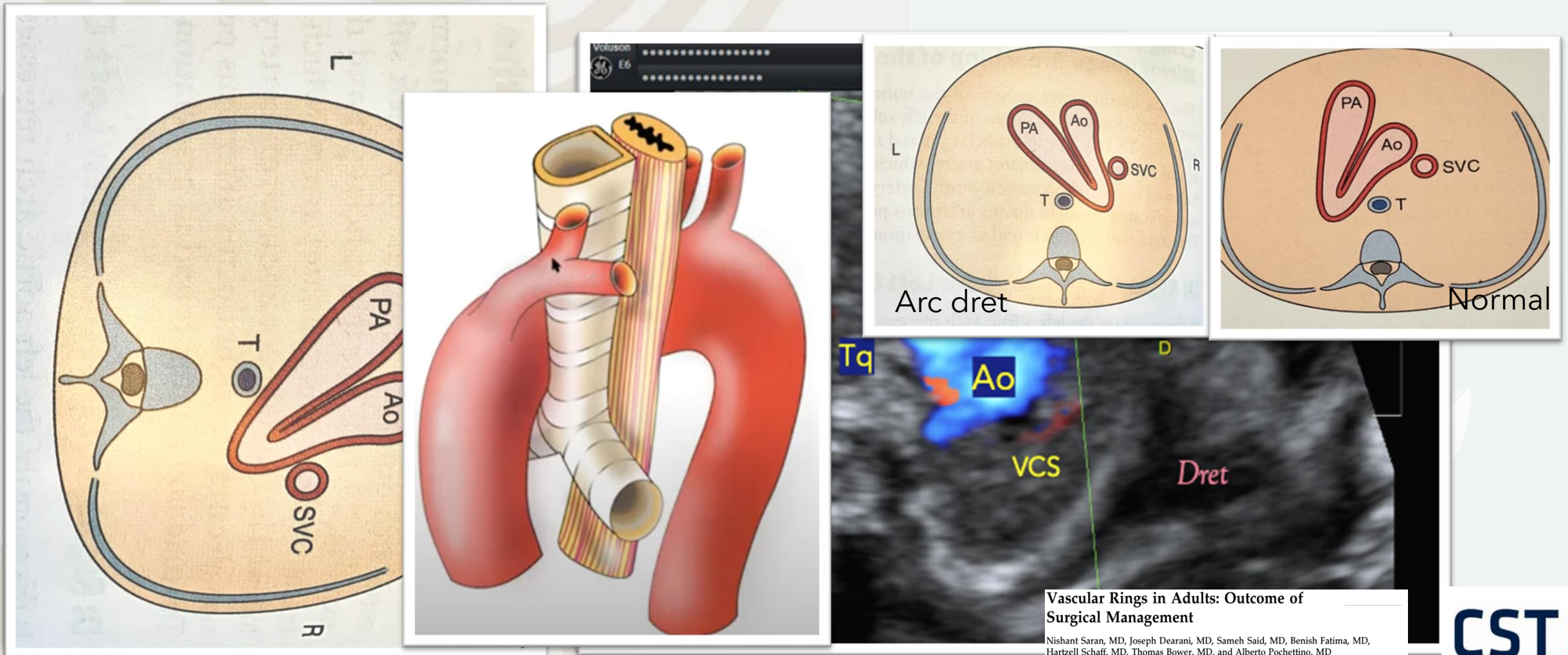


> Ultrasound Obstet Gynecol. 2003 Nov;22(5):535-46. doi: 10.1002/uog.897.

Carvalho JS, Allen JD, Chagui R, Cepeda A, DeVore GR, Hecher K, Lee W, Munoz H, Paladini D, Tutschek B, Yagel S. ISUOG practice guidelines (updated): Sonographic screening examination of the fetal heart. Ultrasound Obstet Gynecol 2013;

S-J Yoo¹, J-Y Min, Y-H Lee, K Roman, E Jaeggi, J Smallhorn

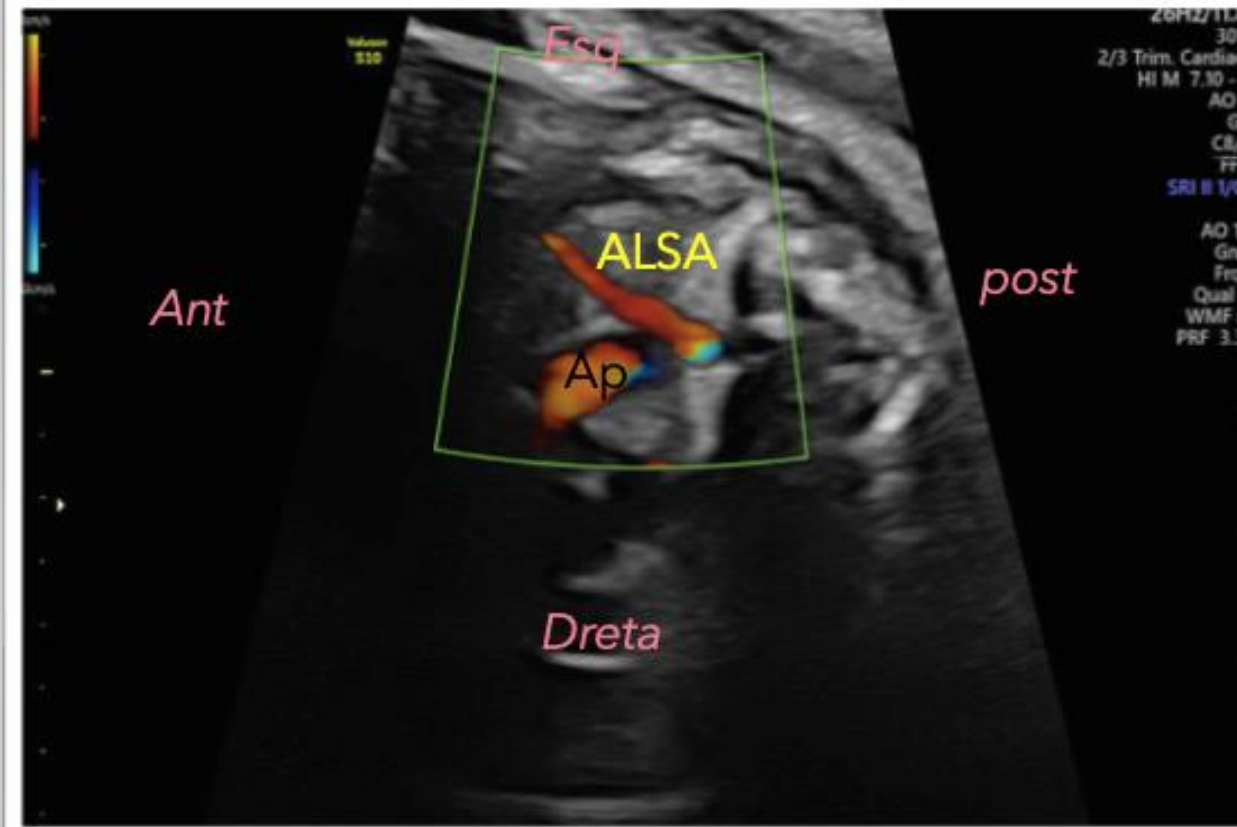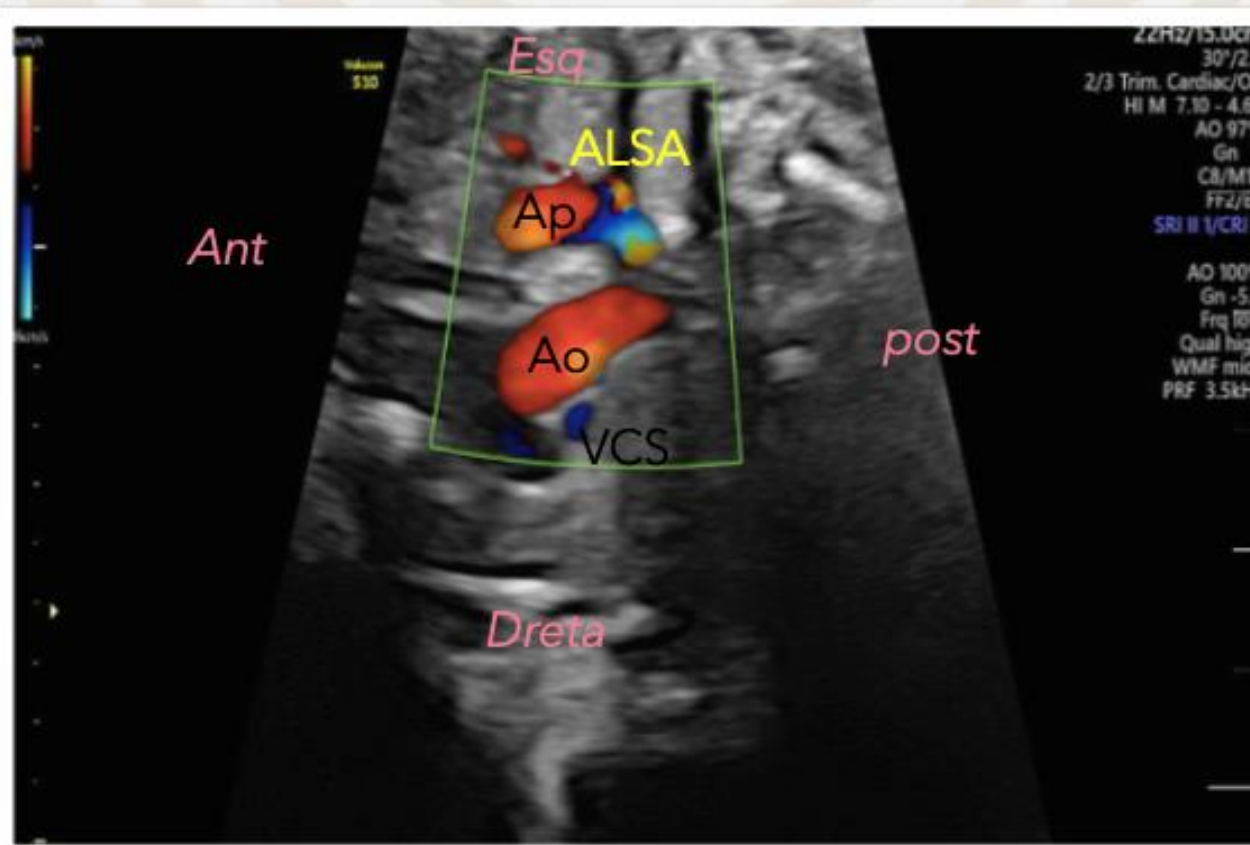
1. ARC AÒRTIC DRET ductus dret (V)



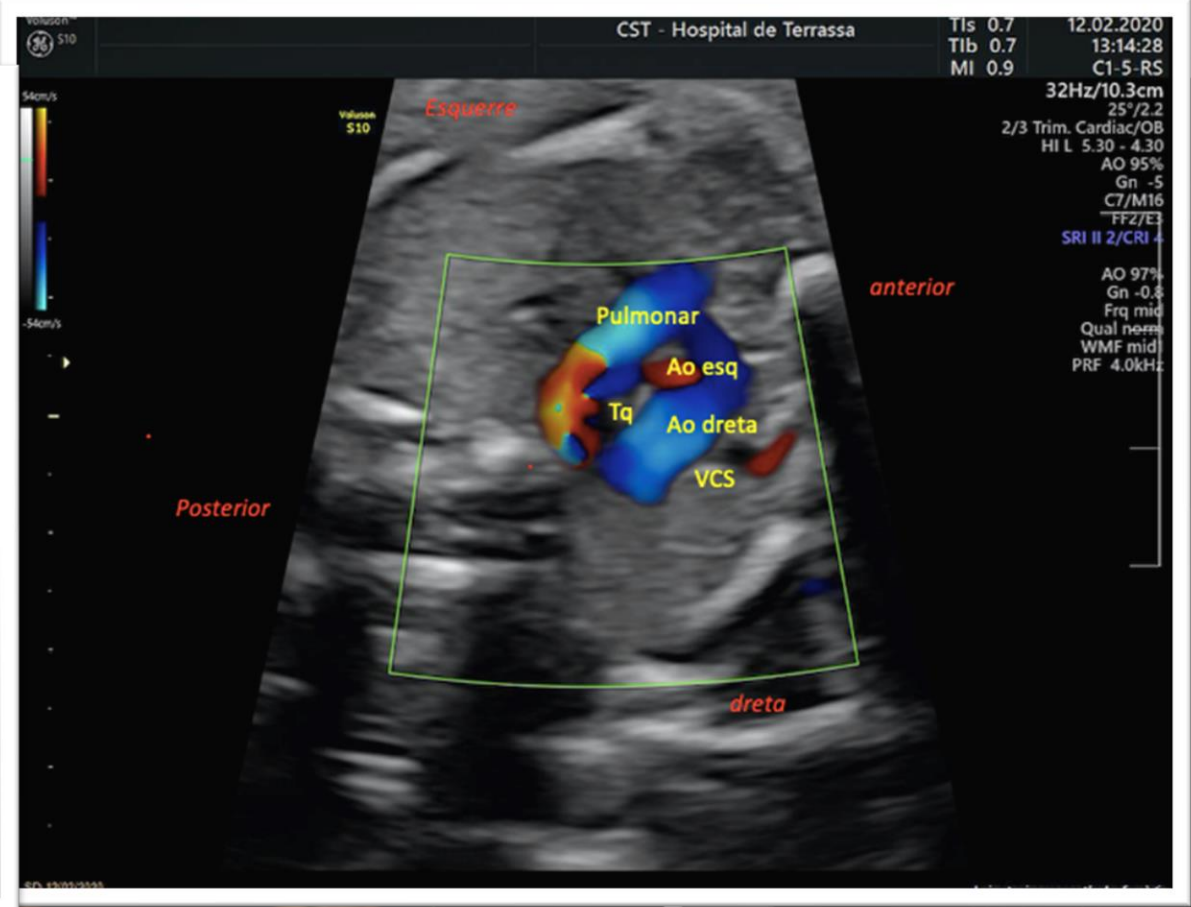
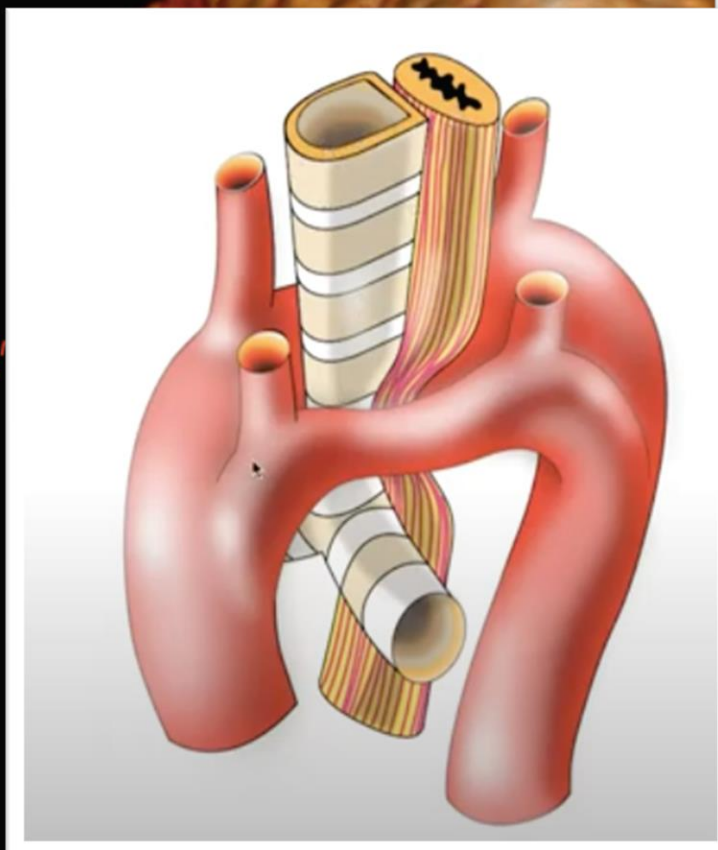
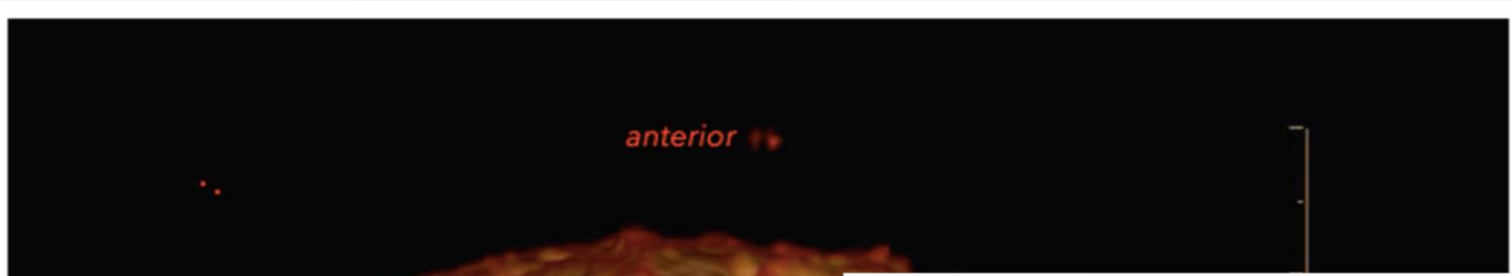Vascular Rings in Adults: Outcome of Surgical Management

Nishant Saran, MD, Joseph Dearani, MD, Sameh Said, MD, Benish Fatima, MD, Hartzell Schaff, MD, Thomas Bower, MD, and Alberto Pochettino, MD
Department of Cardiovascular Surgery and Division of Vascular and Endovascular Surgery, Mayo Clinic, Rochester, Minnesota

2. ARC AÒRTIC DRET amb ductus esquerre (U)



3. DOBLE



Imatges cedides per l' hospital Vall d'hebron

Vascular Rings in Adults: Outcome of Surgical Management

Nishant Saran, MD, Joseph Dearani, MD, Sameh Said, MD, Benish Fatima, MD, Hartzell Schaff, MD, Thomas Bower, MD, and Alberto Pochettino, MD
Department of Cardiovascular Surgery and Division of Vascular and Endovascular Surgery, Mayo Clinic, Rochester, Minnesota



ARC AÒRTIC DRET:

Fins on pot arribar el diagnòstic prenatal?

Als 6 mesos de vida
AngioTAC i
fibronoscòpia.

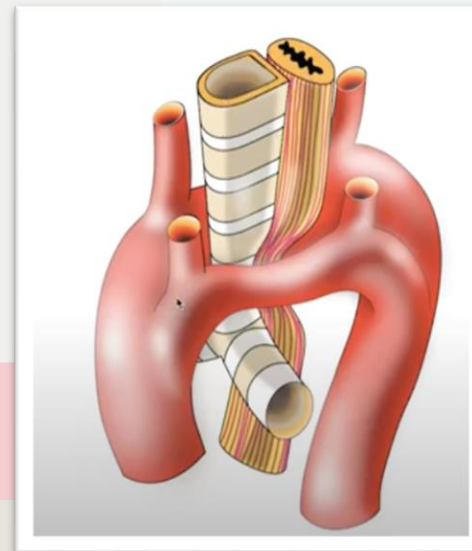
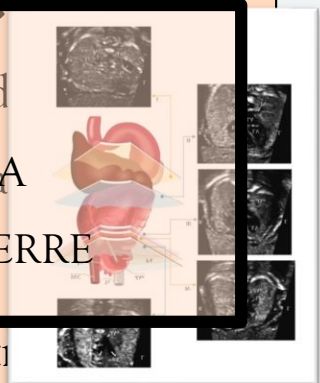
Depenent del grau
de compressió es
proposa cirurgia.

Per què és important el diagnòstic d'arc aòrtic dret?

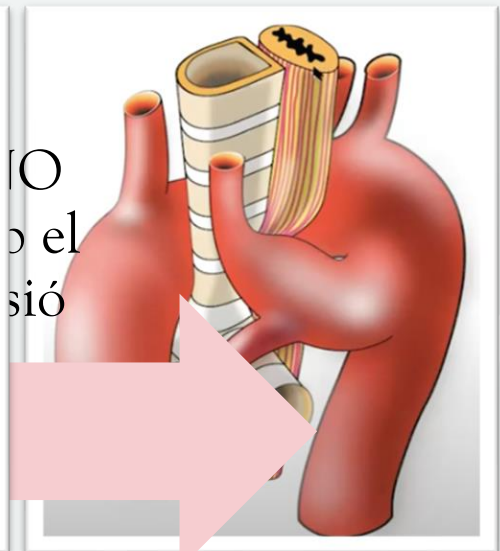
- ✓ El diagnòstic prenatal es realitza amb el tall 3VT.
- ✓ La inclusió de tall T4VT al cribratge ecogràfic ha suposat un ARC AÒRTIC DRET AMB DUCTE ESQUERRE

patologia. Per la presència d'anell vascular i les implicacions postn

MANEIG POSTNATAL
CIRURGIA



Doble arc aòrtic



Arc aòrtic dret amb ALSA

Vascular Rings in Adults: Outcome of Surgical Management

Nishant Saran, MD, Joseph Dearani, MD, Sameh Said, MD, Benish Fatima, MD, Hartzell Schaff, MD, Thomas Bower, MD, and Alberto Pochettino, MD
Department of Cardiovascular Surgery and Division of Vascular and Endovascular Surgery, Mayo Clinic, Rochester, Minnesota