



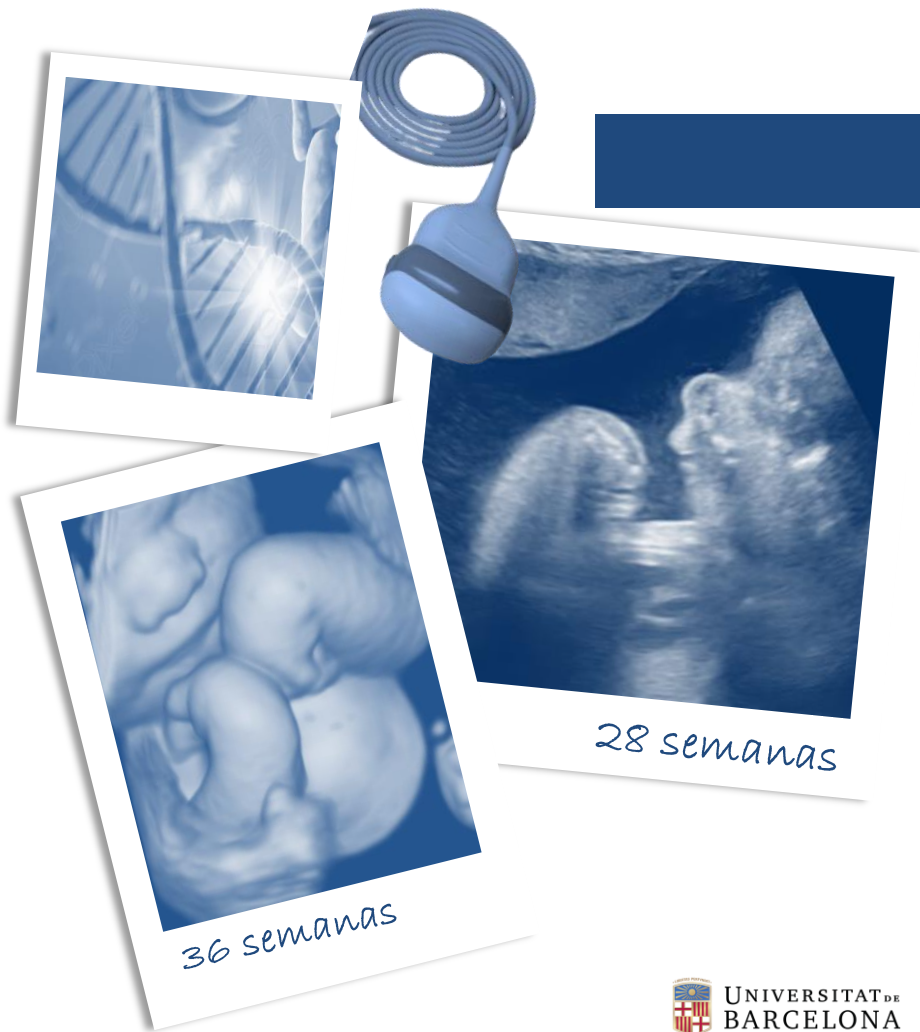Mútua Terrassa

# Artrogriposi distal

Hospital Universitari Mútua Terrassa



Ana Paula Vélez Vintimilla



28 semanas

36 semanas

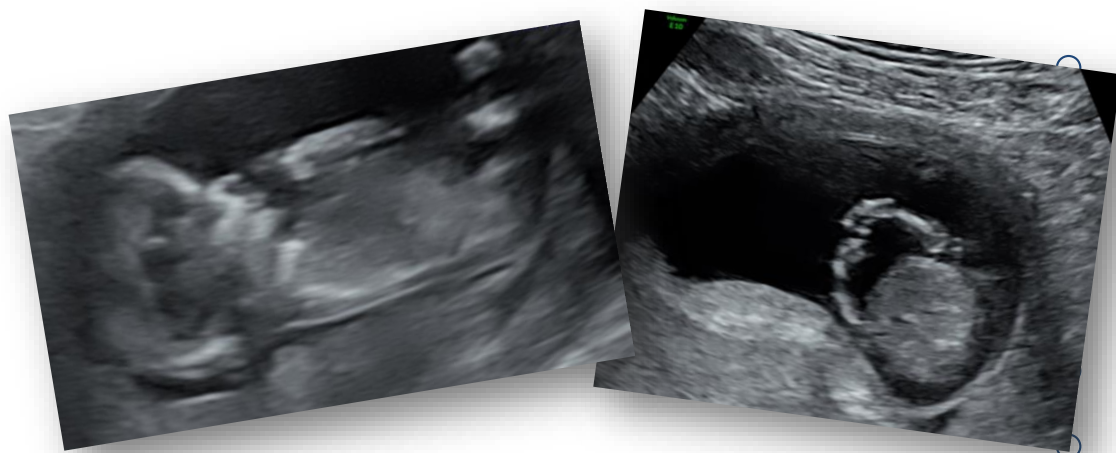
# Història gestacional

## Ecografia del 1er T

Cribratge combinat  
d'aneuploidies: Baix risc  
Alt risc de PEP i PET



32 anys



▪ TPAL

1.0.0.1 (eutòcic)

Antecedents

▪ mèdics i  
quirúrgics

Cap d'interès

▪ Parella

Estenosis pulmonar

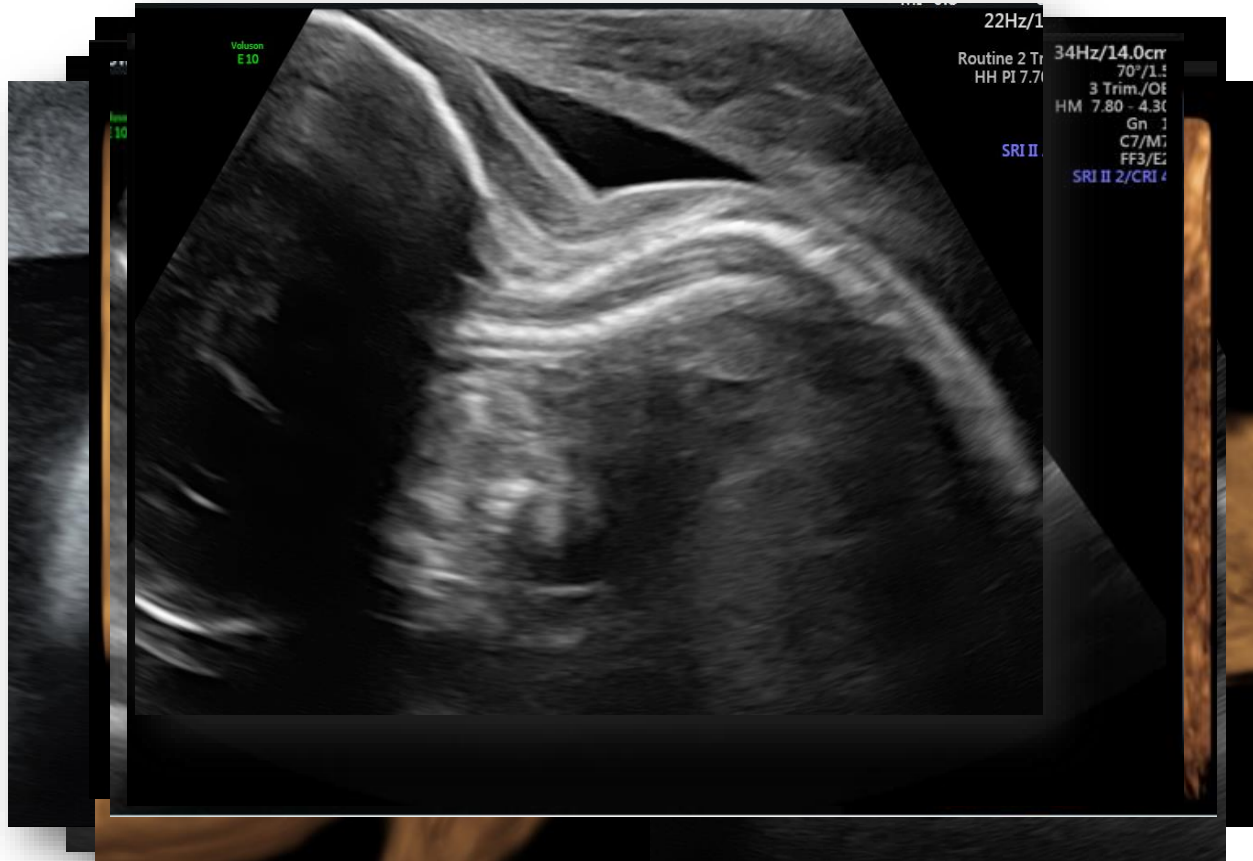## Analítica del 1er T

Rubèola no immune

SGB positiu

# Ecografia 2nT: PFEp62

## Troballes



**Edema nucal**

**Ventriculomegàlia**

**Microretrògnatia**

**Peus bots**

**Canells en hiperflexió**

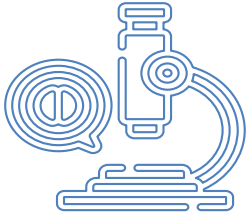**Mans persistentment  
tancades**

**Polze amagat**

**Augment de la cifosi  
dorsal fisiològica**

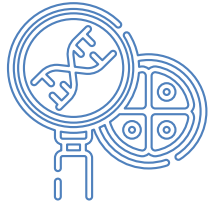
**Hemivertebra dorsal**

# Amniocentesi :



QF-PCR

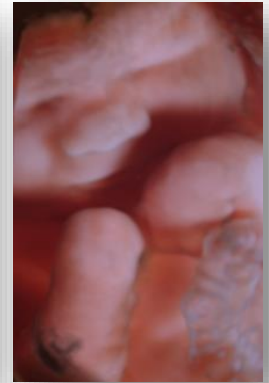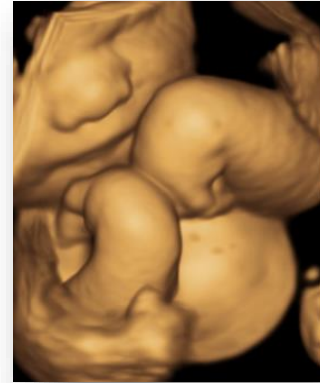Normal



Arrays-CGH


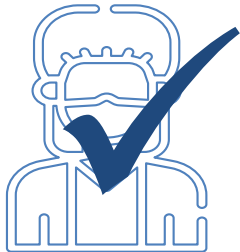
Normal

Arr (X,Y)x1,(1-22) x 2



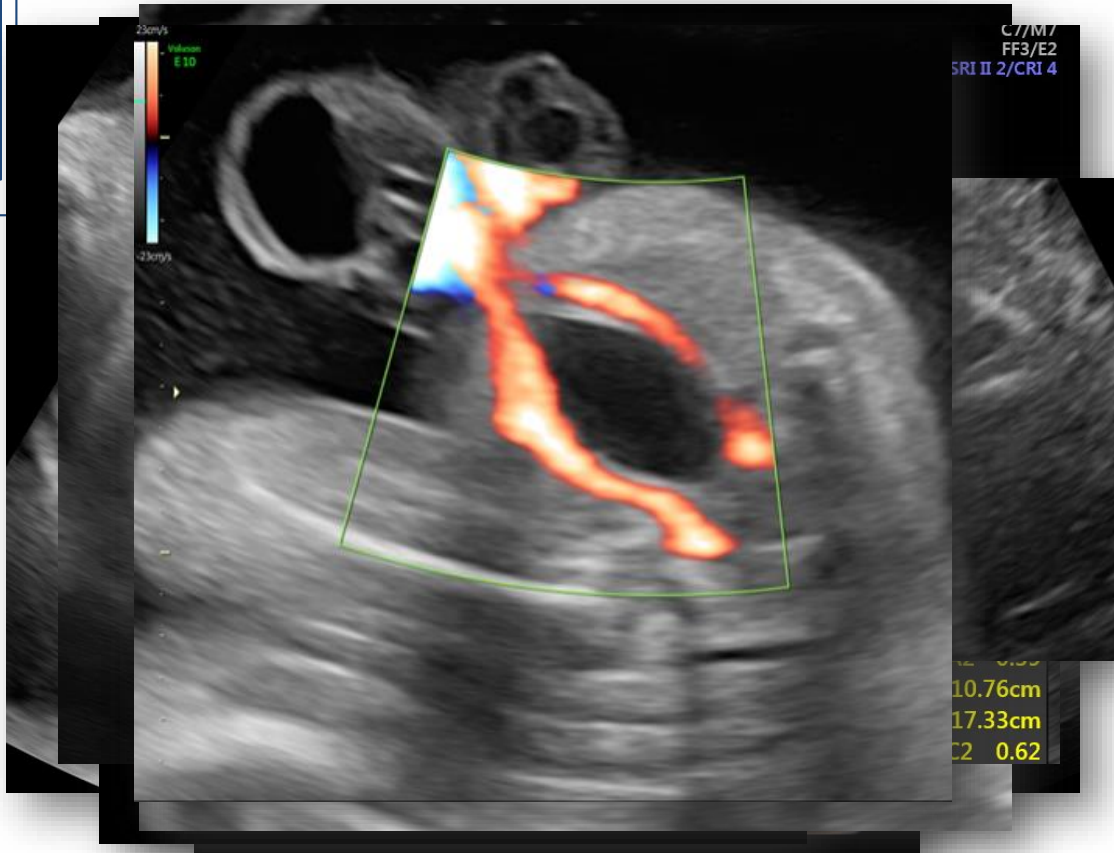
Exoma

Variant tipus missense gen TPM2, en heterocigosi, associat **Artrogriposis distal tipus 1A i 2B**, (OMIM #108120) d'herència Autosòmica dominant (NM\_003289: C.292G>A)



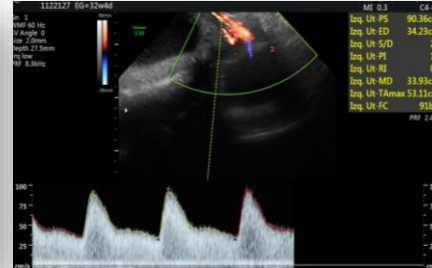
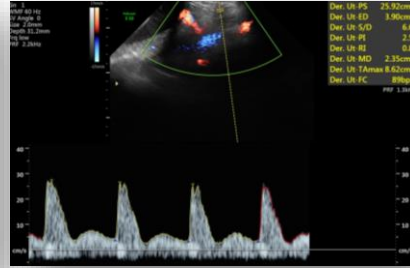
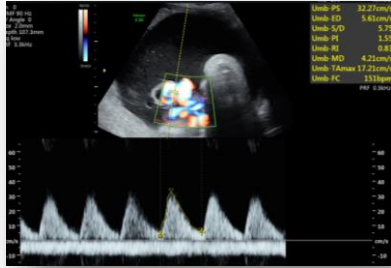
**Decideix continuar gestació**

# Altres troballes...



Hipoplasia toràcica  
est de corda anòmica

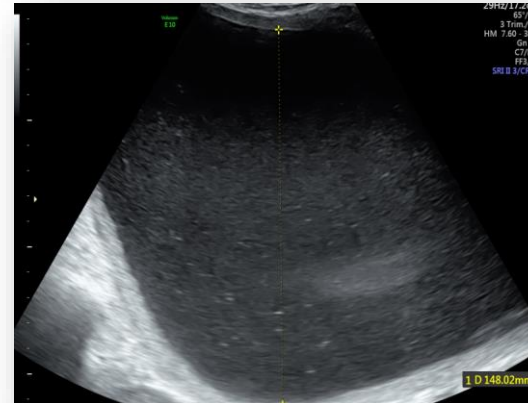
# Doppler fetal patològics

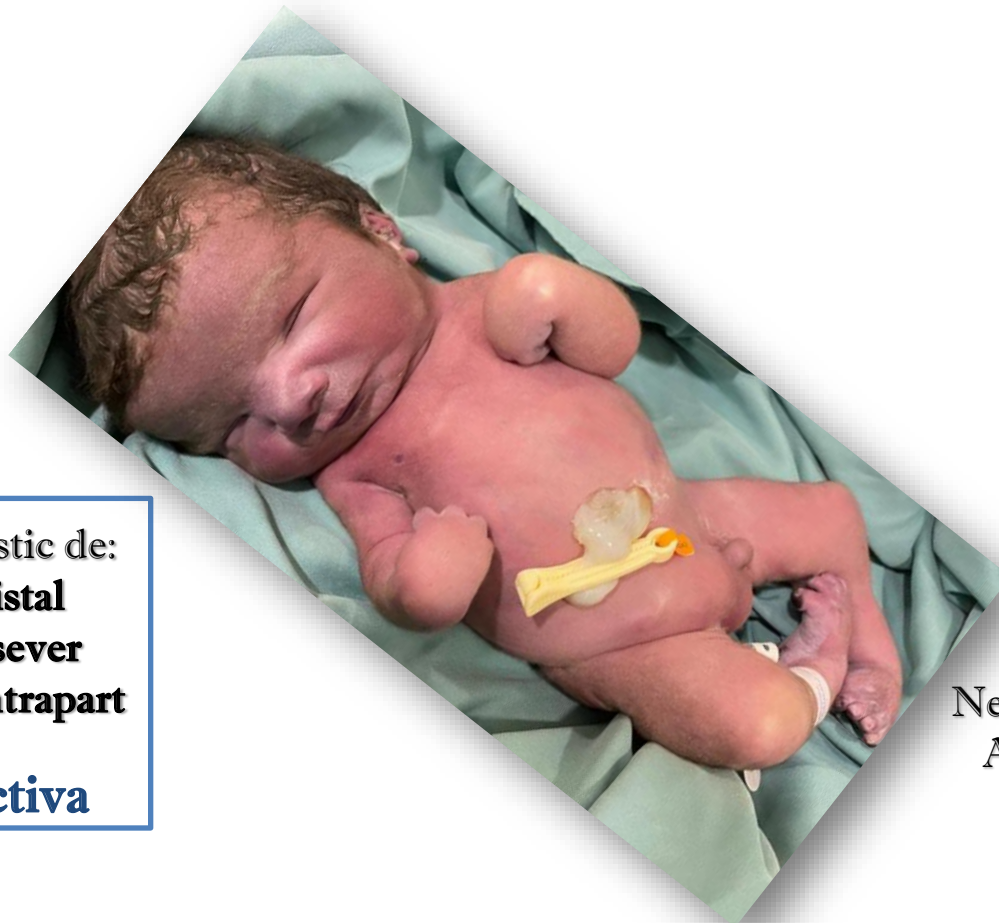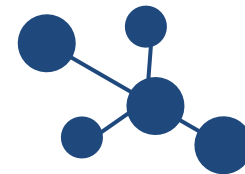


*IPUmb >p95 (diàstole present)  
IPmUt >p95.  
IP-AMC normal*

## Polihidramnis sever

*ILA de 25.5cm  
CMàx de 14.8cm*



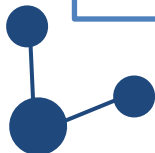


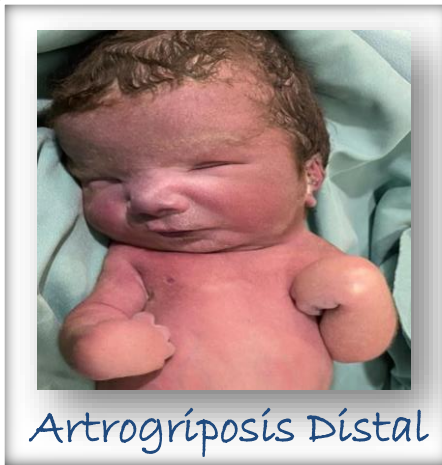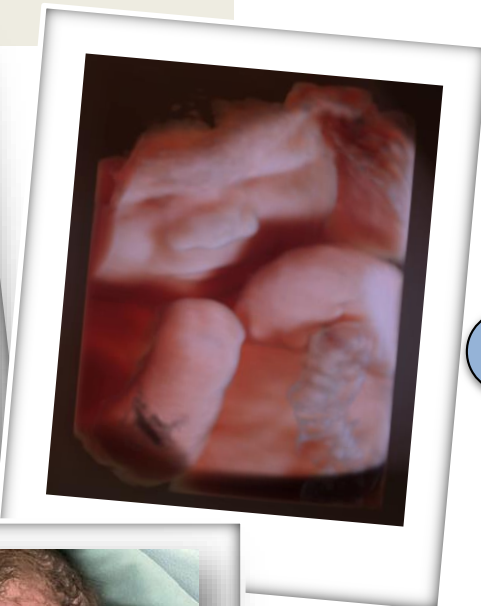
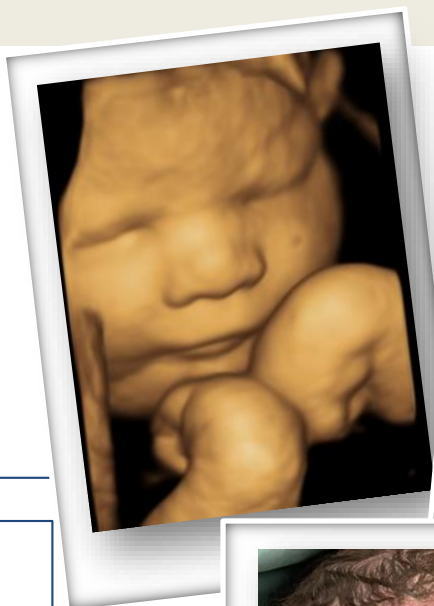Davant el diagnòstic de:  
**Artrogriposi distal**  
**Polihidramnis sever**  
**Risc de distòcia intrapart**

**Cesària electiva**

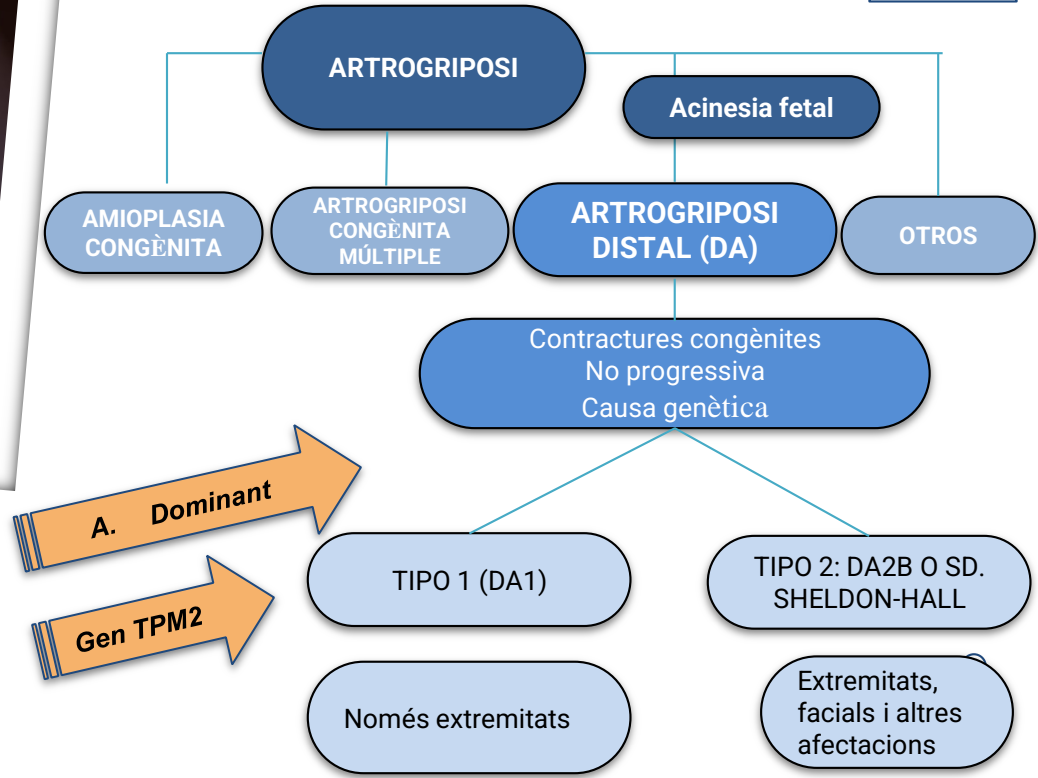
Neix nounat sexe masculí,  
APGAR 1-0-0, 2450gr

**Exitus fetal**





Artrogríposis Dístal



1. E. López, C. Plans, R. Granell, P. Carreto, A. Ruano, Miopatia de depósito de nemalina y artrogriposis congénita, *Clinica e Investigación en Ginecología y Obstetricia*, Volume 44, Issue 4, 2017, Pages 181-184, ISSN 0210-573X, <https://doi.org/10.1016/j.gine.2016.06.001>.  
 2. Jin JY, Wu JF, Fan LL, Yu F, Li JJ, Fan XF, Huang H, Zeng L, Tang JY, Xiang R. A mutation of beta-tropomyosin gene in a Chinese family with distal arthrogryposis type I. *Int J Clin Exp Pathol*. 2017 Nov 1;10(11):11137-11142. PMID: 31966463; PMCID: PMC6965825.  
 3. Neissl M, Sheikh-Hosseini M, Mohammadi-Asl J, et al. Una nueva mutación del gen *TPM2* heterocigoto (c.456G>C; p.Lys152Asn) en una familia iraní afectada por artrogriposis distal tipo 1: reporte de un caso. *Egipto J Med Hum Genet* 23 , 49 (2022). <https://doi.org/10.1186/s43042-022-00264-2>







# Gràcies!

Ana Paula Vélez V.

[apvelez@mutuaterrassa.cat](mailto:apvelez@mutuaterrassa.cat)

