

FORMACIÓ QUÍSTICA ABDOMINAL FETAL I COLÈSTASI MATERNA

XXV Jornada catalana de diagnòstic prenatal ecogràfic de la SCOG

Cas clínic

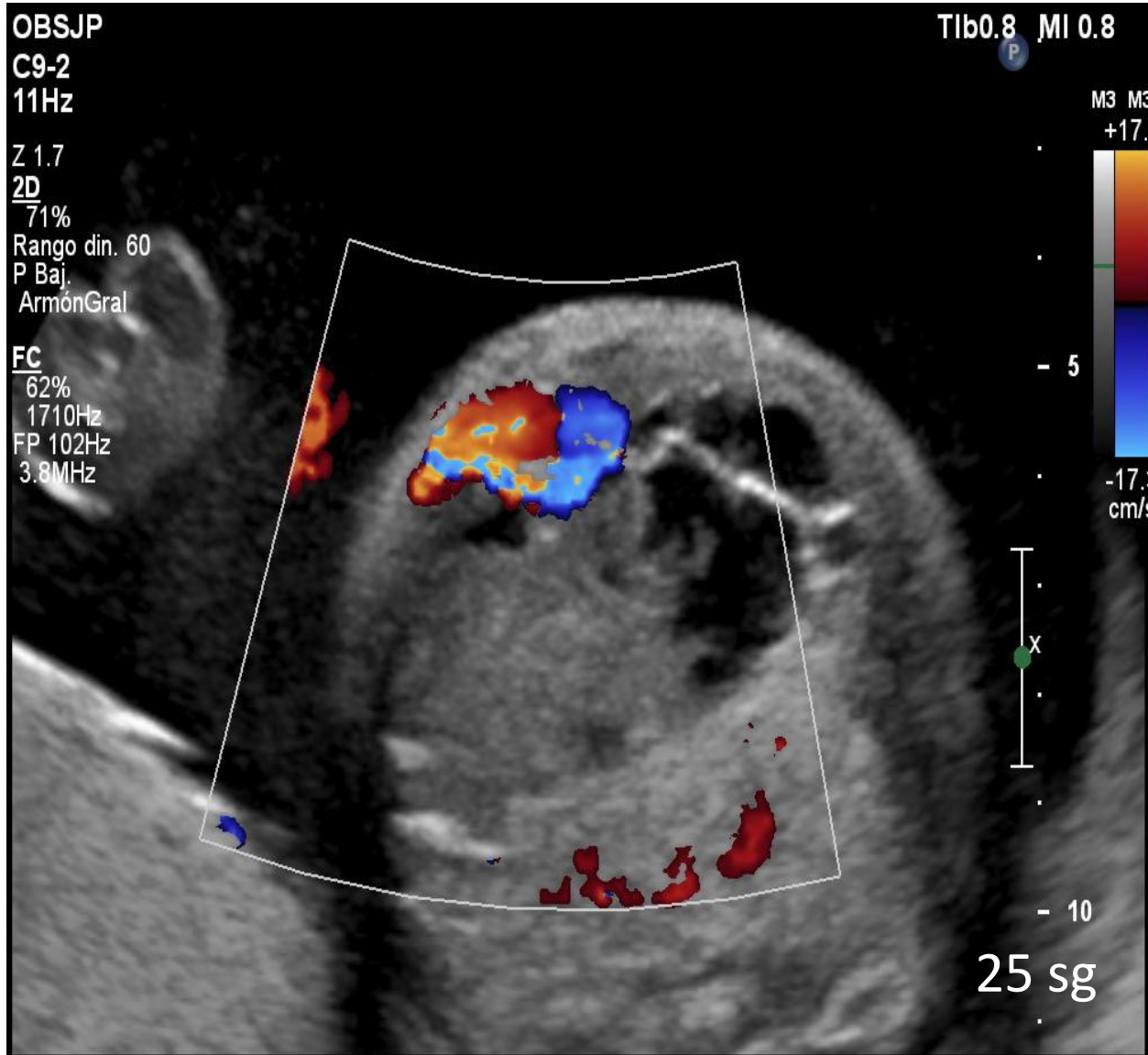
- Dona de 21 anys.
- P 0000.

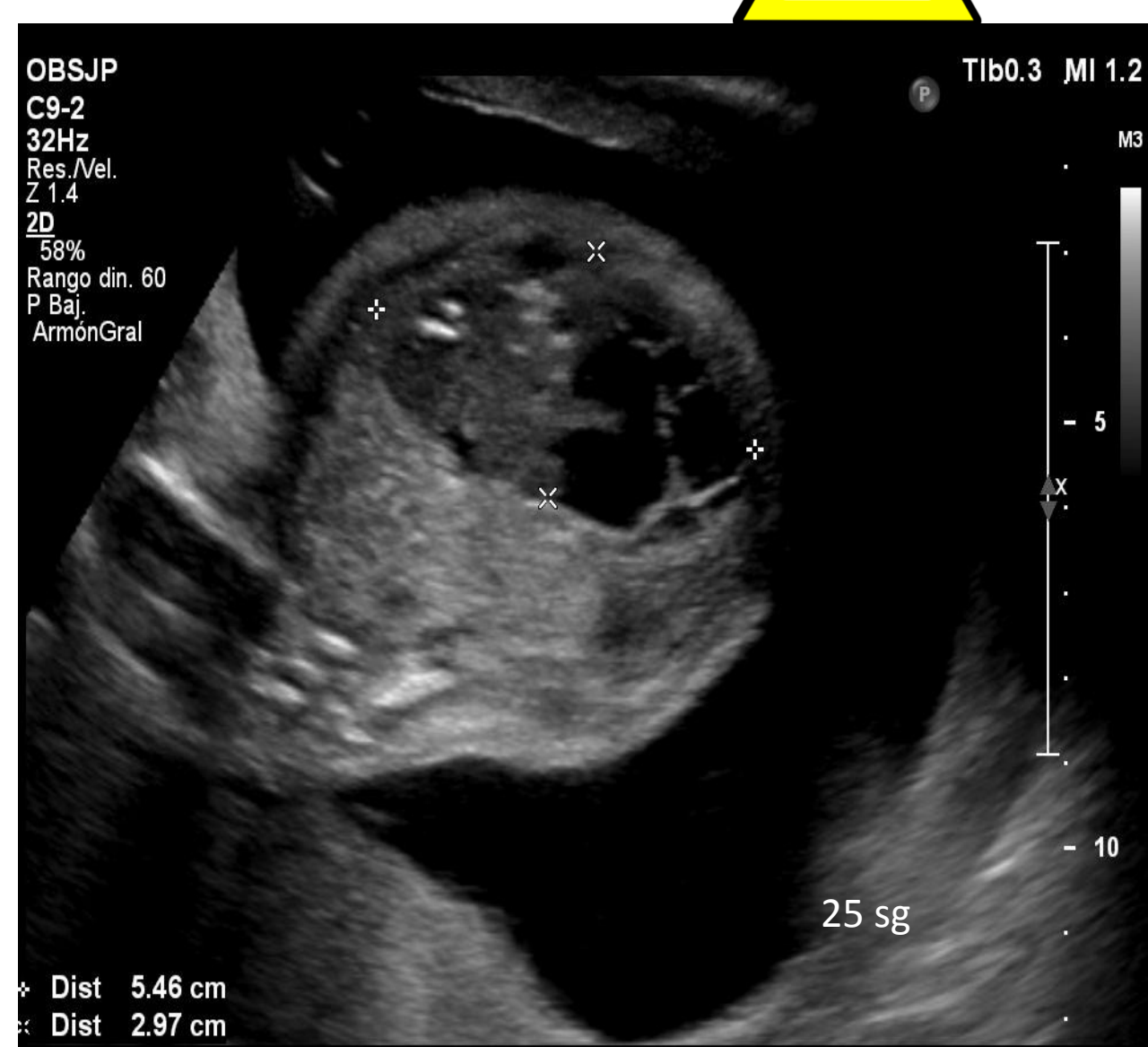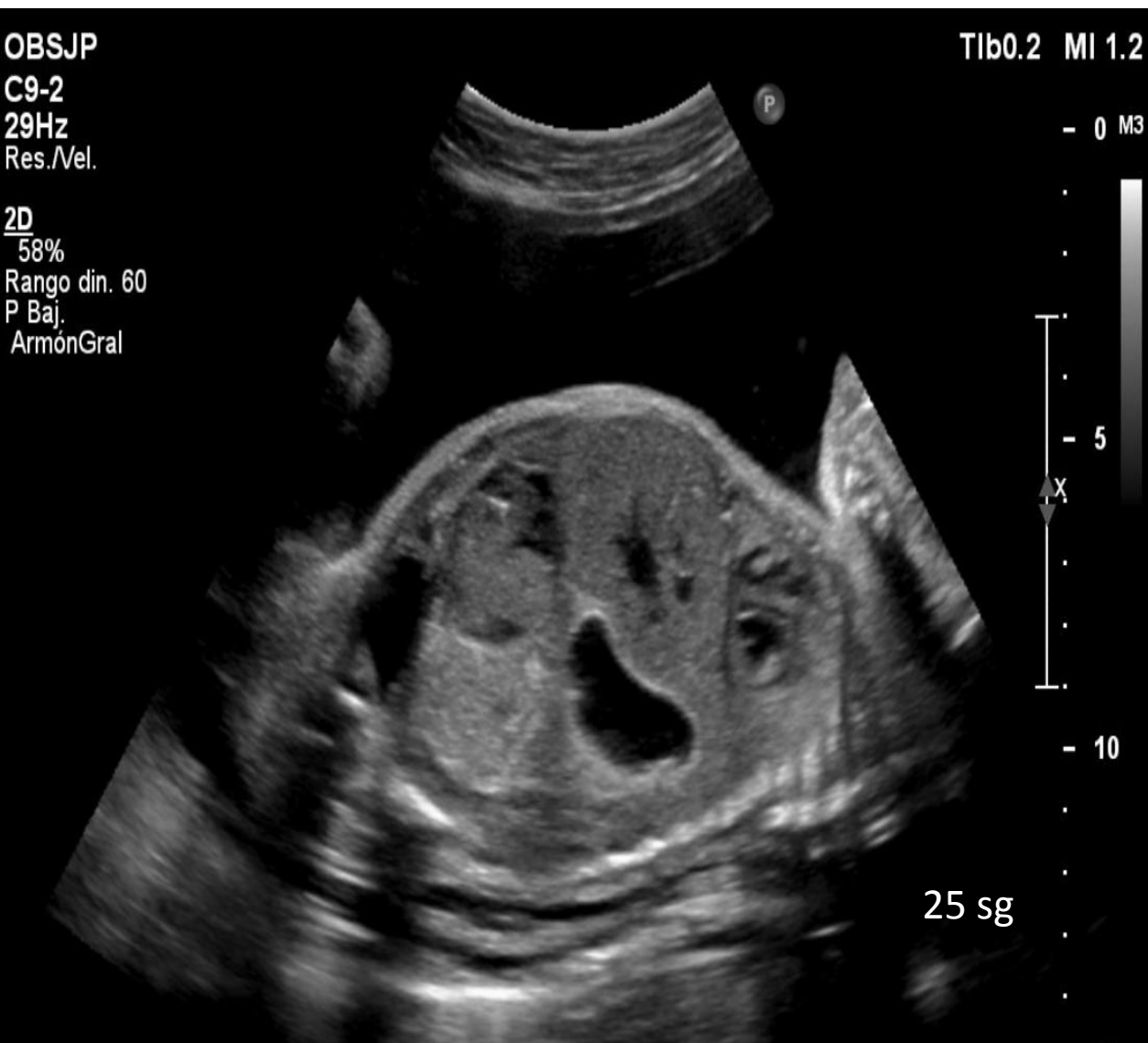- AP: Colèstasi de possible origen familiar en estudi. Descartades causes immunològiques i infeccioses. CPRE l'any 2009.

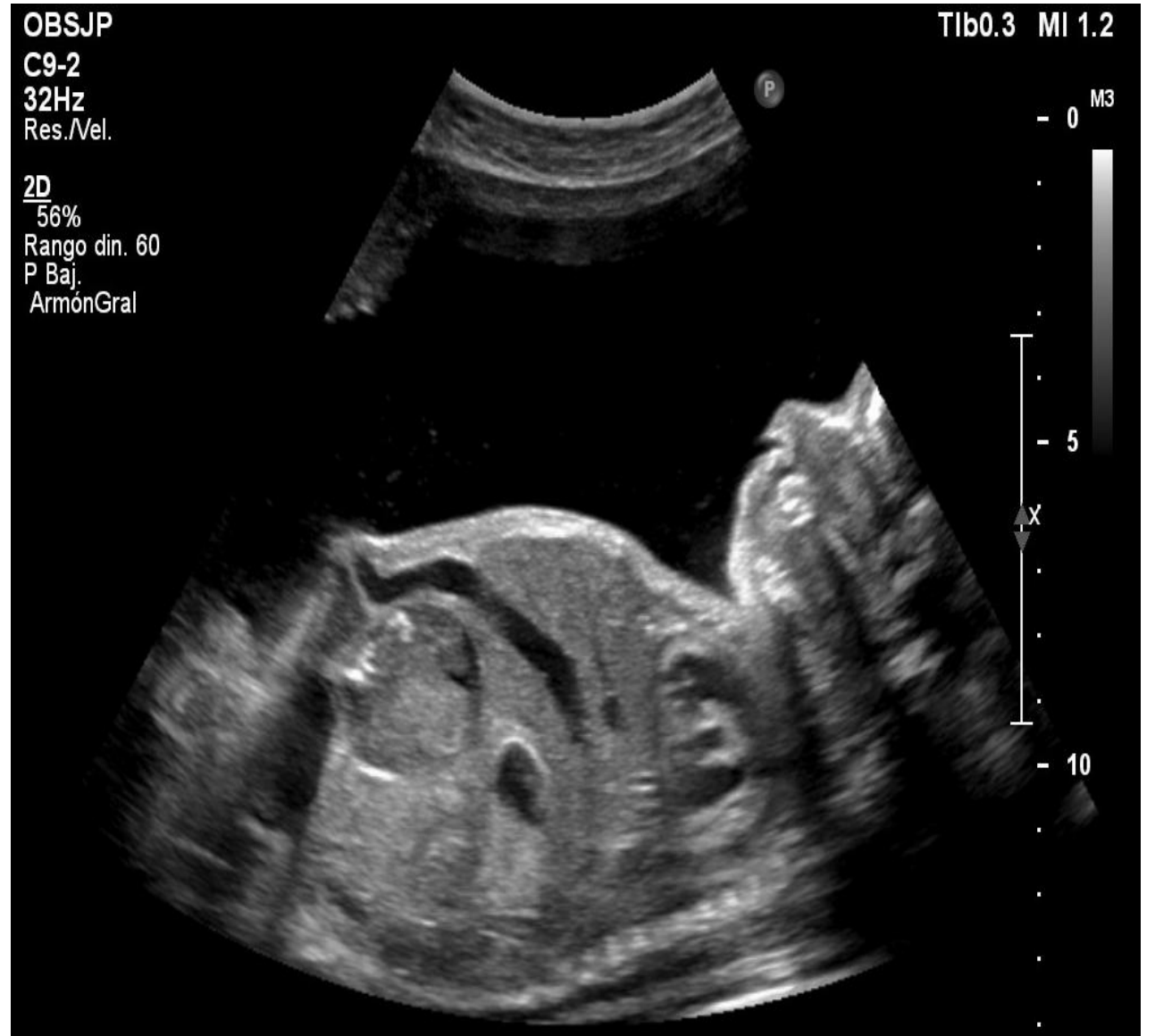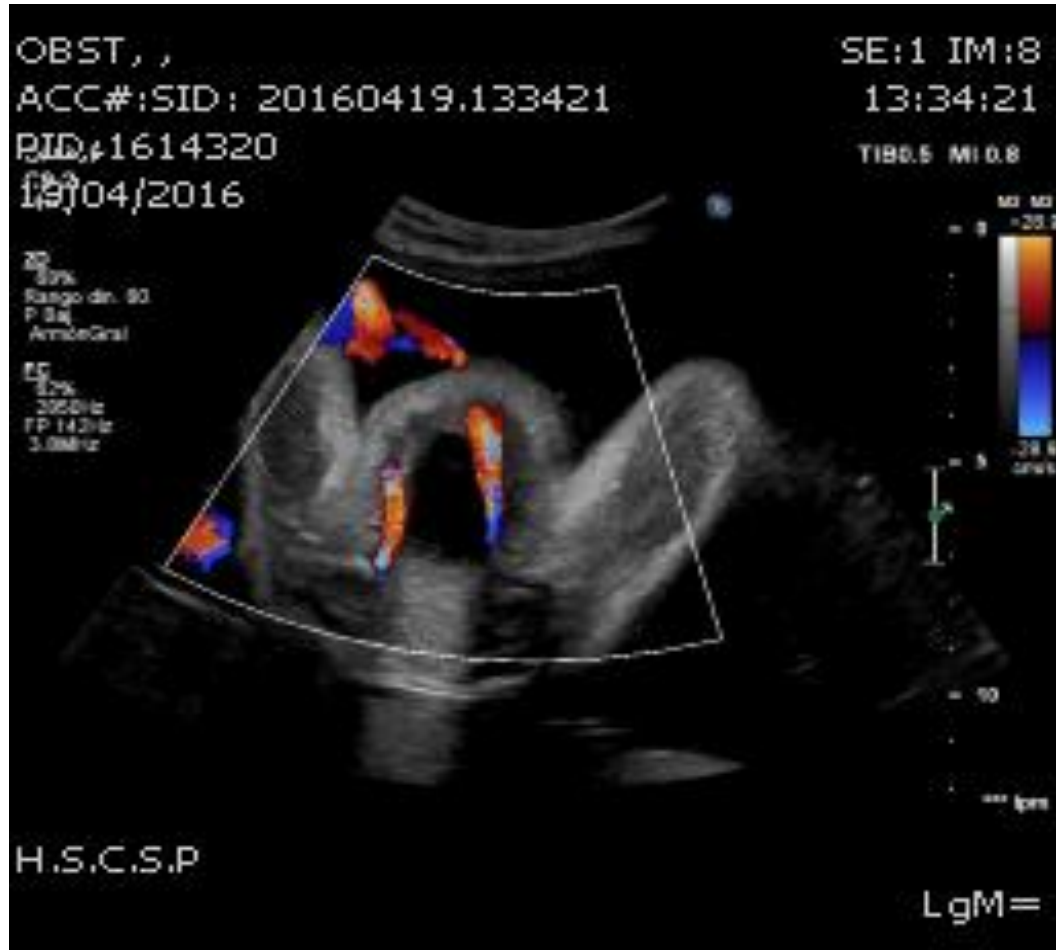
- Controls gestacionals inicials correctes:
 - Cribratge cromosomopaties: BAIX risc.
 - Ecografia 1r trimestre: TN 1,90mm, HN visible, ductus venós normal.
 - 17sg: prurit i dolor abdominal + Ac. biliars ↑↑ → Colèstasi durant l'embaràs
 - Inici tractament amb UCDA (300mg/12h).
 - Ecografia morfològica (20sg): sense anomalies aparents.

Diagnòstic ecogràfic 25sg

- Polihidramnis
- PA > p95.
- Massa abdominal.



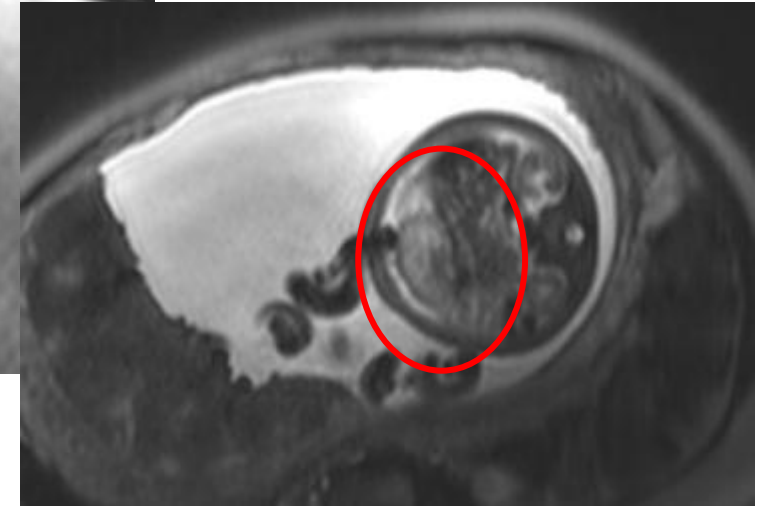
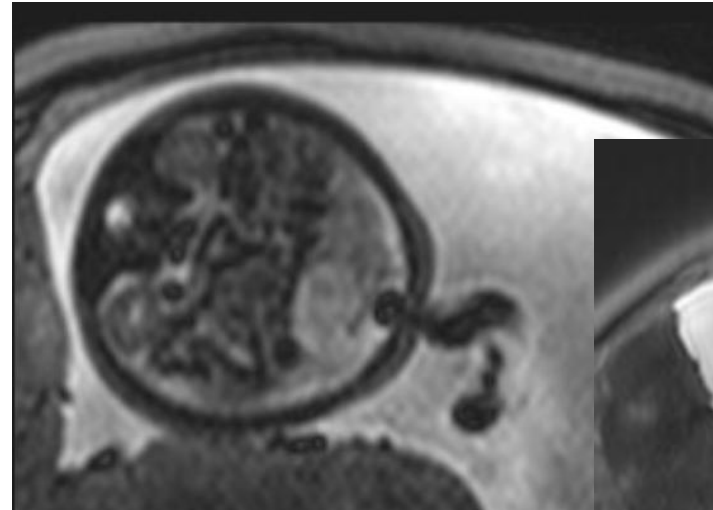




Estudi prenatal

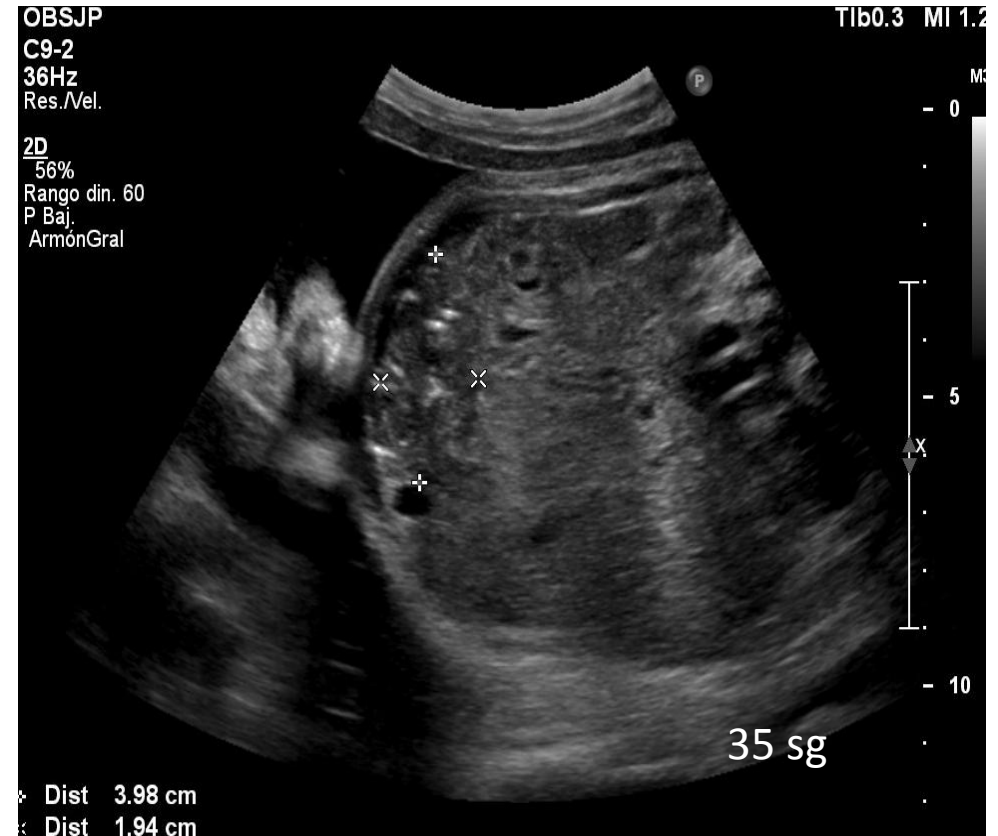
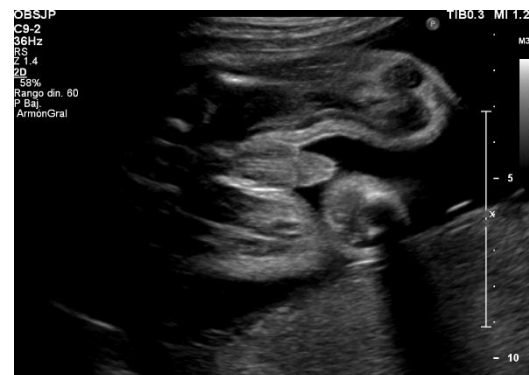
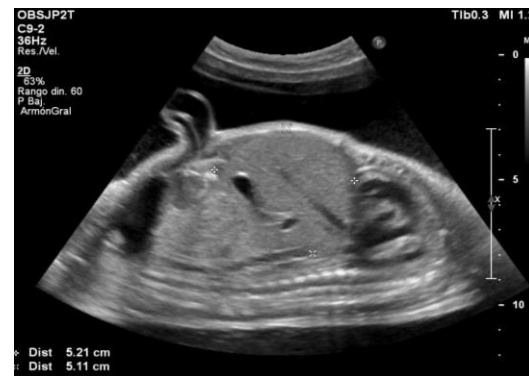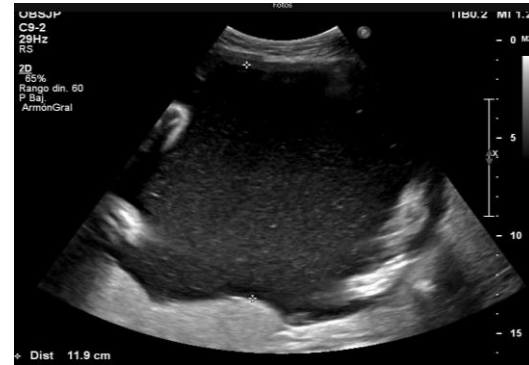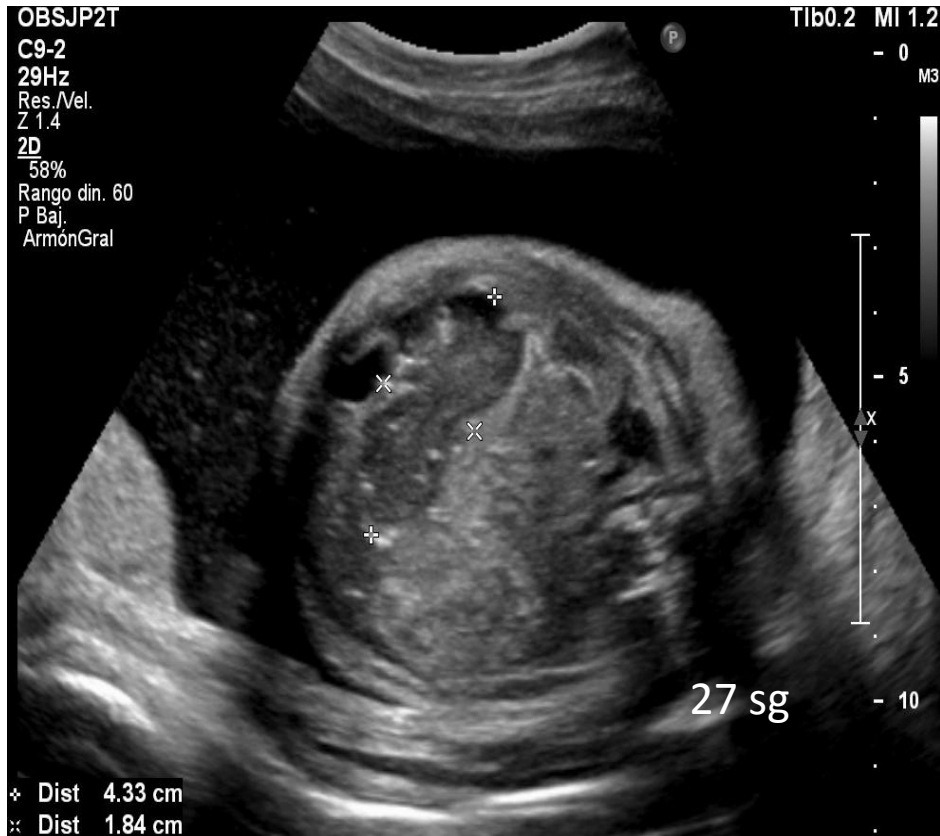- Ecocardiografia: normal.
- ARRAY CHG: cariotip normal (46XY)
- Estudi LA: CMV i PB19 negatiu.
- Estudi FQ (CFTR): negatiu
- RMN fetal (27sg): massa solidolíquida heterogènia de 18 x 37 mm a nivell peritoneal anterior.

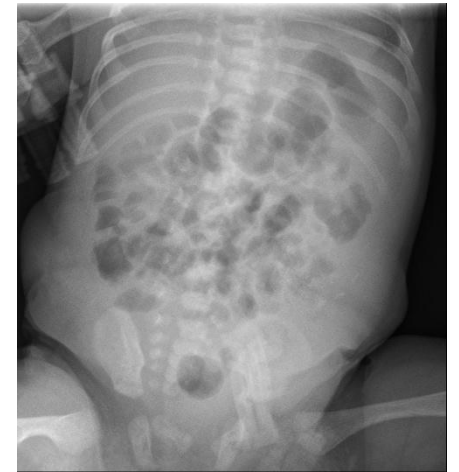

OD: Peritonitis meconial *in utero*

Seguiment ecogràfic

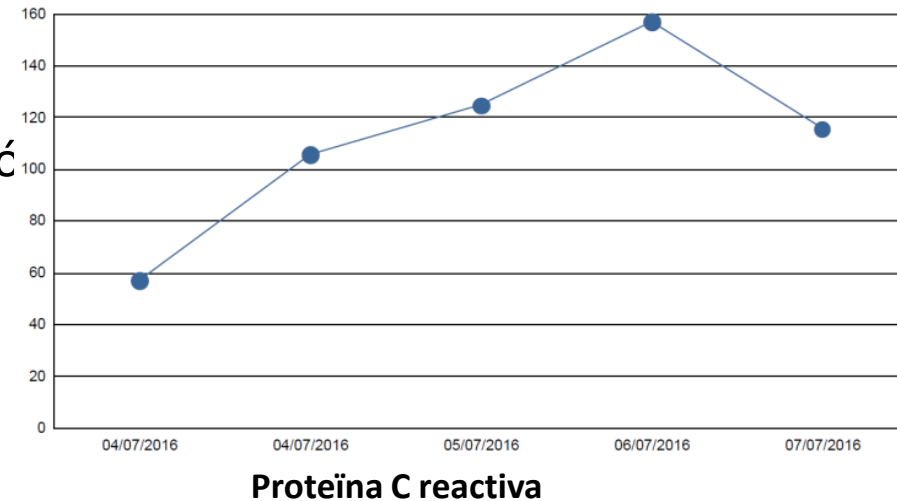


Part i evolució neonatal



**Part vaginal (Vacum) a les 37+1 sg.
Neix nen viu de 3340kg.
Apgar 9/10/10.**

- Primeres 24h de vida: sense incidències, bona adaptació respiratòria i tolerància a dieta oral.
- Exploració: massa indurada a paret abdominal anterior.



- El 3r ddv: Laparotomia exploradora → **perforació intestinal a 10cm de vàlvula ileocecal** envoltada de múltiples adherències i pseudocàpsula. Es realitza resecció i anastomosi T-T.

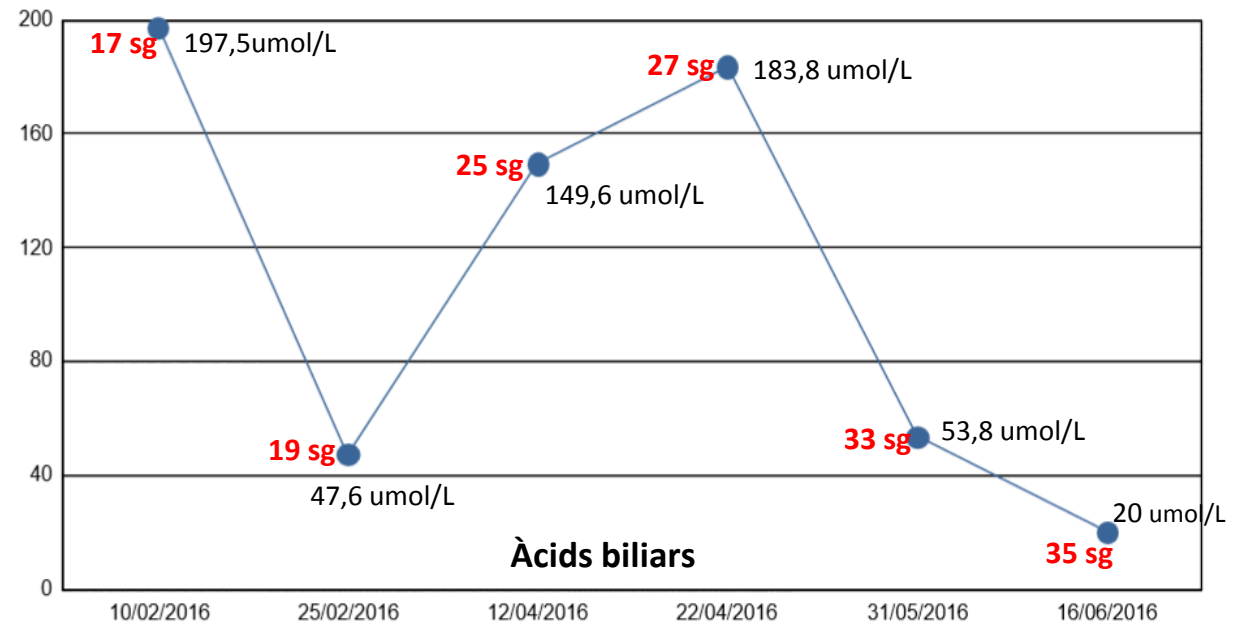
*AP: Peritonitis aguda amb infiltrat inflamatori mixt a la submucosa i subserosa.
Ectàsia i congestió vascular.*

Punts d'interès

PERITONITIS MECONIAL

- Imatge ecogràfica: entitat rara (1:30000 nv) i de difícil dx prenatal. Benefici del diagnòstic precoç.
- 6 casos publicats la relacionen amb hepatopatia materna greu (5 causa infecciosa, 1 tòxics).
- No hi ha casos previs que relacionin la peritonitis meconial a colèstasi materna.

Paper dels àcid biliars?



Gràcies



fascencio@santpau.cat