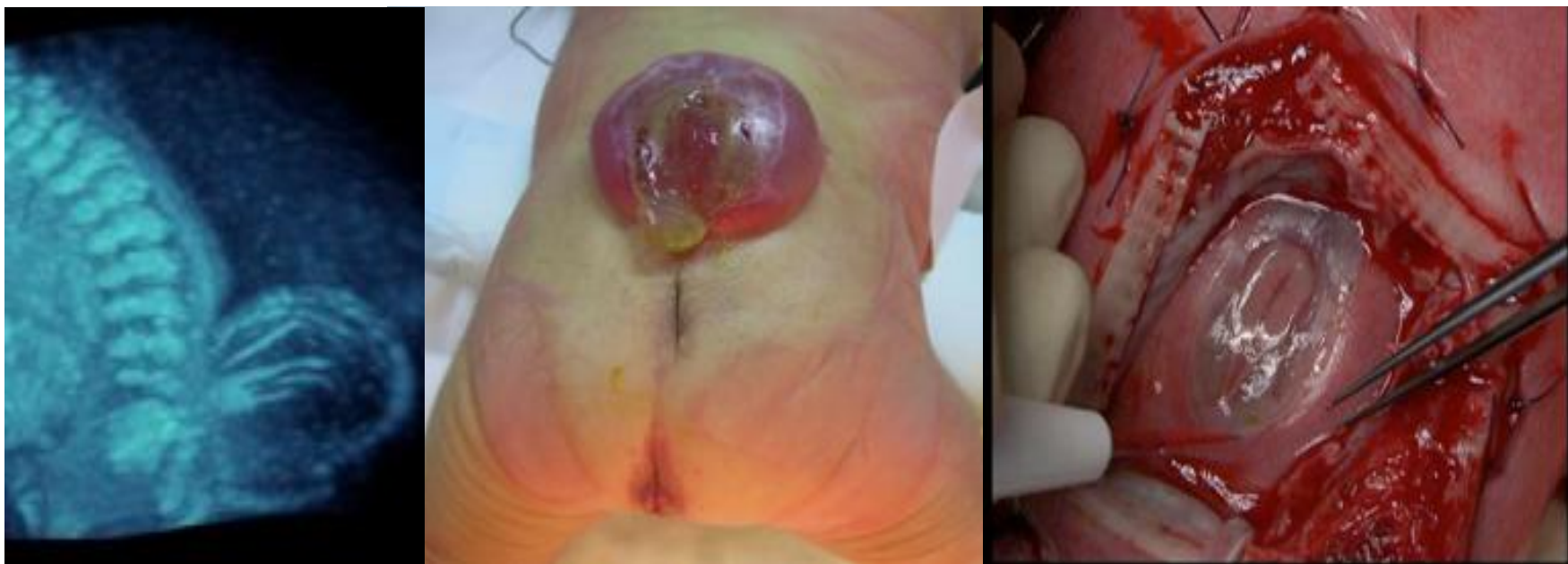

Mielomeningocele amb Arnold-Chiari tipus II; visió al futur.

XXV Jornada Catalana de Diagnòstic Prenatal Ecogràfic.

María Esteve Martínez; J. Palau; C. Kishimoto; M. Canto; J. Astor; F. Ojeda.



Hospital General de Granollers

Hospital Universitari

Fundació Privada Hospital Asil de Granollers



Vall d'Hebron

Hospital

Àrea Materno-infantil



Hospital General de Granollers

Hospital Universitari

Fundació Privada Hospital Asil de Granollers

- Cas clínic:

Pacient 25 anys, fumadora, TPAL 1.0.0.1 (Cesària per podàlica).

-ECO 2T 20 sg (HGG): Raquisquisi lumbosacre amb mielomeningocele i anomalia d'Arnold-Chiari tipus II.

-No desitja ILE, es remet a HVH per valorar opció de tractament prenatal.

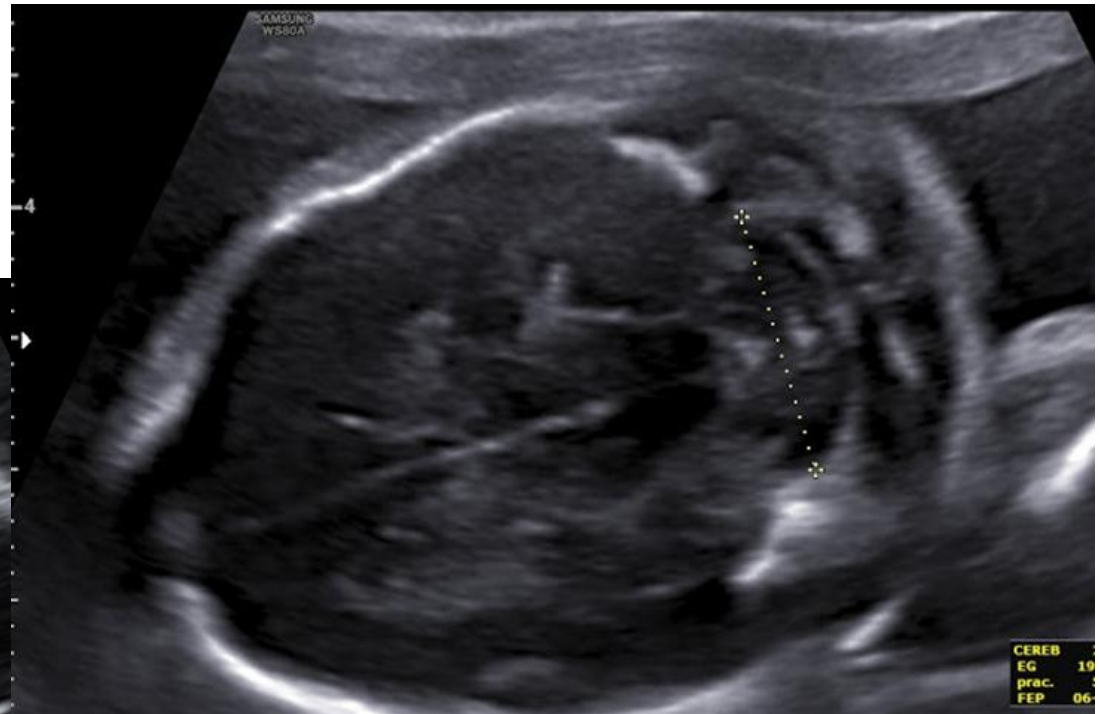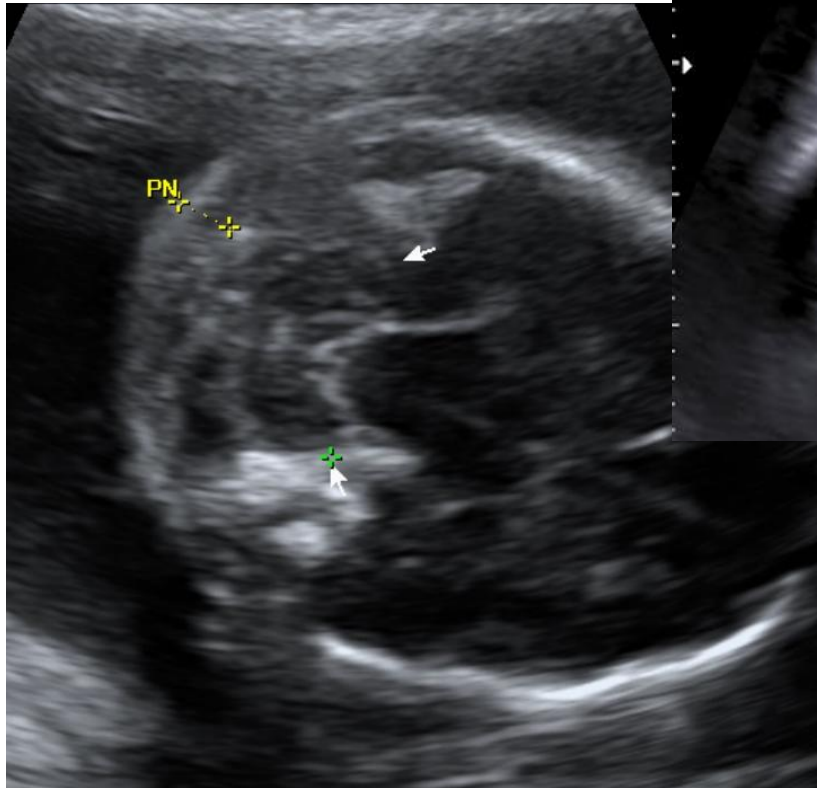
Valoració HVH (21,3 sg): espina bífida, malformació Arnold Chiari. Cerebel en forma de plàtan, cap en forma de llimona.



Hospital General de Granollers

Hospital Universitari

Fundació Privada Hospital Asil de Granollers



Signe del plàtan: cerebel lleugerament concau cap a la part rostral del cap, que es desplaça caudalment a través del foramen magnum i oblitera la cisterna magna.



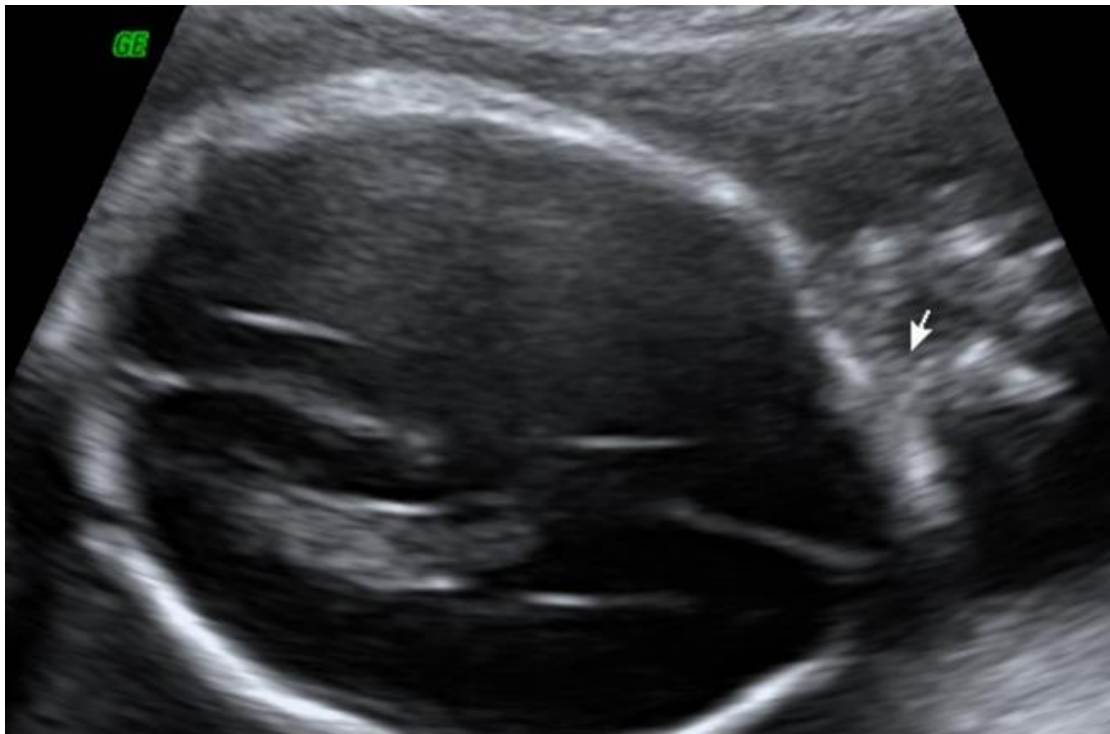Hospital General de Granollers

Hospital Universitari

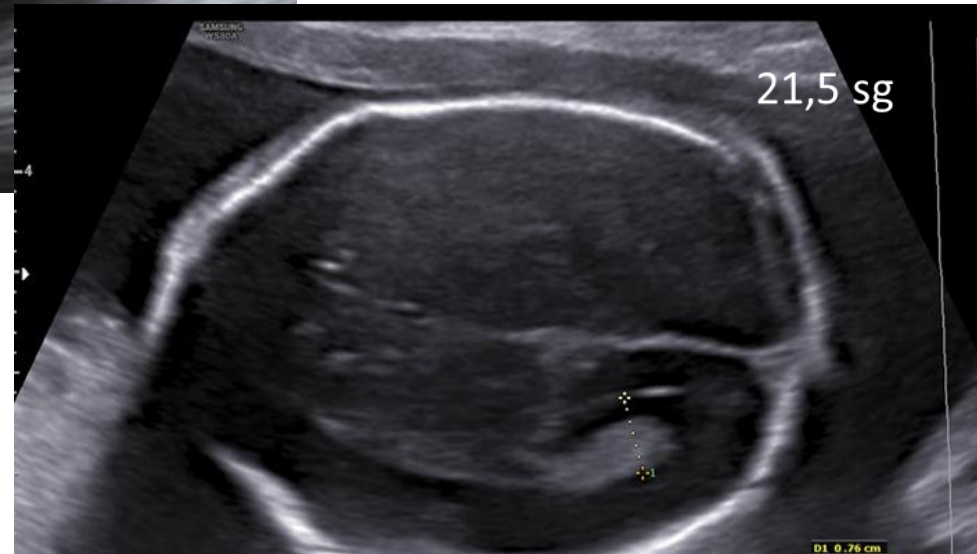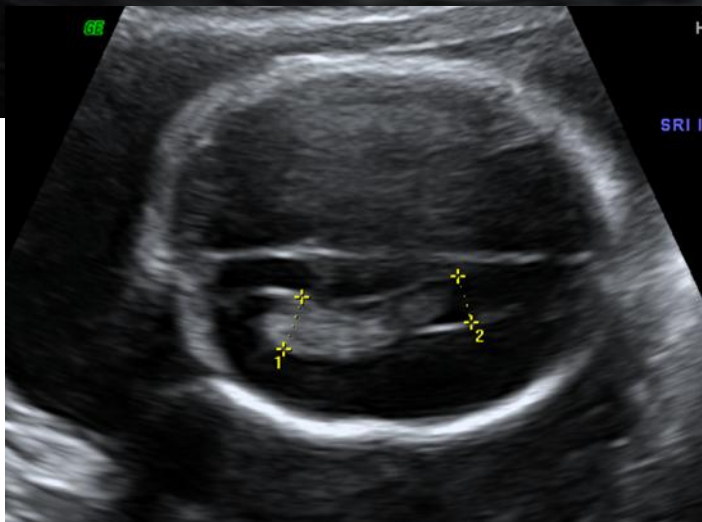
Fundació Privada Hospital Asil de Granollers

Signe de la llimona:
deformatat de l'os frontal
(també en 1% dels fetus normals)

Hidrocefalia: (no en el nostre cas) pel bloqueig del LCR a través del quart ventricle o per estenosi de l'aqüeducte.



20,3 sg



21,5 sg

D1 0.76 cm

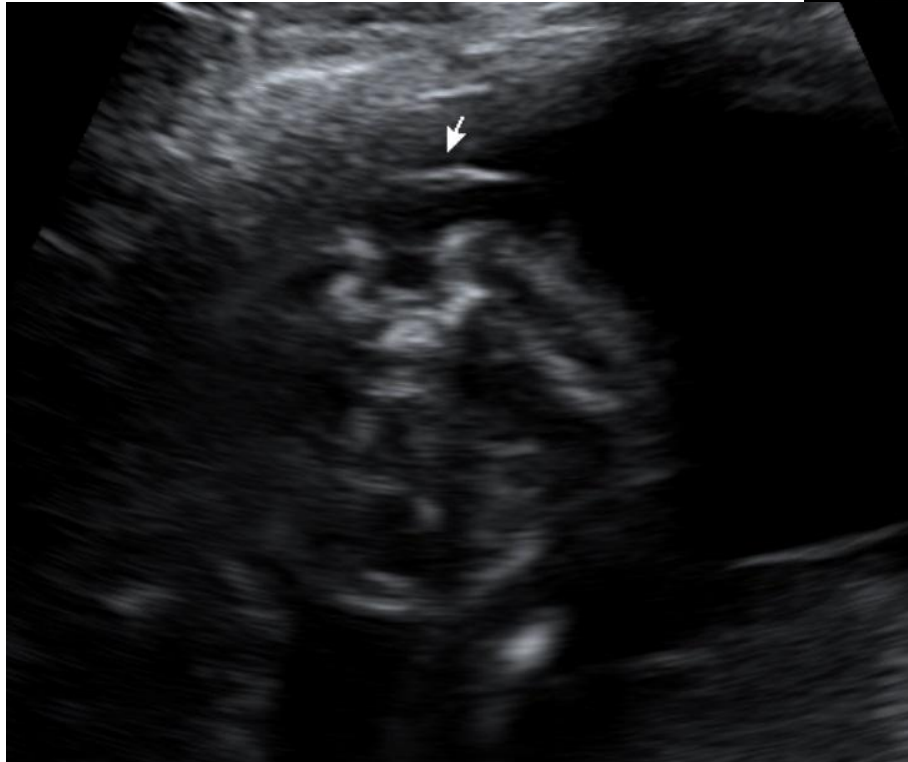
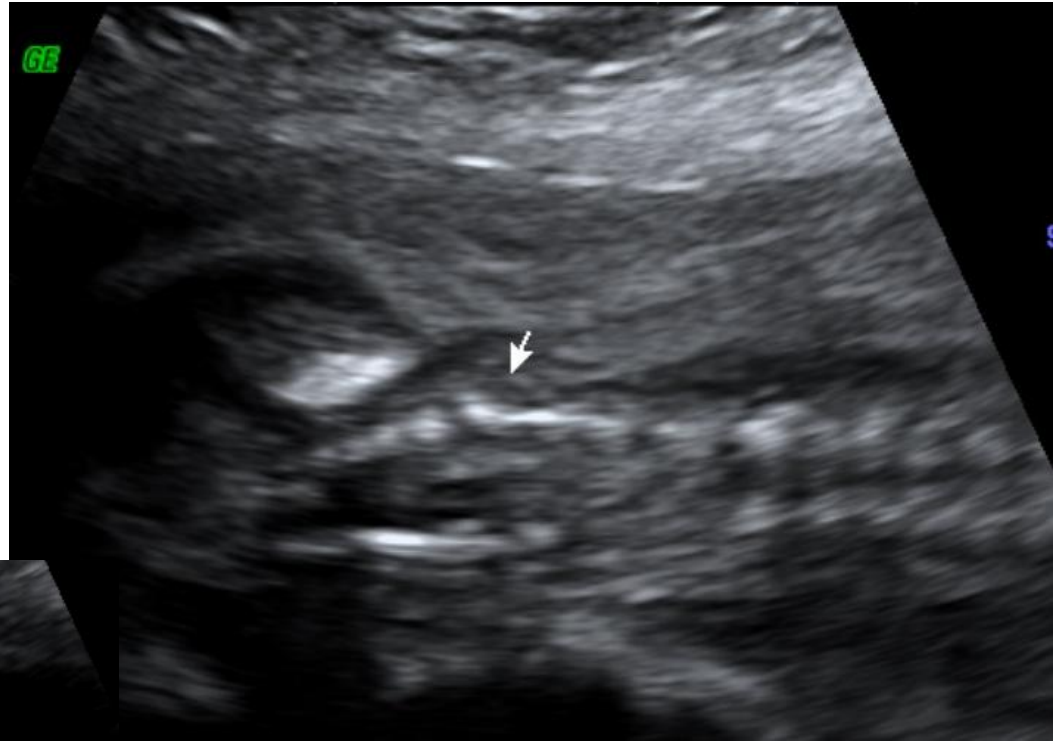

Hospital General de Granollers

Hospital Universitari

Fundació Privada Hospital Asil de Granollers

Pla sagital: abombament al contorn del dors fetal.



Pla coronal: segment ossi afectat mostra configuració divergent, en contraposició a les línies paral·leles habituals.

Pla transvers: Imatge en forma de “U”, amb augment de l’ amplada del complex ecoespinal en el seu conjunt, en lloc de forma triangular
“Masa tumoral quística adjacent a la columna”

J95 

.....
.....

AB 2-7/0B

MI 1.0

HOSPITAL DE GRANOLLERS


13.6cm / 62Hz

TIs 0.2

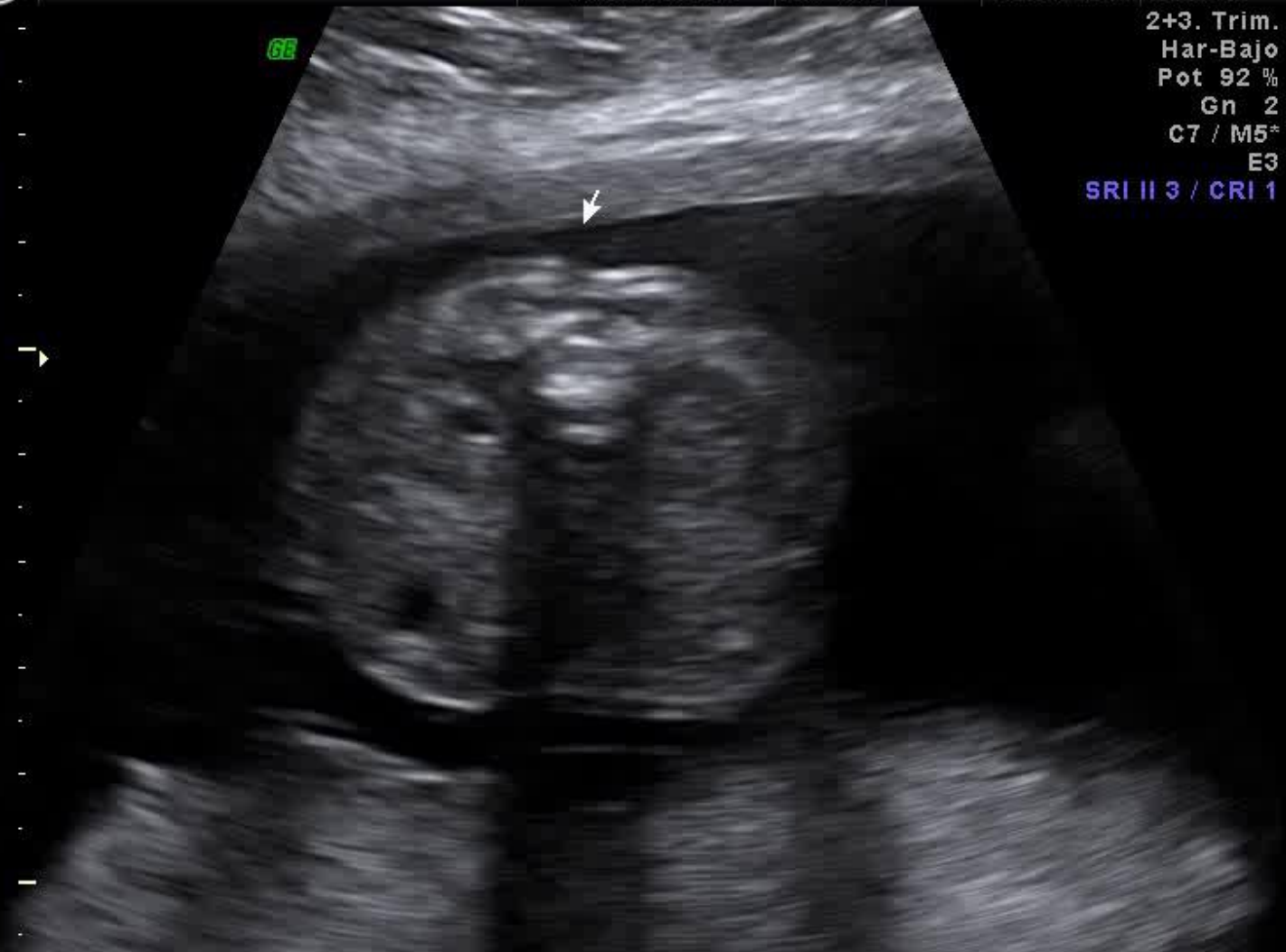07.09.2016

11:55:34

2+3. Trim.
Har-Bajo
Pot 92 %
Gn 2
C7 / M5*
E3
SRI II 3 / CRI 1



66



3.2 sec

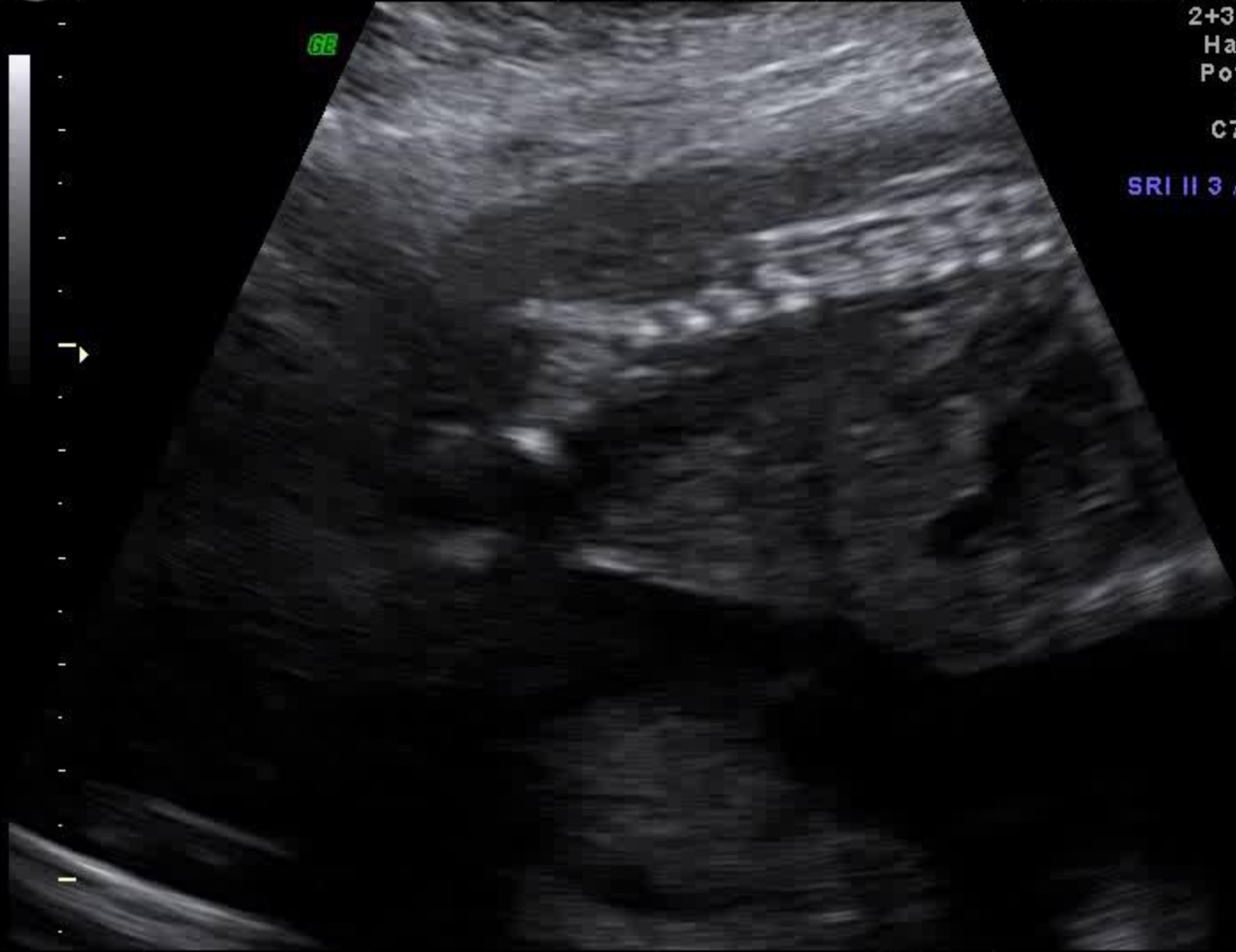J95 

.....
.....

AB 2-7I0B
13.6cm / 62Hz

MI 1.0
TIs 0.2

HOSPITAL DE GRANOLLERS
07.09.2016 11:52:55



2+3. Trim.
Har-Bajo
Pot 92 %
Gn 2
C7 / M5⁺
E3
SRI II 3 / CRI 1

3.2 sec

J95 

.....
.....

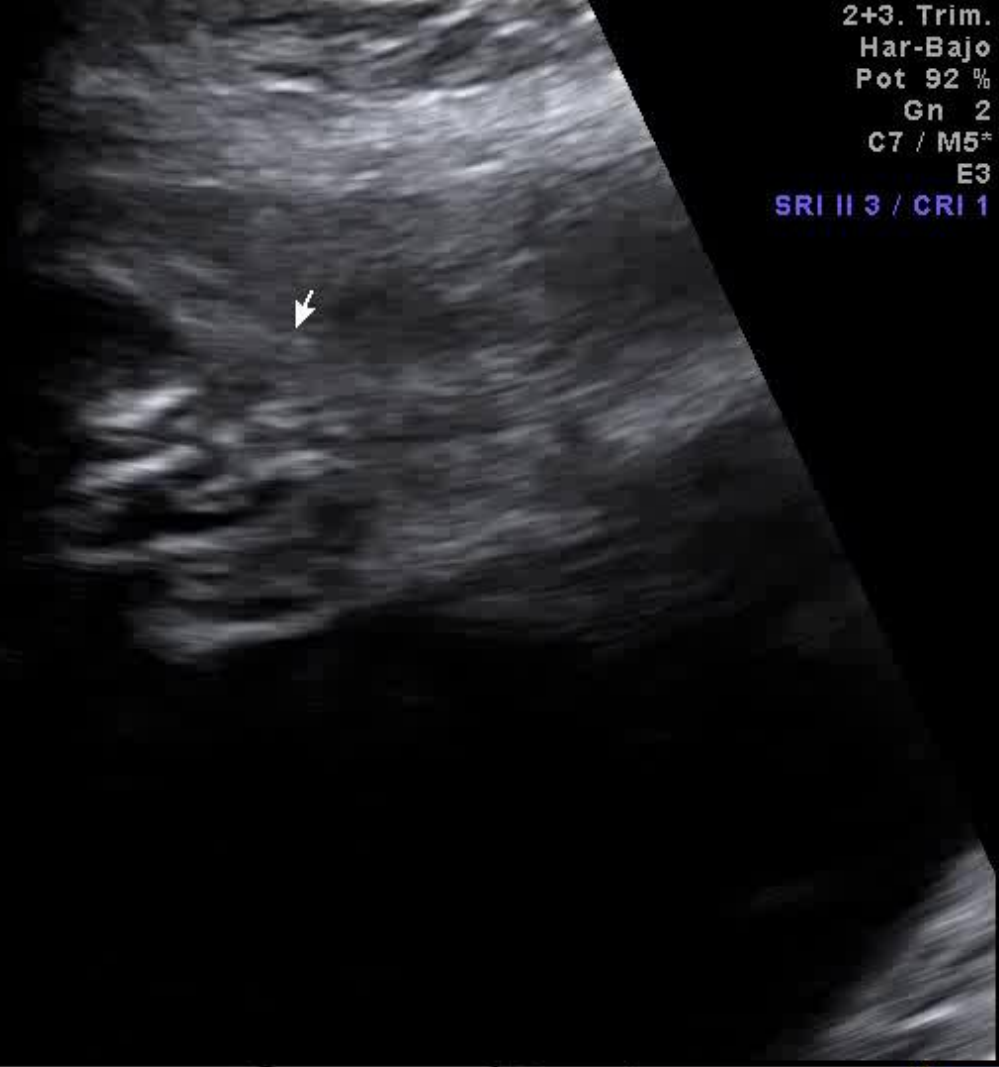
AB 2-7/0B
13.6cm / 62Hz

MI 1.0
TIs 0.2

HOSPITAL DE GRANOLLERS
07.09.2016 11:54:28



6E



2+3. Trim.
Har-Bajo
Pot 92 %
Gn 2
C7 / M5*
E3
SRI II 3 / CRI 1

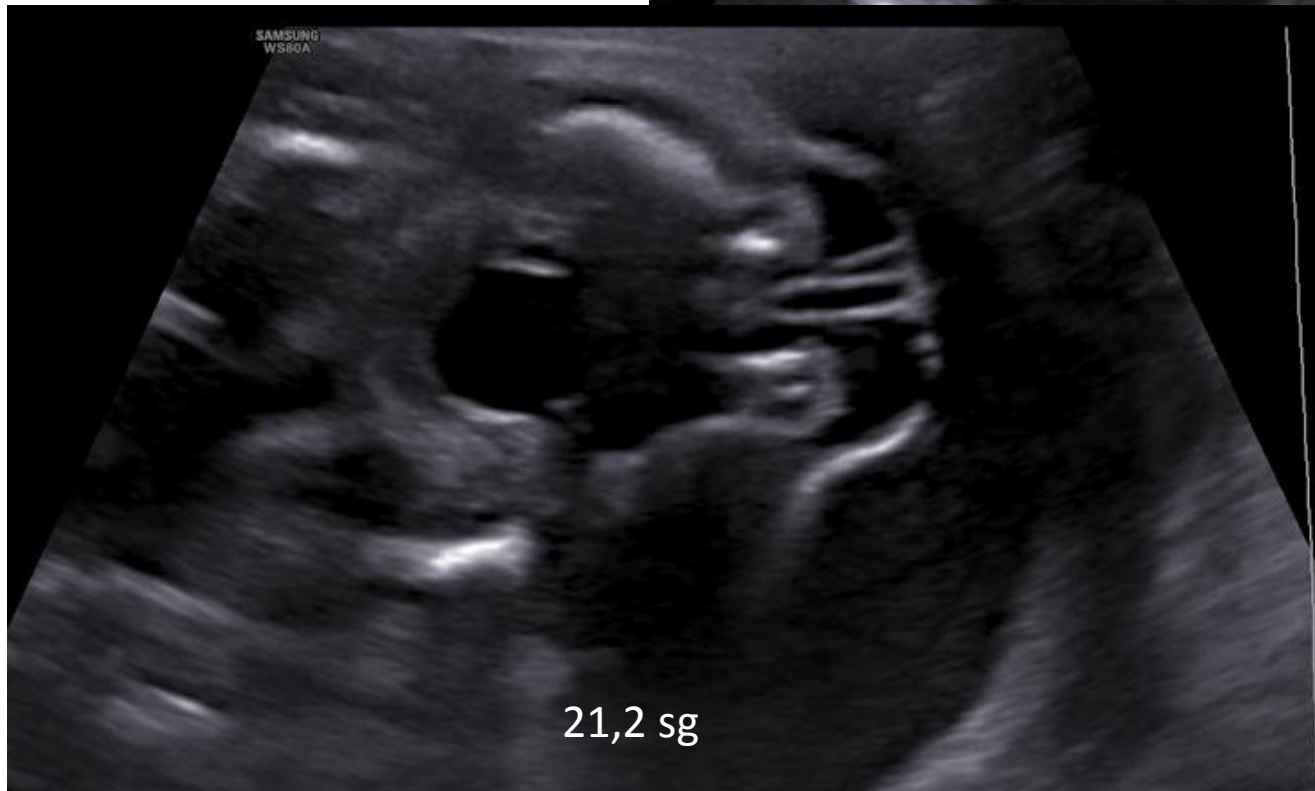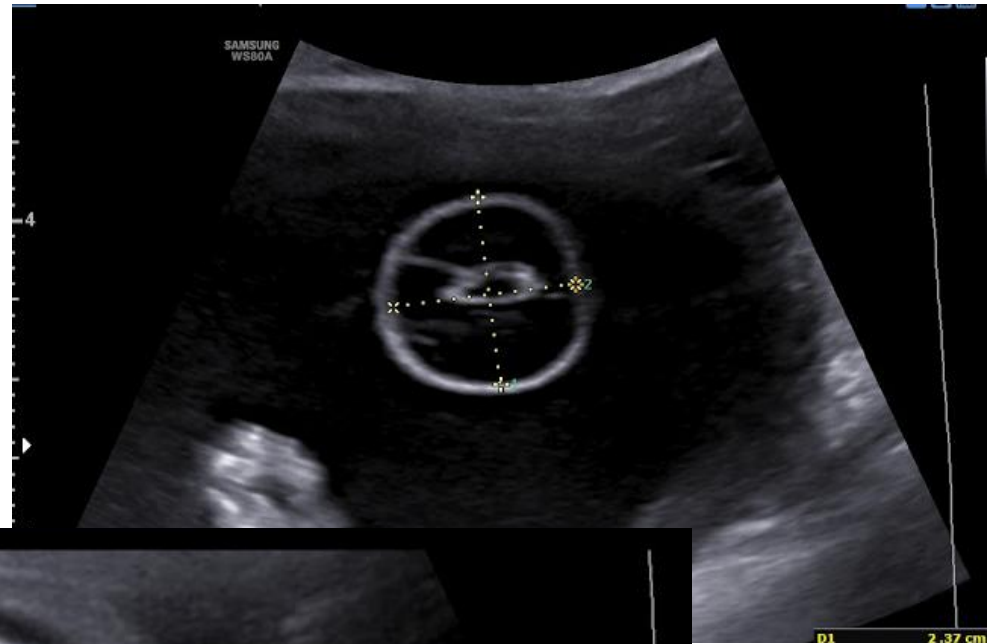
3.2 sec



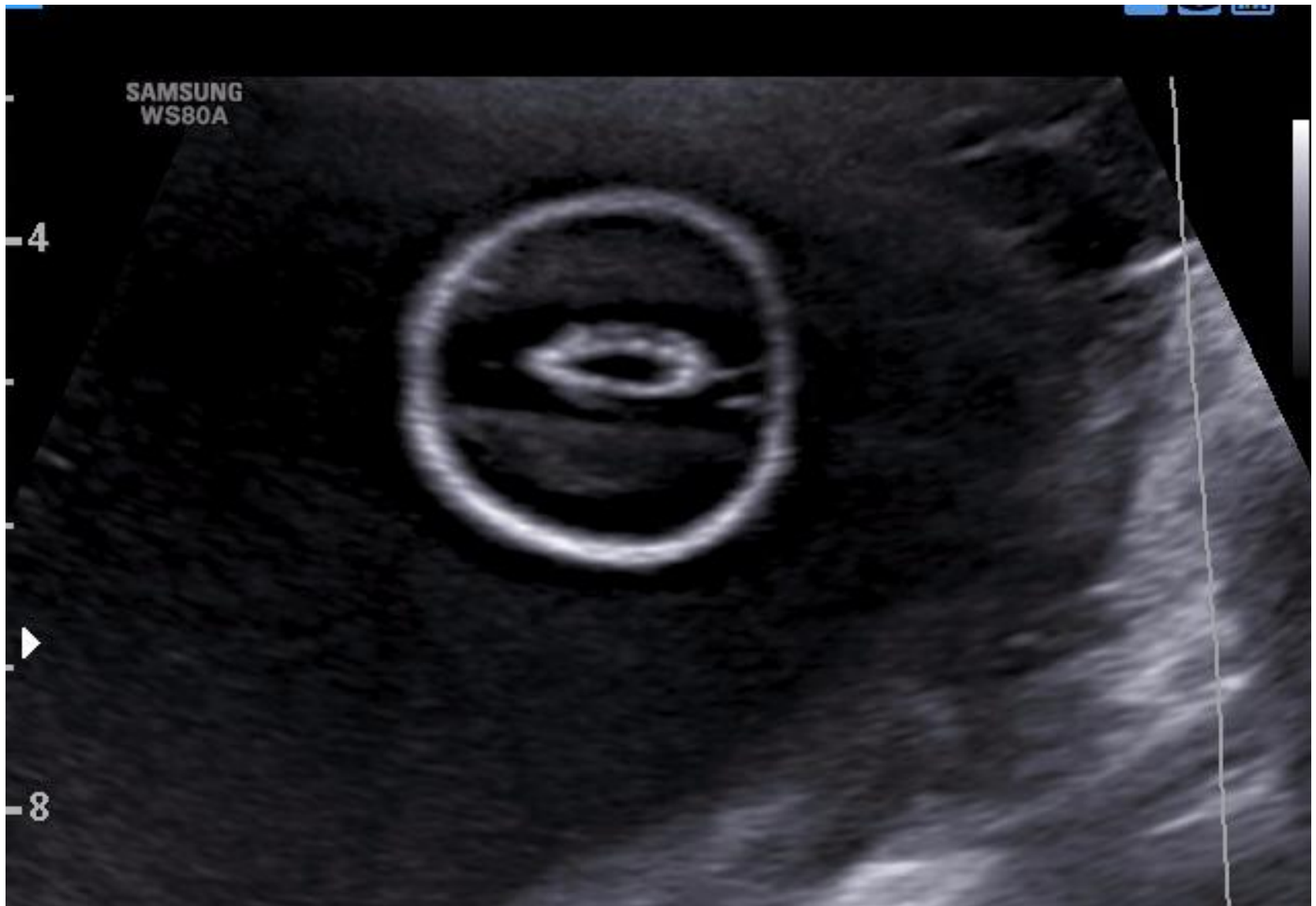
Hospital General de Granollers

Hospital Universitari

Fundació Privada Hospital Asil de Granollers



21 sg





Hospital General de Granollers

Hospital Universitari

Fundació Privada Hospital Asil de Granollers

Mielomeningocele

Defecte en el tancament de la columna vertebral generalment lumbosacra, en el qual el teixit neural forma part de la massa. Lesió més freqüent: tumoració quística.

-Dèficit d' àcid fòlic.

Manifestacions clíniques:

- Hidrocefalia.
- Alteració cognitiva.
- Bufeta neurògena.
- Intestí neurogènic.
- Paràlisi sensitiv-motor d' EEL.
- Deformitats ortopèdiques.

PROGRESSIÓ INTRAÚTER

OBJECTIU: CONSELL GENÈTIC, CARIOTIP, PRONÒSTIC

Preservar teixit neural.

Evitar progressió i deteriorament neurològic.

Reduir la necessitat de drenatge ventrículo-peritoneal.

CRITERIS QUIRÚRGICS:

Nivell anatòmic de lesió L1-S1

19-25,6sg (24 sg en el nostre cas).

Herniació cerebelar.

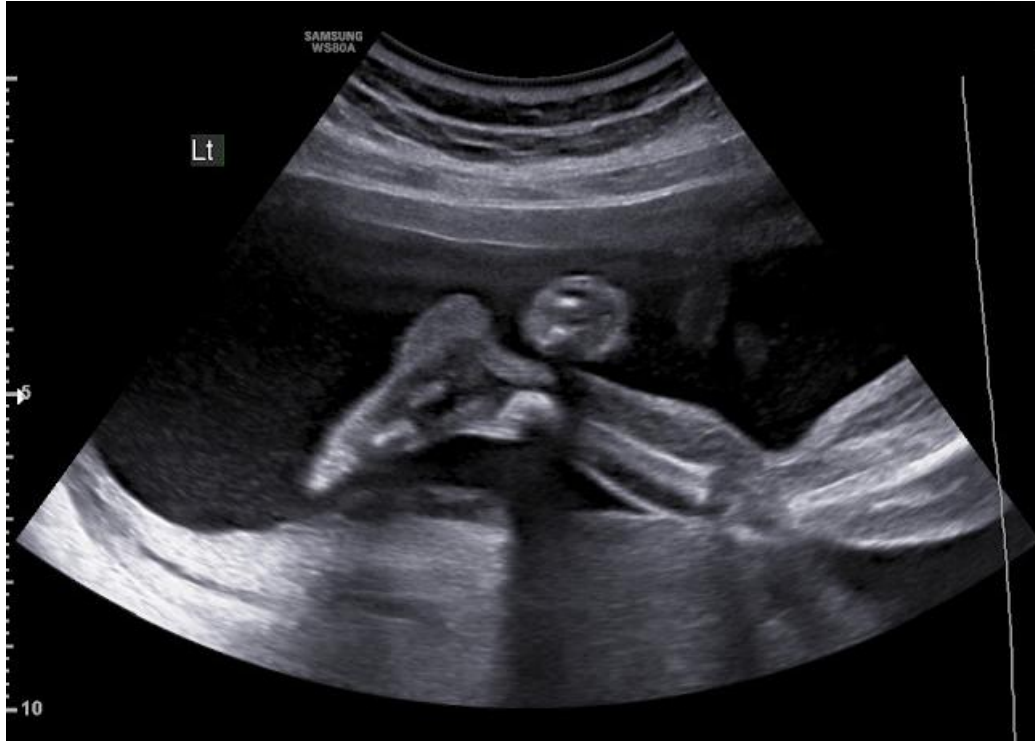No altres anomalies relacionades amb el defecte.



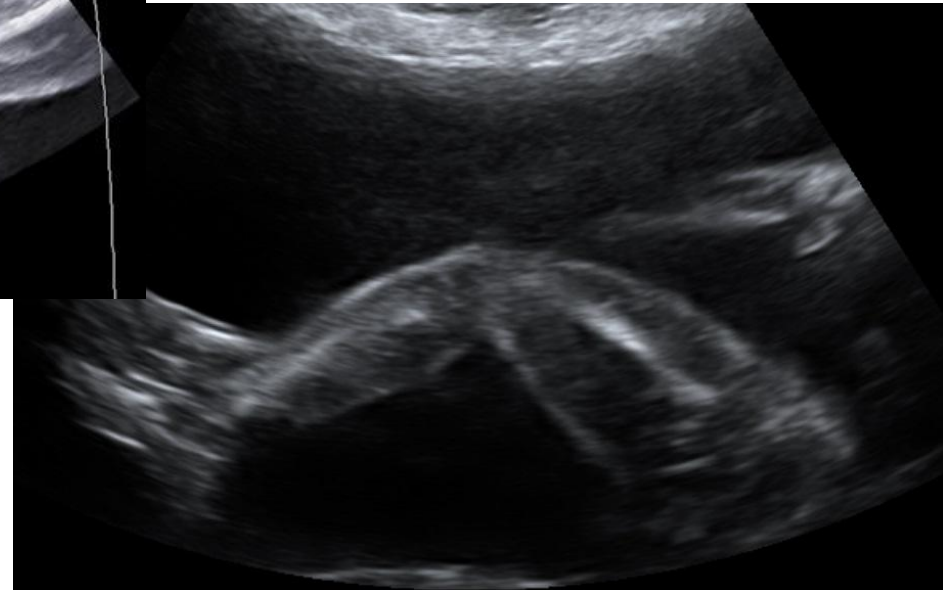
Hospital General de Granollers

Hospital Universitari

Fundació Privada Hospital Asil de Granollers



Valoració conjuntament amb Unitat d' espina bífida HVH Nivell anatòmic L1-L2. Nivell neurològic S1.





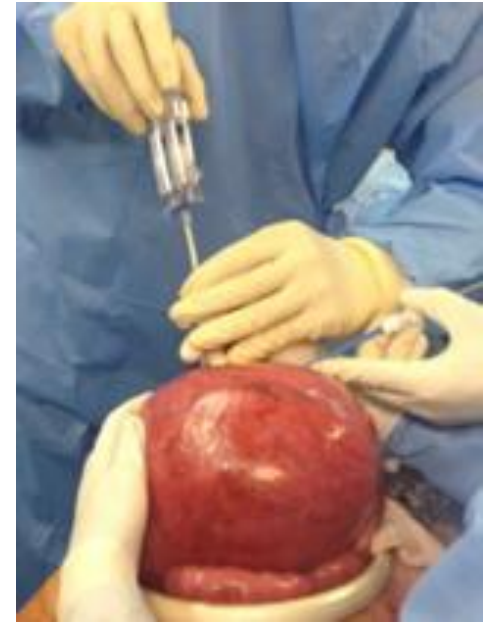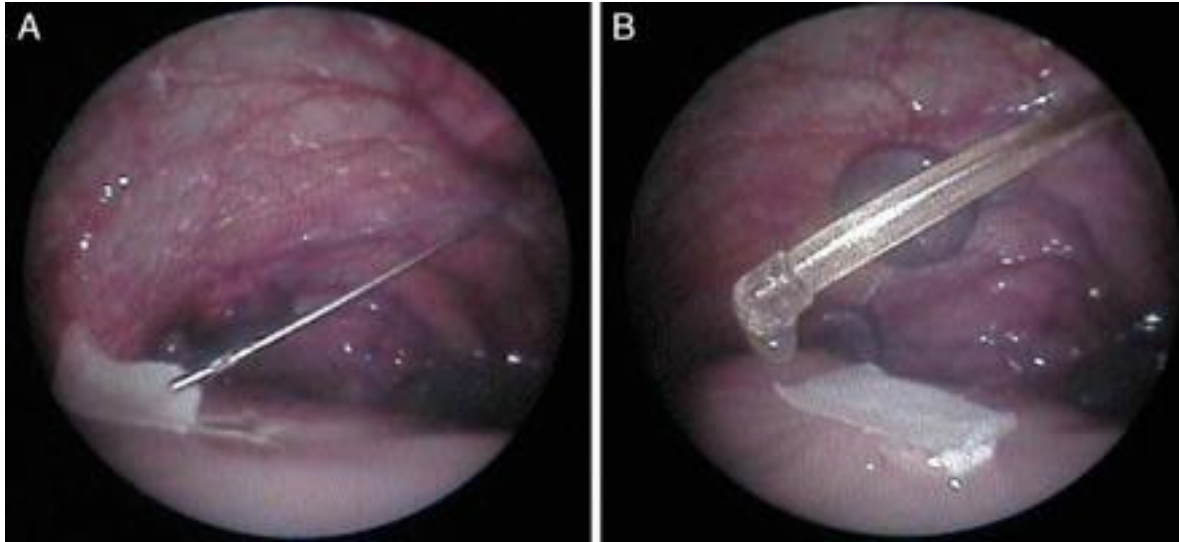
Hospital General de Granollers

Hospital Universitari

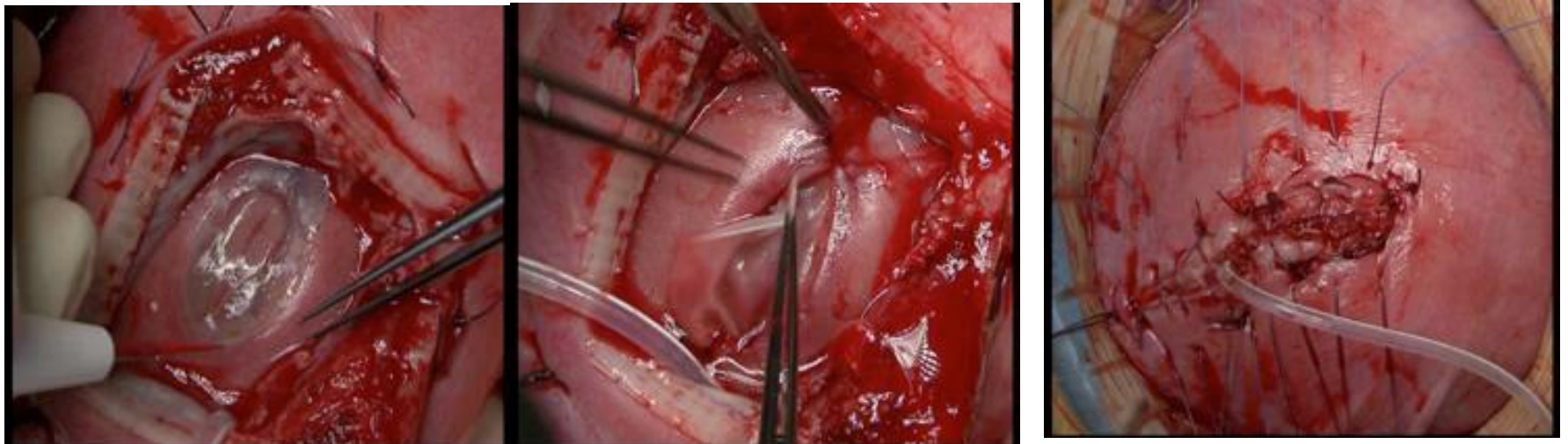Fundació Privada Hospital Asil de Granollers

Nivel neurológico	Músculo	Función	Pronóstico de deambulaci3n y tipo de ortesis
L1	Psoas	Flexi3n de la cadera	Ortesis largas de miembros inferiores y muletas
L2	Adductor	Aducci3n de la cadera	Ortesis largas de miembros inferiores y muletas
L3	Cuadriceps	Extensi3n de la rodilla	Ortesis a nivel de los tobillos con o sin muletas
L4	Pata de ganso	Flexi3n de la rodilla	Ortesis a nivel de los tobillos sin muletas
L4-L5	Isquiotibiales	Flexi3n dorsal del tobillo	Ortesis a nivel de los tobillos sin muletas
S1	Tríceps sural	Flexi3n plantar del tobillo	Sin ortesis

Intervenció per fetoscòpia

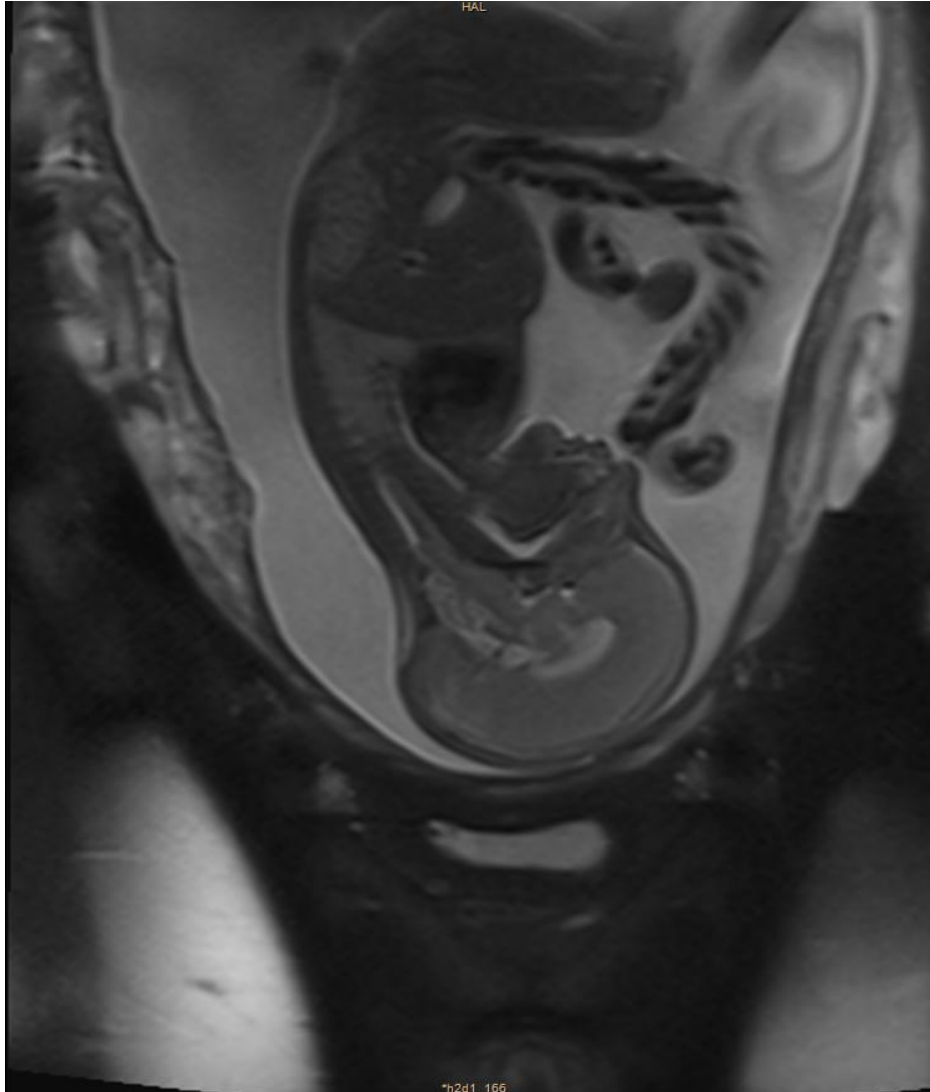


Cirurgia laparotòmica

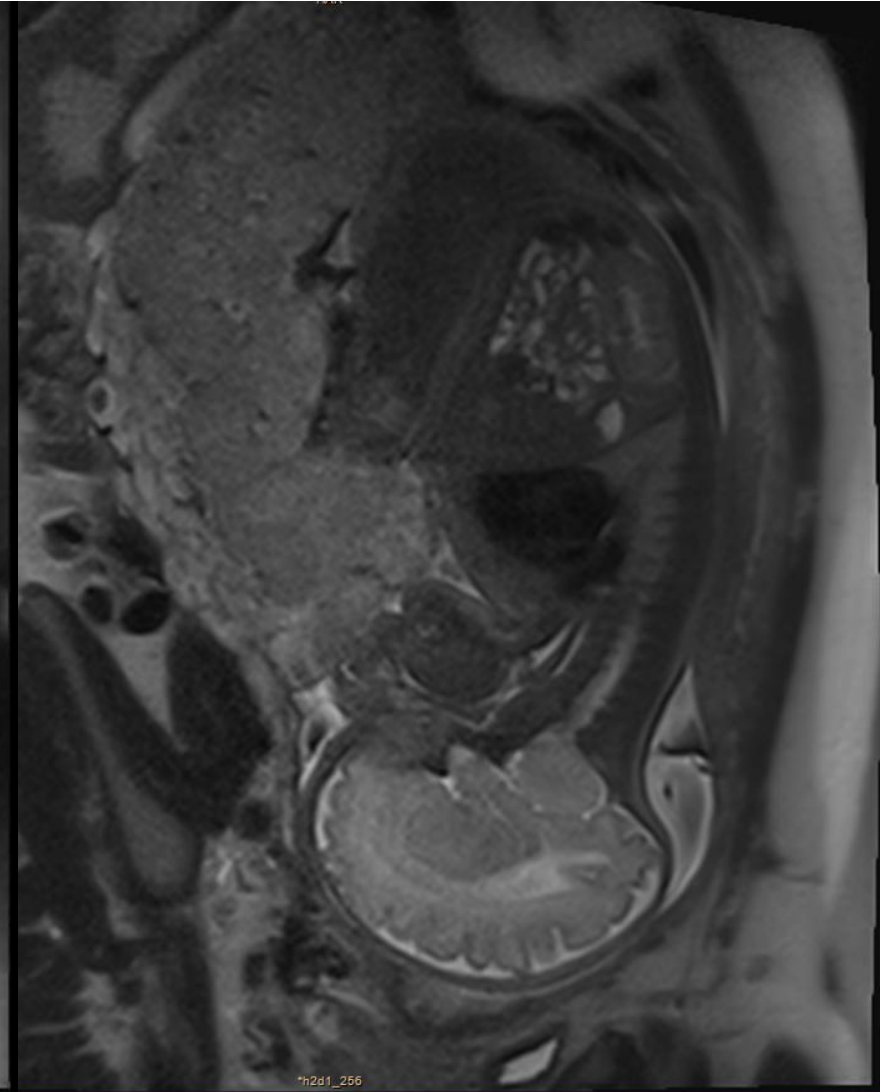




RMN prequirúrgica

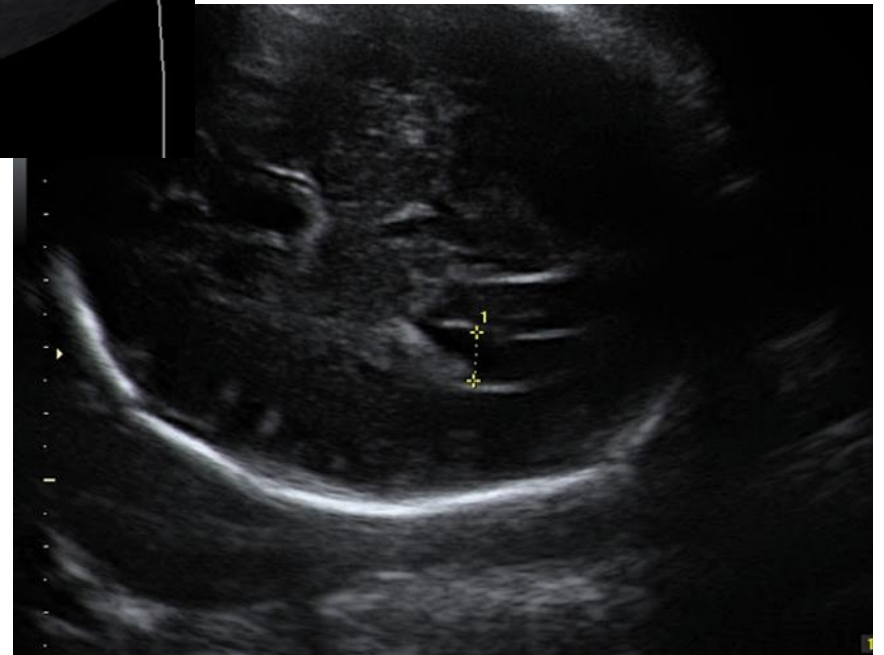
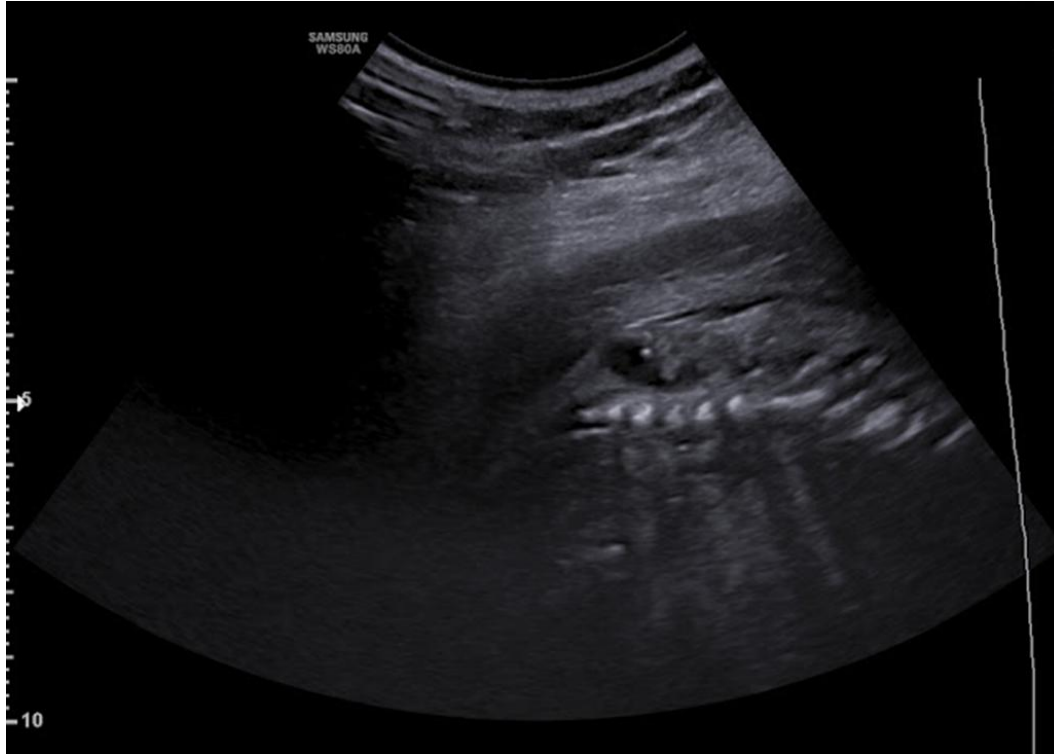

RMN postquirúrgica





Hospital General de Granollers
Hospital Universitari
Fundació Privada Hospital Asil de Granollers

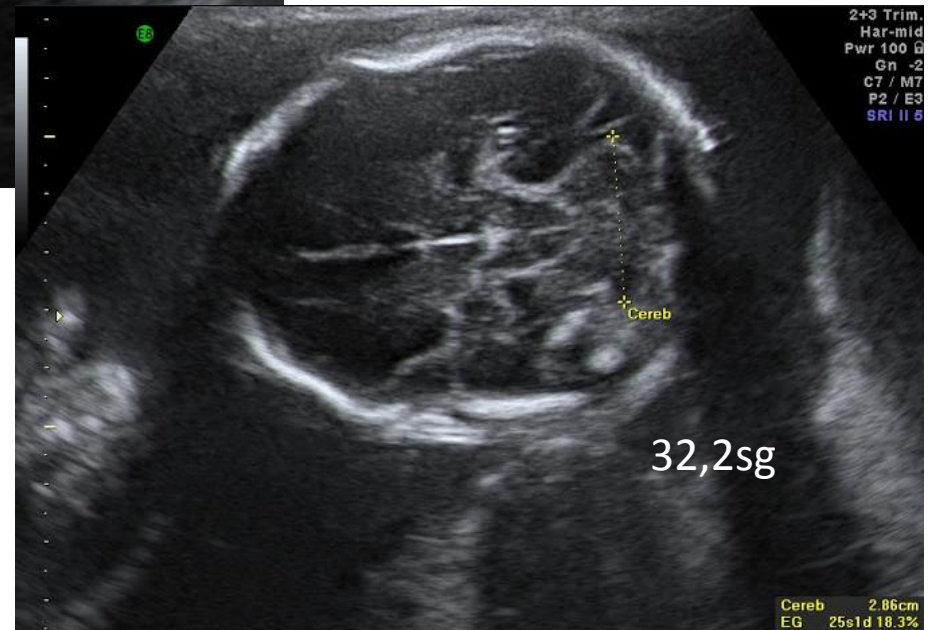
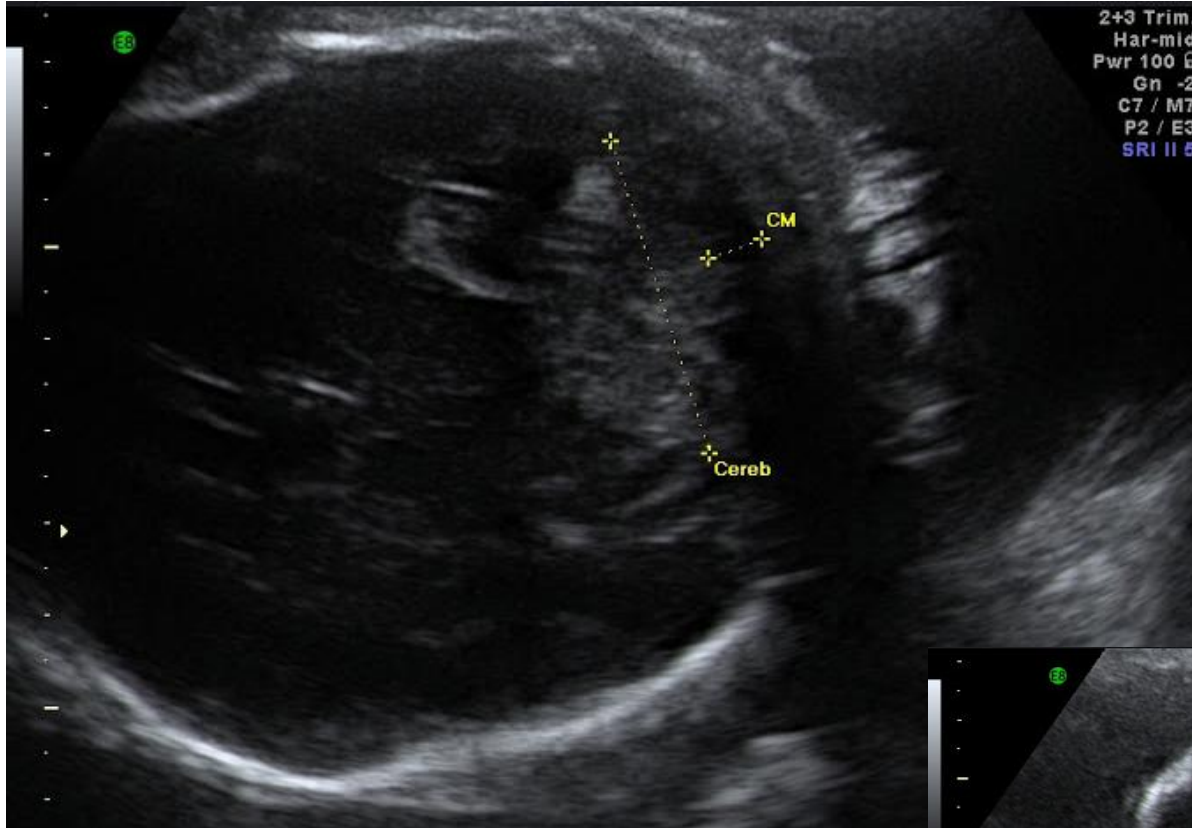




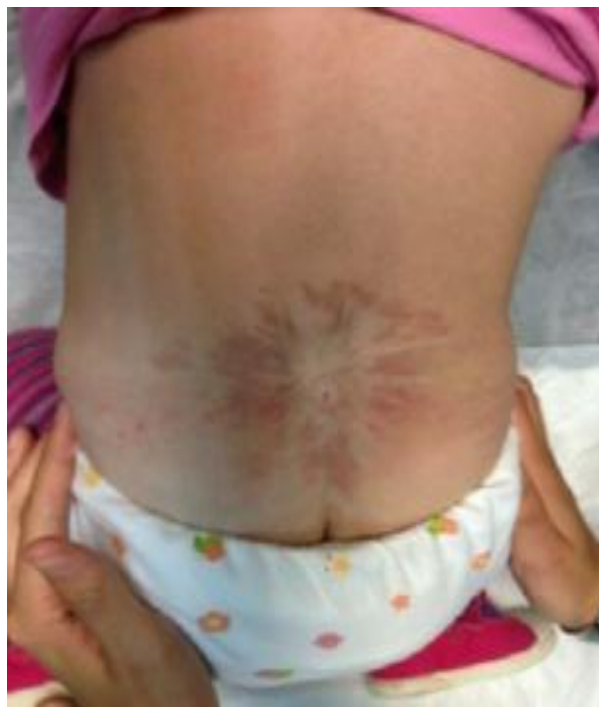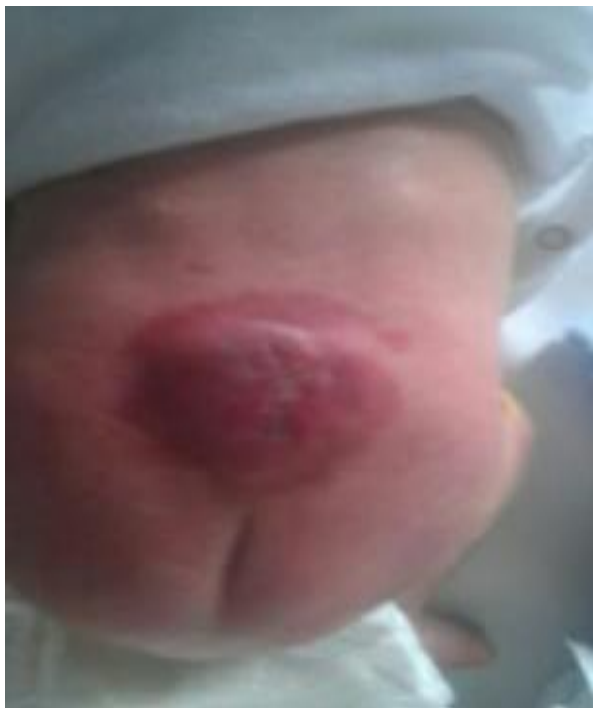Hospital General de Granollers

Hospital Universitari

Fundació Privada Hospital Asil de Granollers



Resultats locals a mig termini.



Hospital General de Granollers

Hospital Universitari

Fundació Privada Hospital Asil de Granollers

