

# Defecte de tub neural recurrent

**Ponent: Irene Gumí**

**XXV Jornada de diagnòstic prenatal ecogràfic**  
**Mollet del Vallès - 24 de març del 2017**

**Unitat de Diagnòstic Prenatal**

Dra. Comas

Dr. Corona

Dra. Grimau

Dra. Lleberia

Dr. Mellado

Dra. Mestre

Dra. Pina

Dra. Serra

## Cas clínic

Dona de 23 anys sense AP interès, NAMC. País origen: Gàmbia

TPAL: 2-0-1-2

- 1 ENAT, Part Eutòcic 2010, Nena 3050gr
- 1 ENAT, Part Eutòcic 2012, Nena 4100gr
- 1 Avortament espontani (gener 2015), 9 Setmanes Gestació

Inici tardà del control gestacional

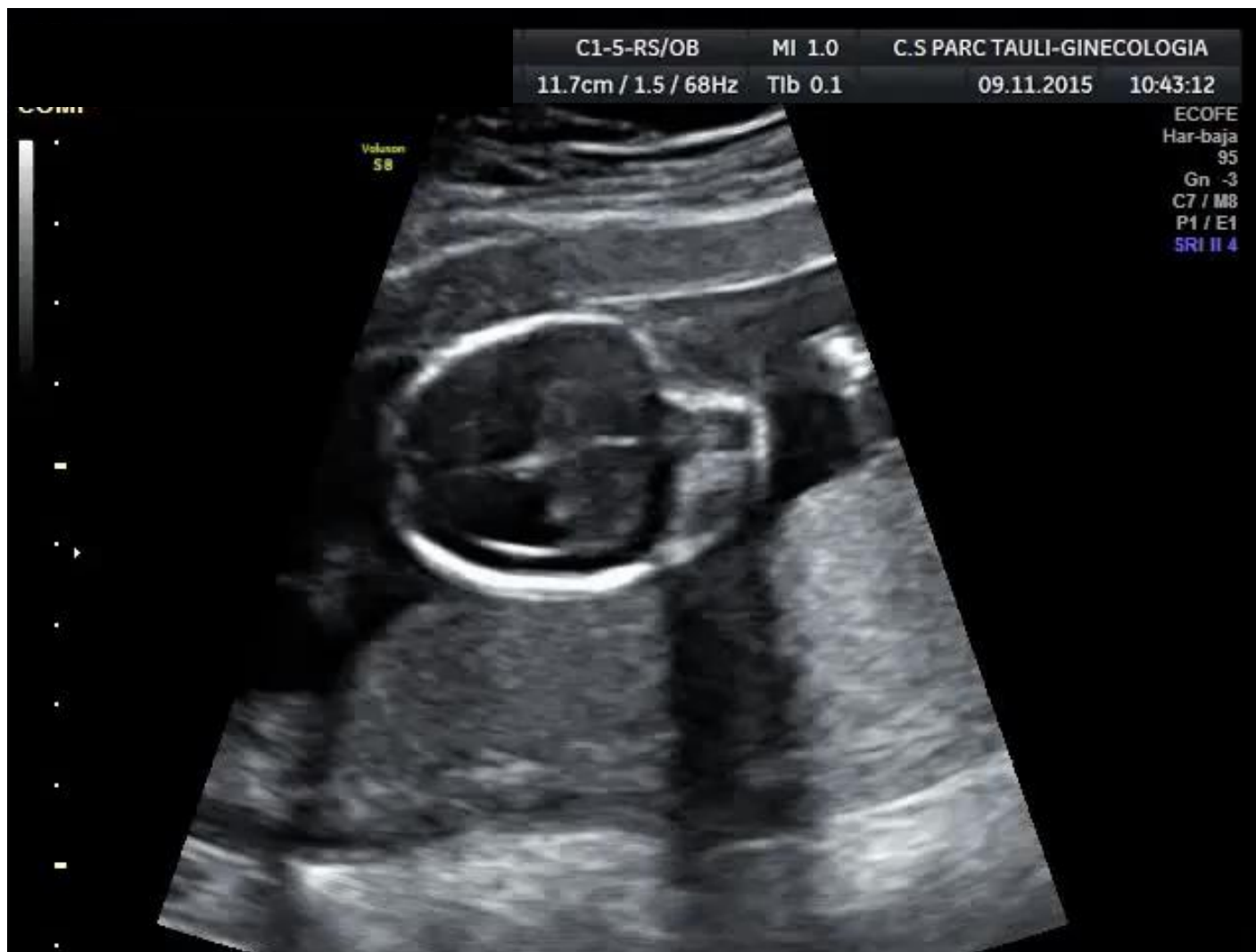Trobada en primera ecografia a l'ASSIR de defecte de columna lumbar, crani en llimona, cerebel amb signe de la banana i alteració de les EEII, motiu pel qual es remesa al nostre centre

Cribatge neonatal 2n trimestre: baix risc per Sd. Down i Sd. Eduards, risc augmentat per DTN (defecte de tub neural)

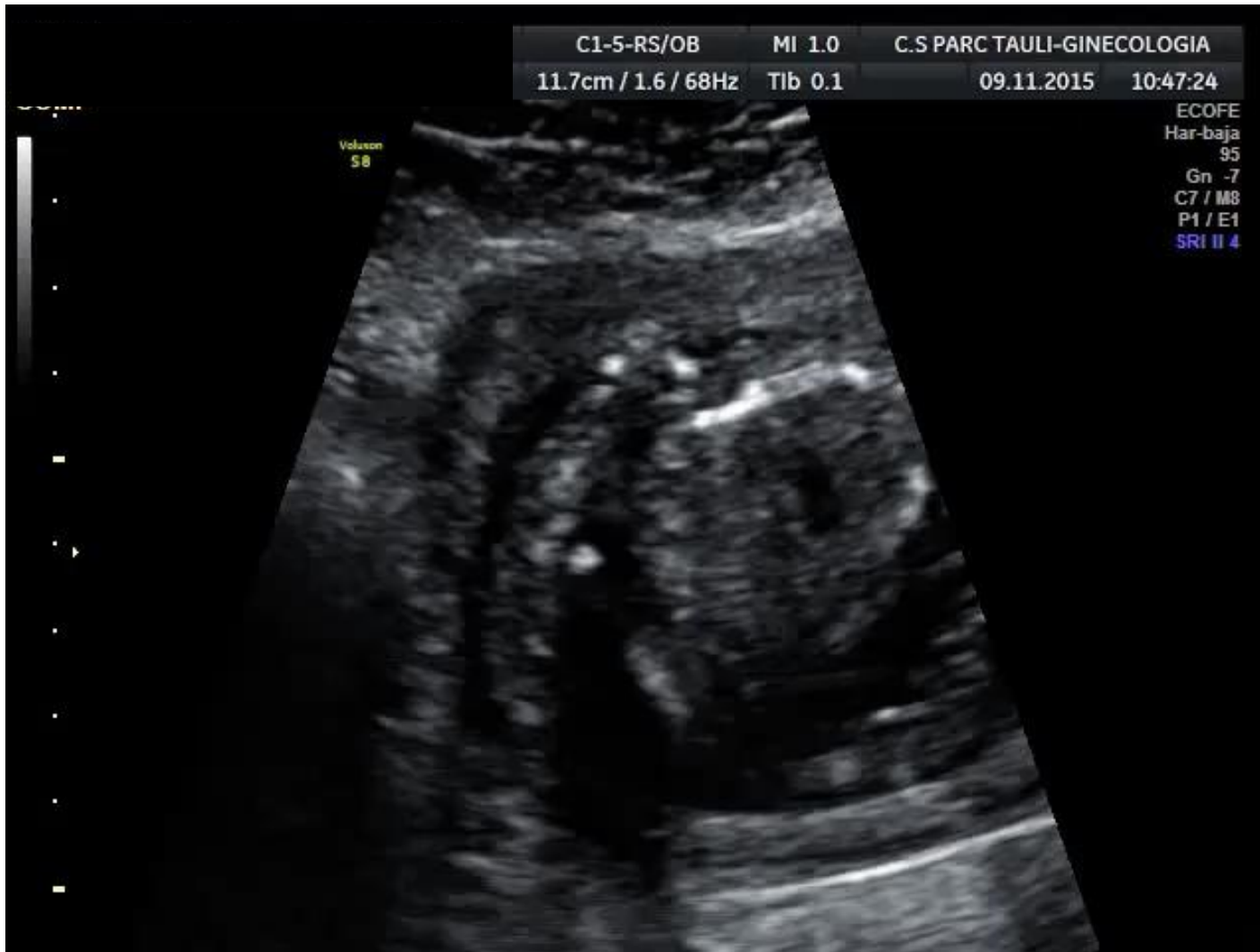Curs gestacional :

- Serologies negatives. Rubèola residual.
- SGB negatiu
- Mare A positiu. Coombs negatiu
- O'sullivan patològic → TTOG normal.

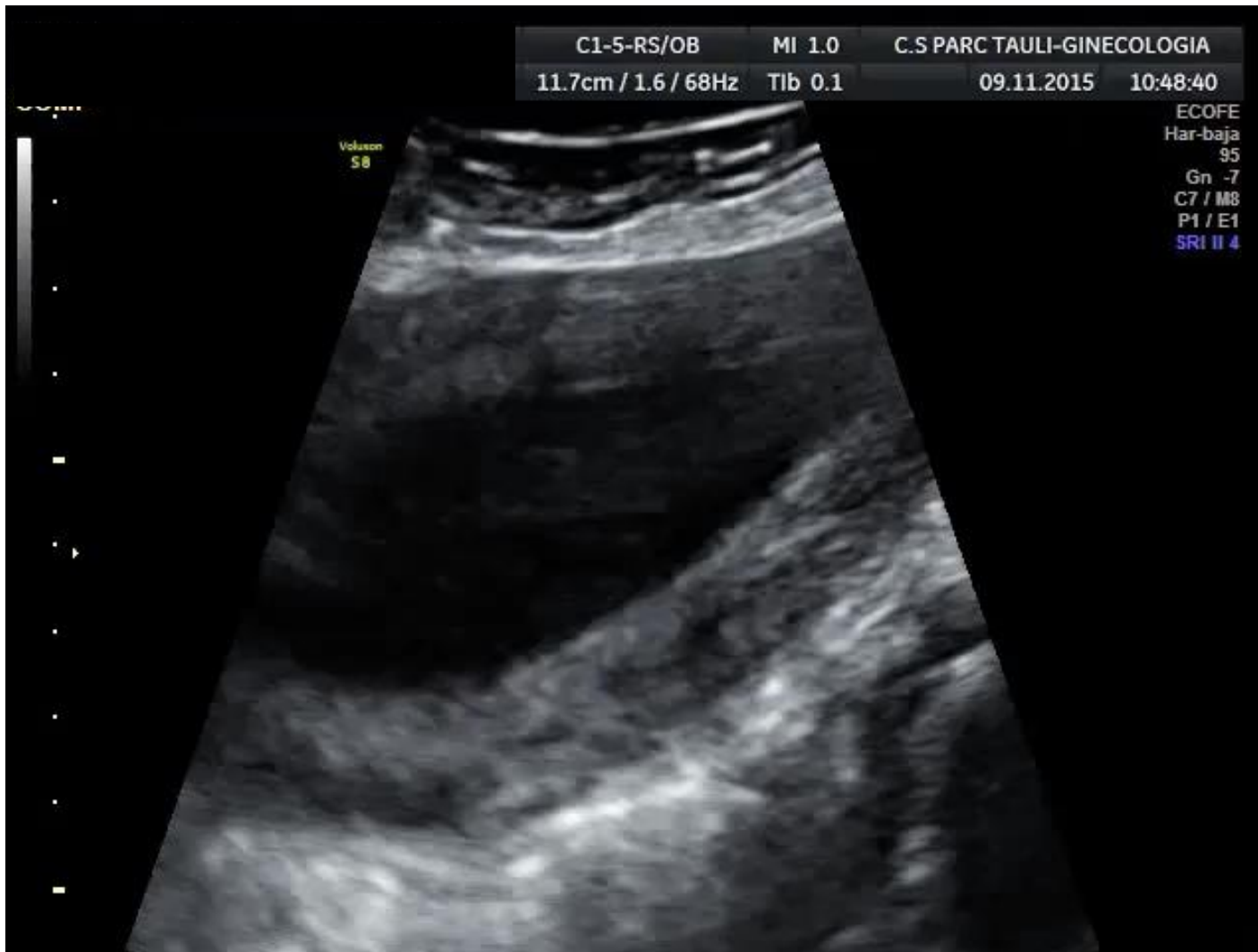
# Imatges ecogràfiques (15.1w)



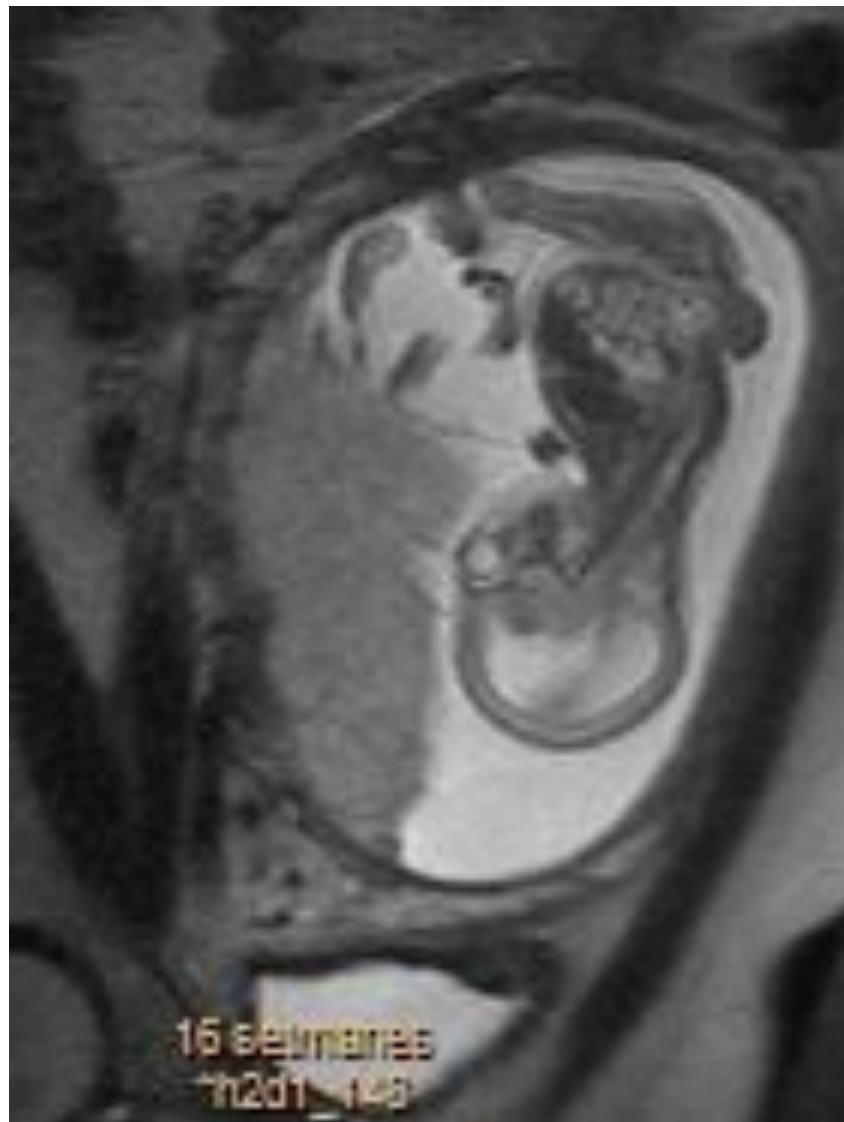
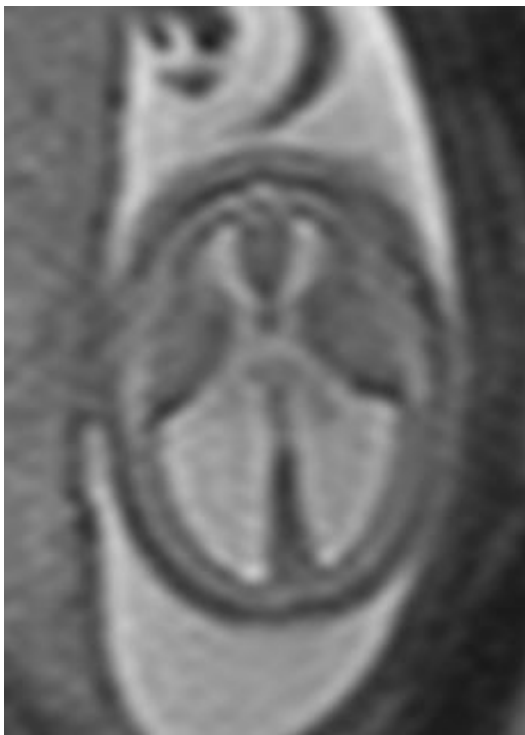# Imatges ecogràfiques (15.1w)



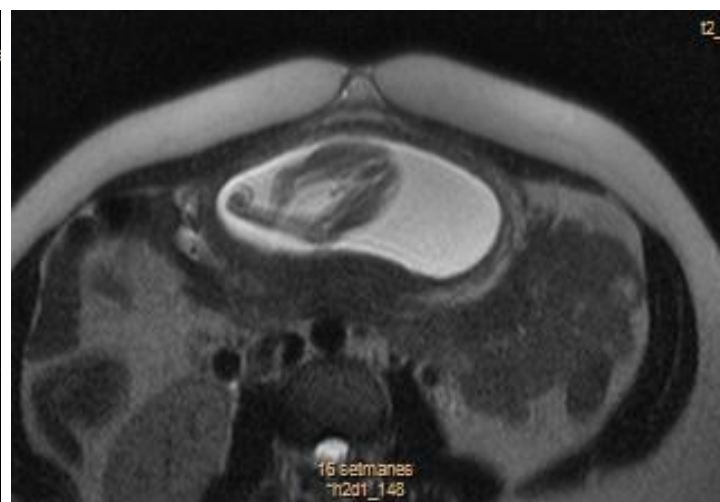
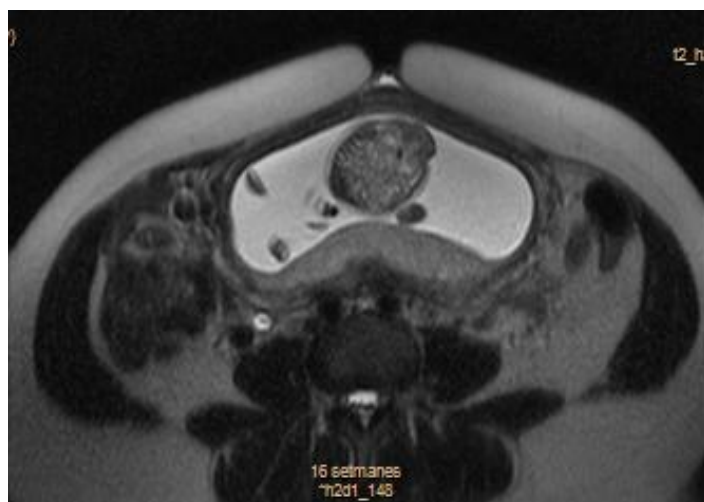
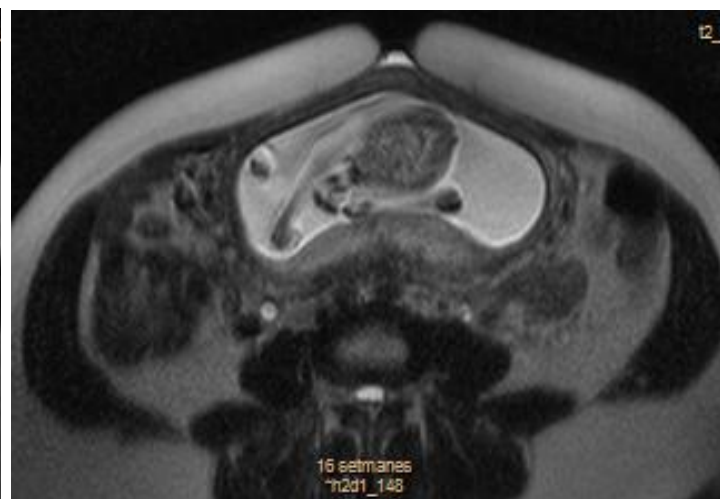
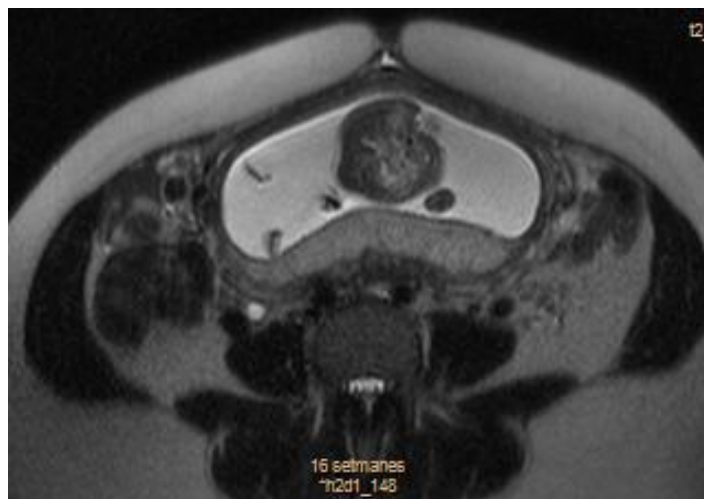
# Imatges ecogràfiques (15.1w)



# RMN (16.0w)

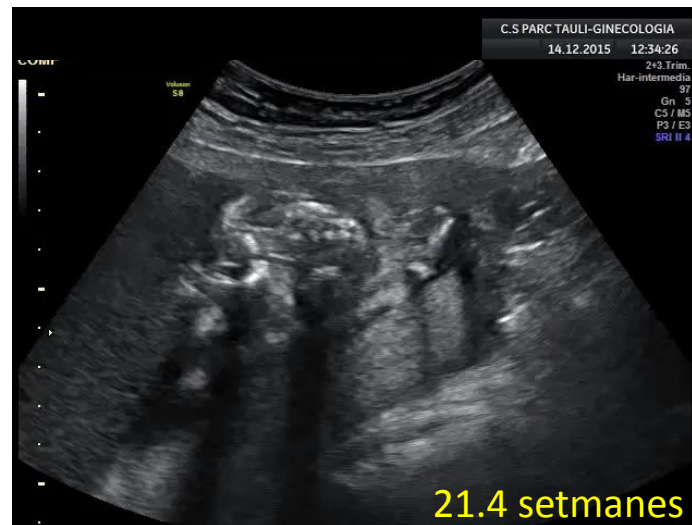
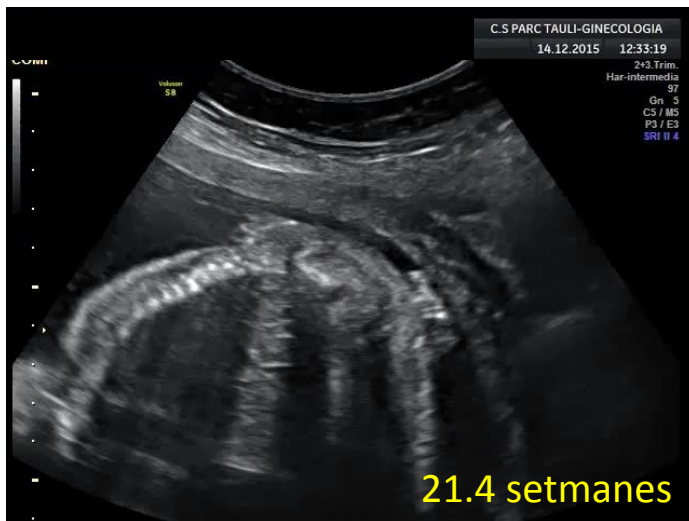
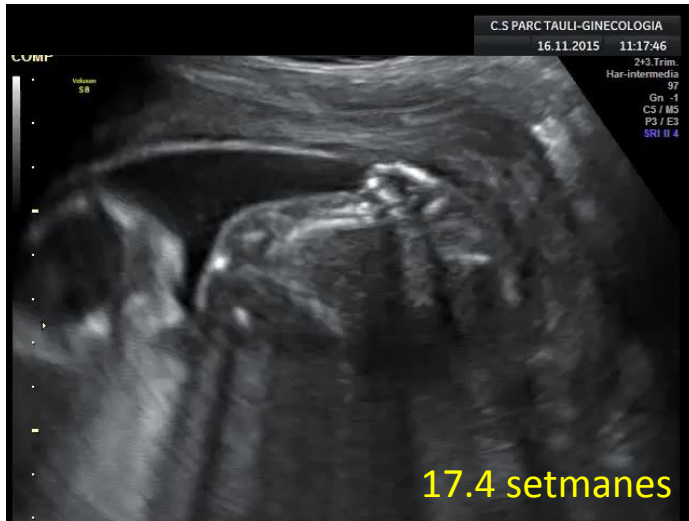


# RMN (16.0w)

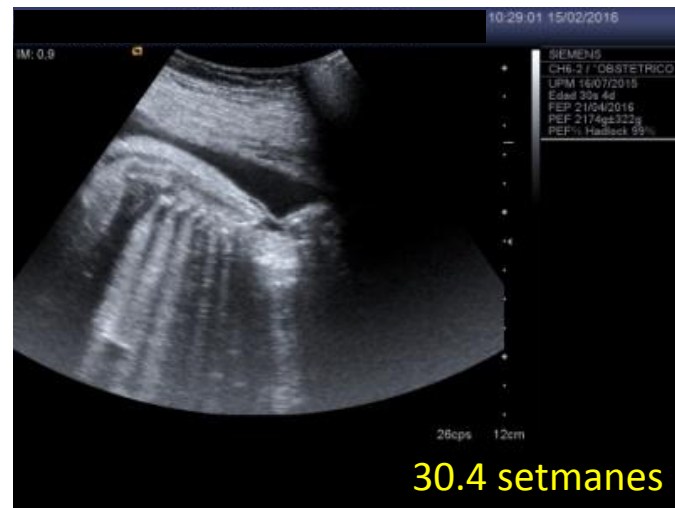
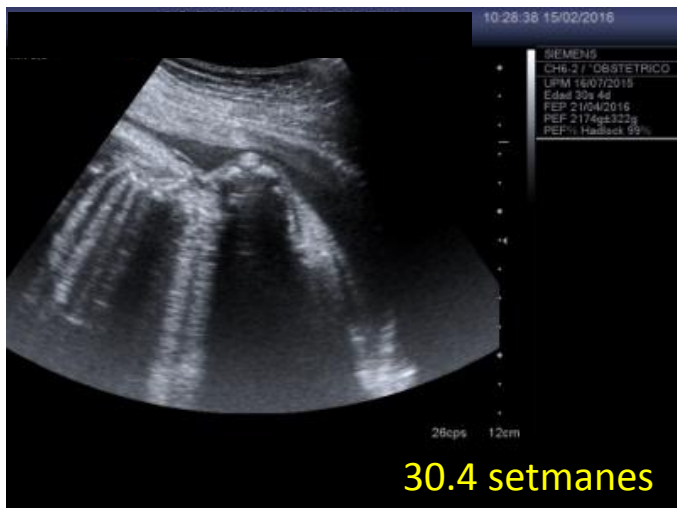
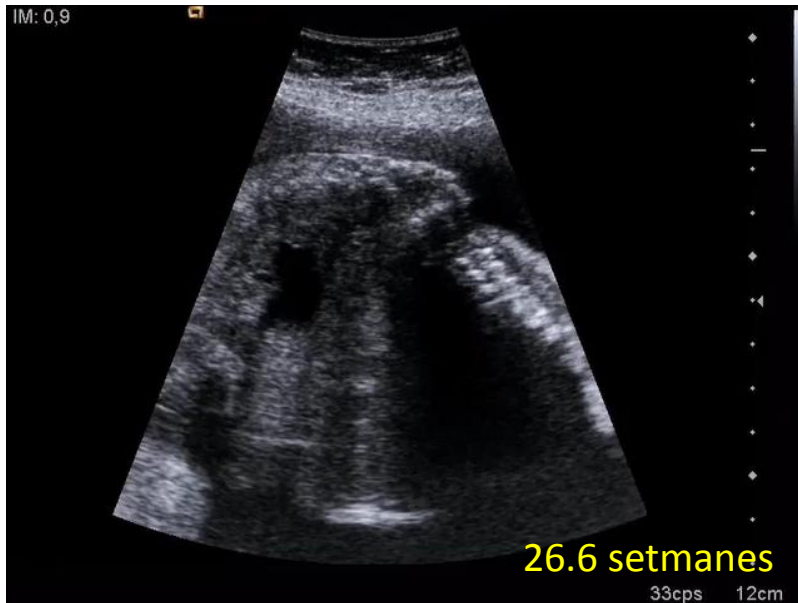




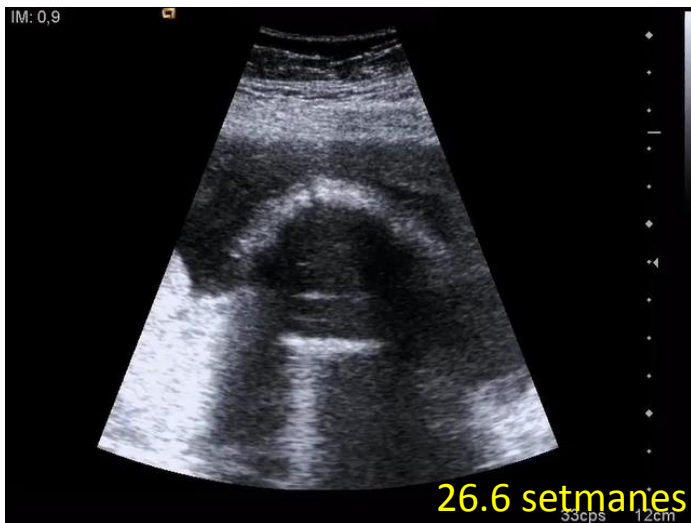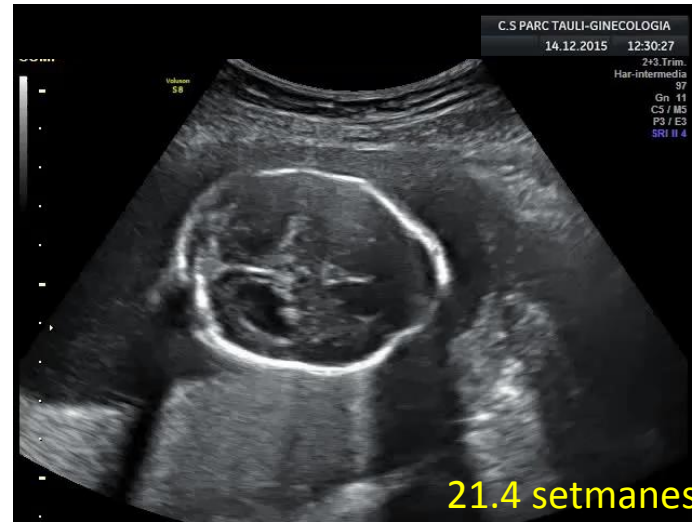
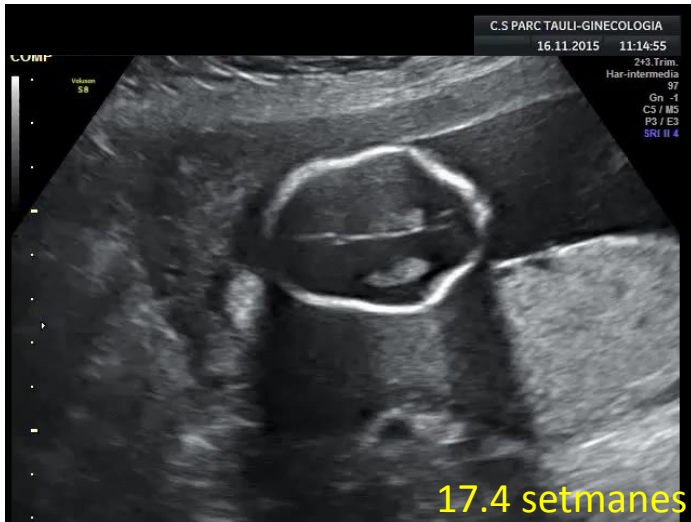
# Cifoescoliosis amb espina bífida lumbosacre



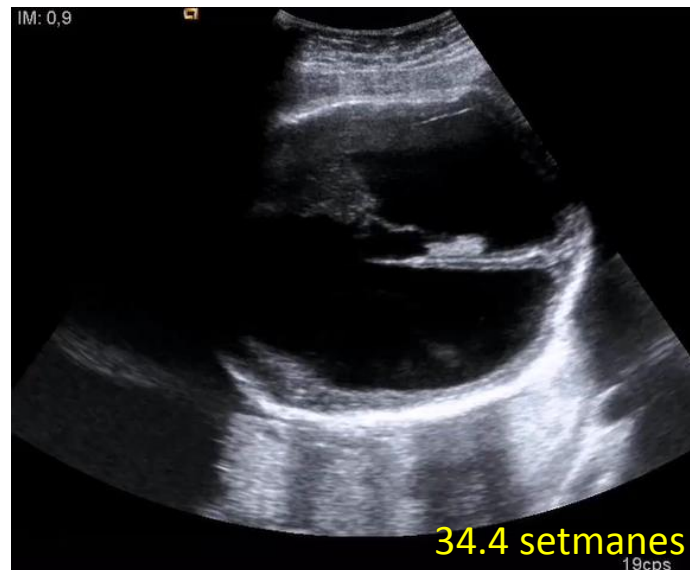
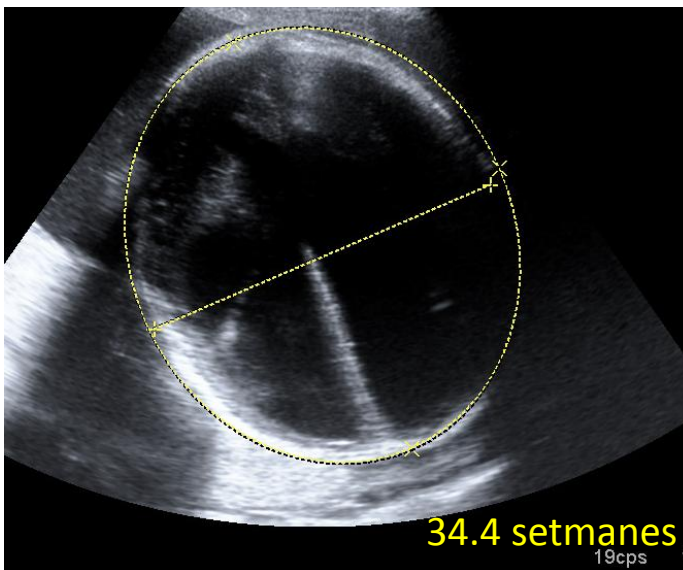
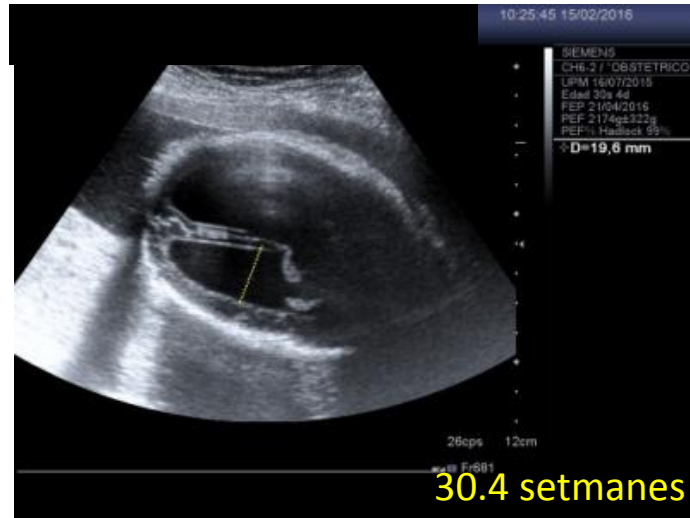
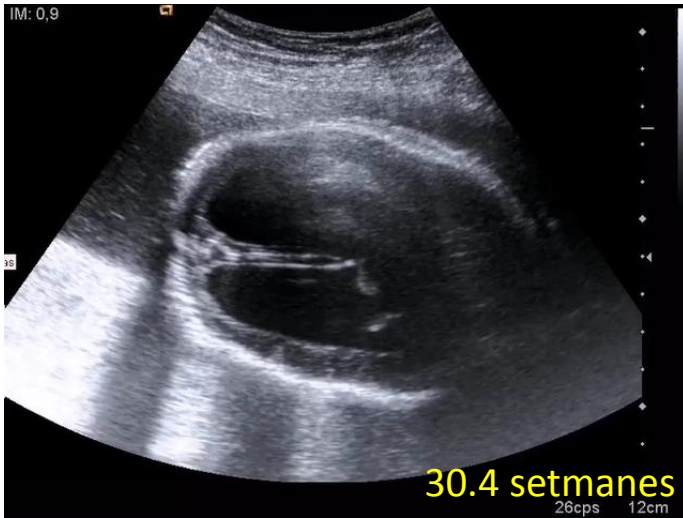
# Cifoescoliosis amb espina bífida lumbosacre



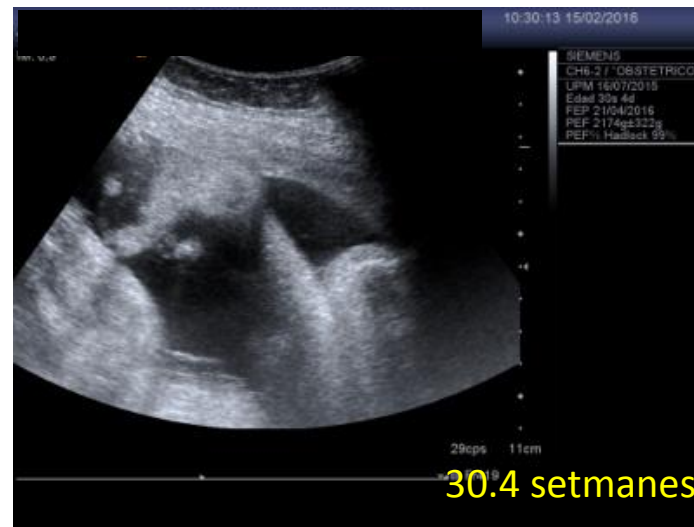
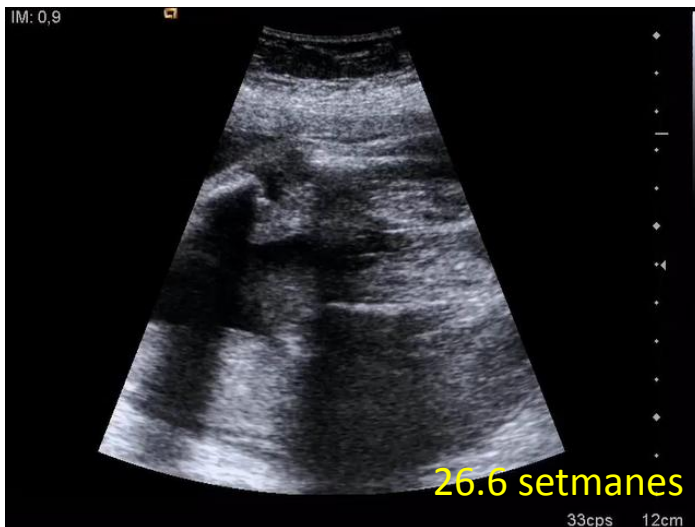
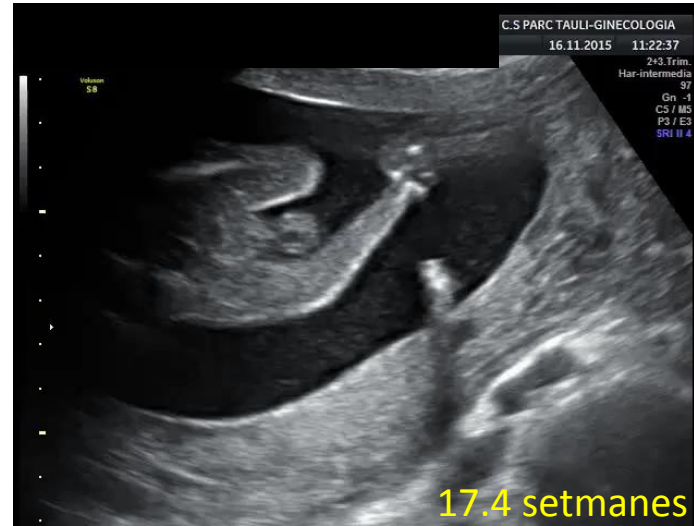
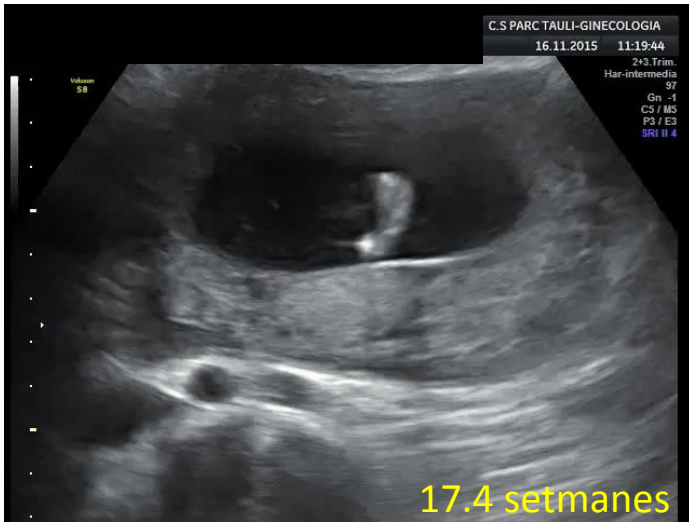
# Ventriculomegàlia



# Ventriculomegàlia

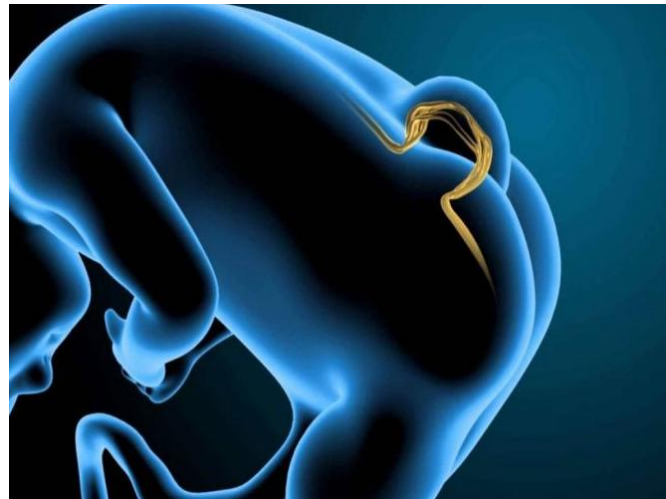


# Peus bots



El diagnòstic és...

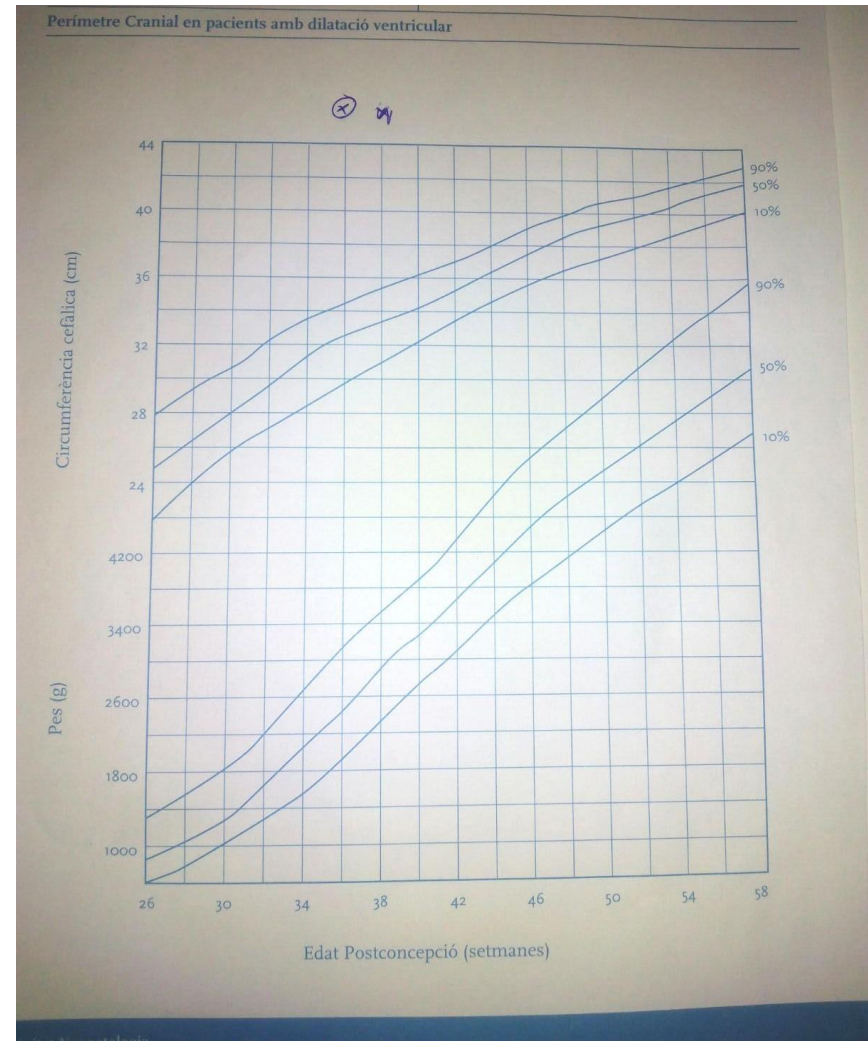
**DTN tipus espina bífida quística  
amb mielomeningocele  
i cifosis tipus sharp-angled**



# Resolució

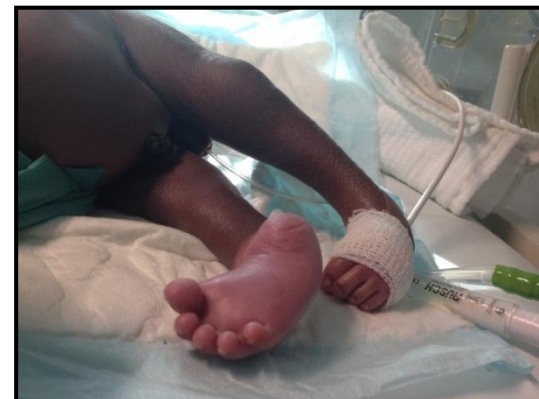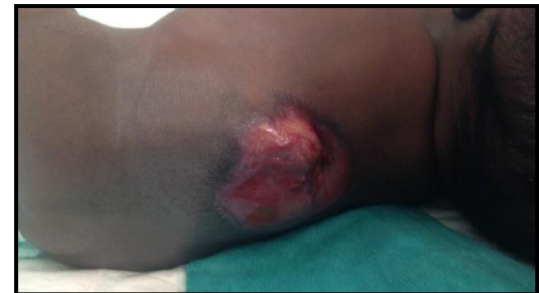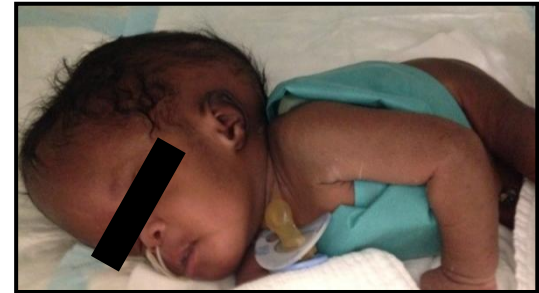Març 2016 → Part per cesària per presentació podàlica i circumferència cefàlica (p100), a les 36.1 SG.

Neix un nen sense esforç respiratori pel que es realitza VPP durant 1 minut realitzant posteriorment respiracions efectives. Apgar 7-8-9. pH AU 7.23 VU 7.28. Pes 3560 grams.

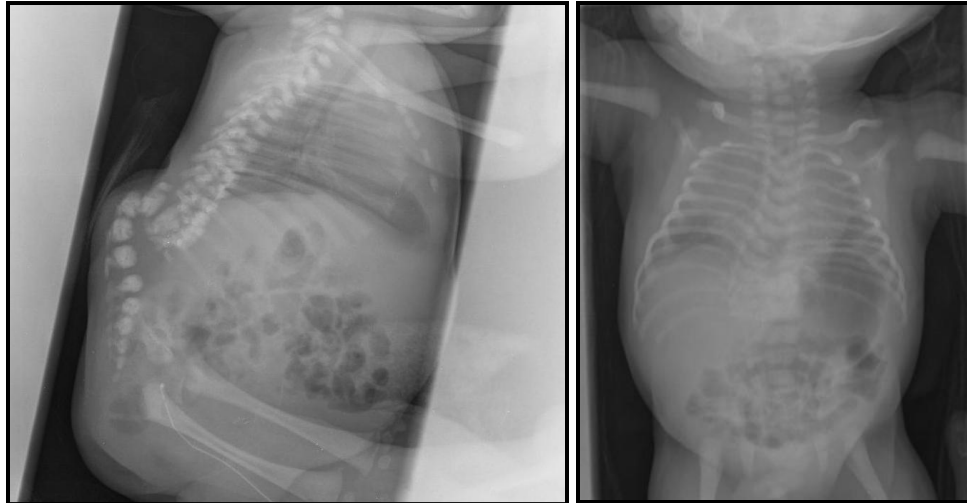


## EXPLORACIÓ FÍSICA

- Macrocefàlia (PC: 45 cm). Talla 45 cm.
- Diàstasi de sutures. Fontanel·les àmplies a tensió (hidrocefàlia)
- Arnold –Chiari II
- Defecte tub neural obert amb mielomeningocele a nivell toràcic baix.
- Tòrax en quilla.
- Peus bots irreductibles.
- No sensibilitat EEII ni mobilitat. Artrogriposi EEII.

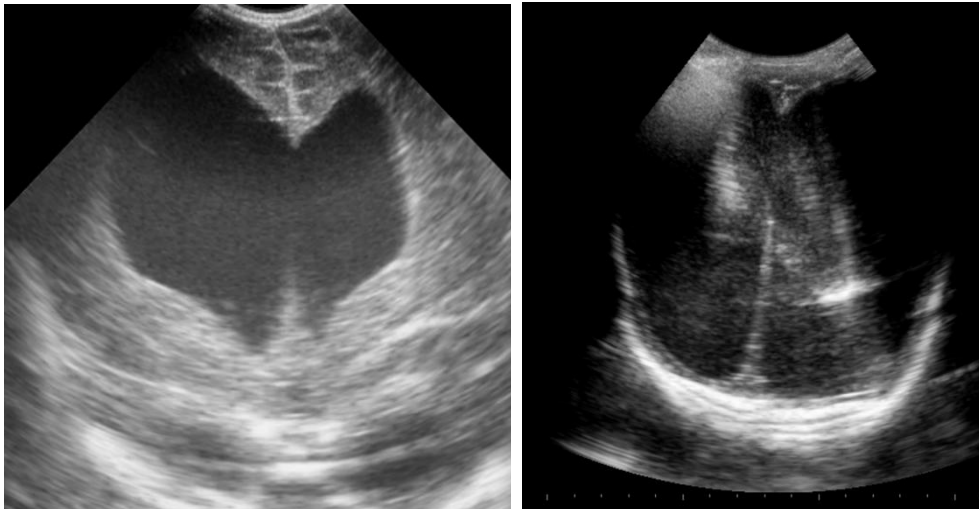






## Rx escoliograma:

Malformació congènita del tub neural. Alteració important del canal raquidi i costelles.



## ECO Cerebral:

Marcada hidrocefàlia sense pràcticament visualitzar-se parènquima cerebral

## Resolució

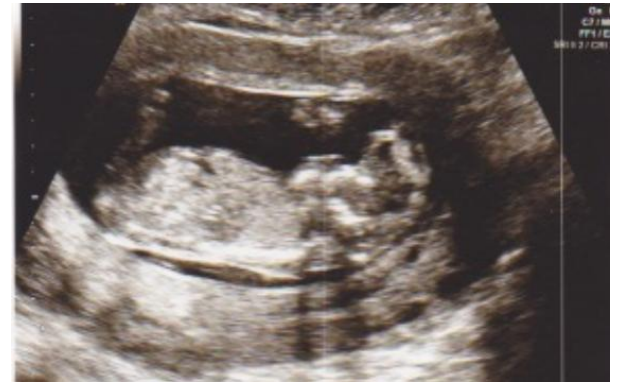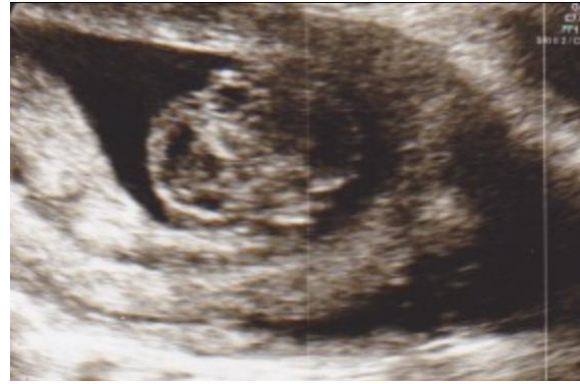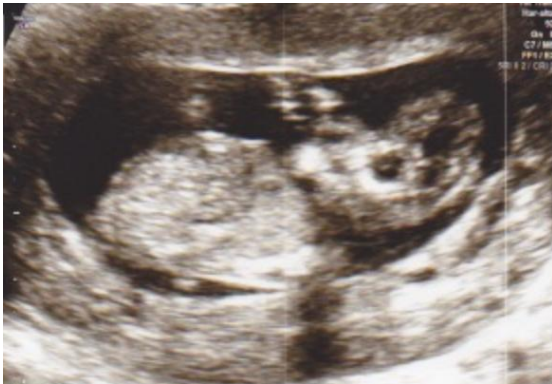Als 20 dies de vida presenta apnees progressives sent èxitus.

Els pares no autoritzen necròpsia.

## Recurrència DTN

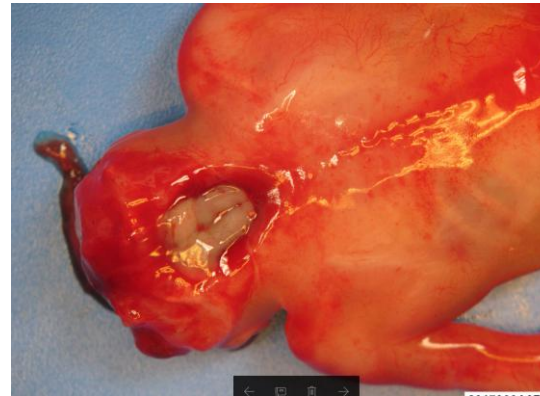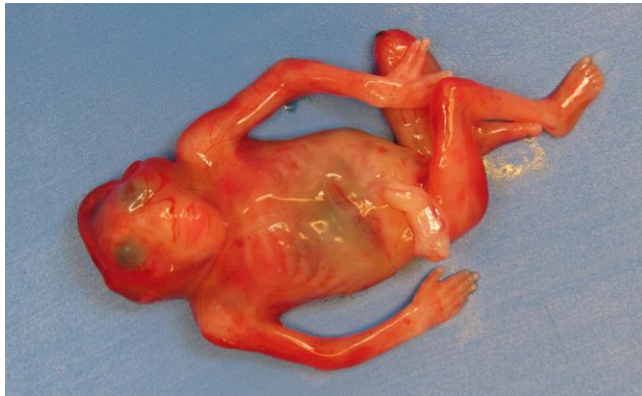Gener 2017 nova gestació en seguiment al nostre centre.

Ecografia de primer trimestre (12.3 setmanes):



# Recurrència DTN

Es realitza ILE



AP: craneoraquisquisis



Moltes gràcies