

# Diagnóstico Precoz de Cardiopatía Congénita en Gemelar Bicolorial

**XXV Jornada Catalana de diagnóstico prenatal ecográfico**

Natalia Giraldo, Susana Fernández , María del Río, Marta Arigita,  
Enric Cayuela Font.

Servicio de Ginecología y Obstetricia. Hospital General de Hospitalet

24 de Marzo de 2017

Paciente de 24 años. Gestación Gemelar Bicorial espontánea

- TPAL: 0.0.2.0 (2 IVEs)
- FUR: 16.09.16
- Ningún antecedentes patológico ni familiar de interés
- Serologías negativas para toxoplasma, VIH, VHB y LUES. Rubeola inmune

## EG por FUR: 12,4 s

### 1 feto

CRL : 42mm

**TN: 5,0 mm**

Riesgo SD: 1/10

Riesgo SE: 1/10

### 2 feto

CRL : 60 mm

TN: 1,43 mm

Riesgo SD: 1/10000

Riesgo SE: 1/90000

<i>Comparar fetos</i>	A	B
AUA	14w4d	15w3d
FEP(AUA)	30.06.2017	24.06.2017
EFW (Hadlock)	100g	122g
EFW Relación	82%	100%
EFW Discordancia	18%	0%
BPD (Hadlock)	26.50mm	29.92mm
OFD (HC)	35.08mm	38.58mm
HC (Hadlock)	98.57mm	110.69mm
HC* (Hadlock)	9.72cm	10.82cm
AC (Hadlock)	88.67mm	98.16mm
FL (Hadlock)	13.33mm	16.24mm



Voluson™  
Hi

C1-5-D/0B

MI 0.8

H GENERAL HOSPITALET.CSI

6.5cm / 2.5 / 56Hz

Tib 0.1

COMP

Voluson  
E8

CoroScan

lar-mid

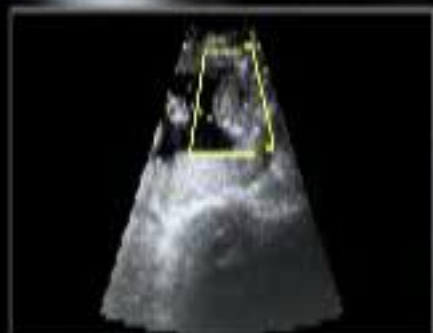MI

Cn -1

10 / 10 /

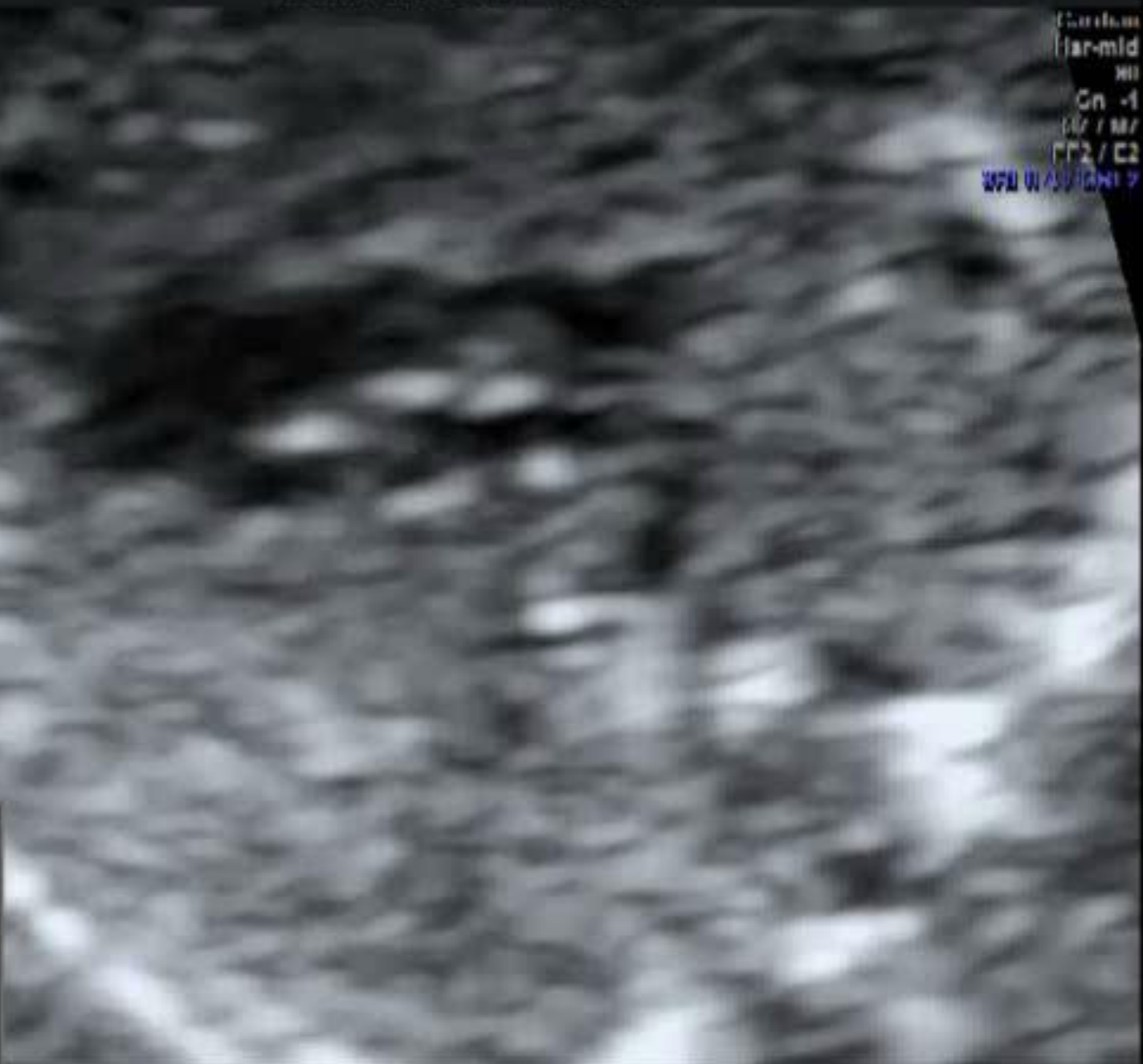
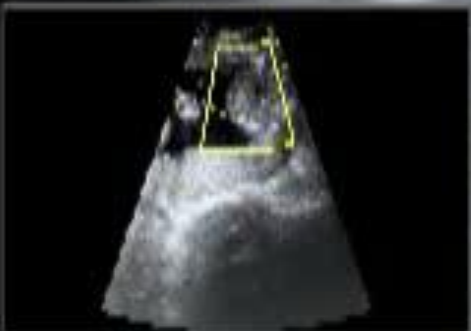112 / C2

MI 11.2 / DMI 7



COMP  
Voluson  
8.0

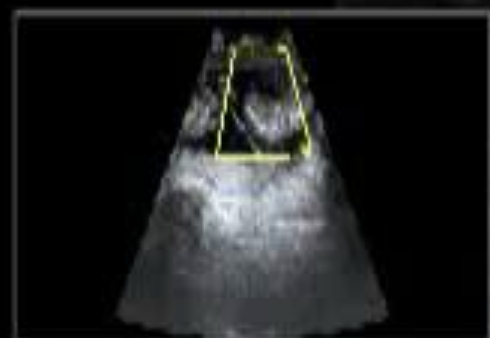
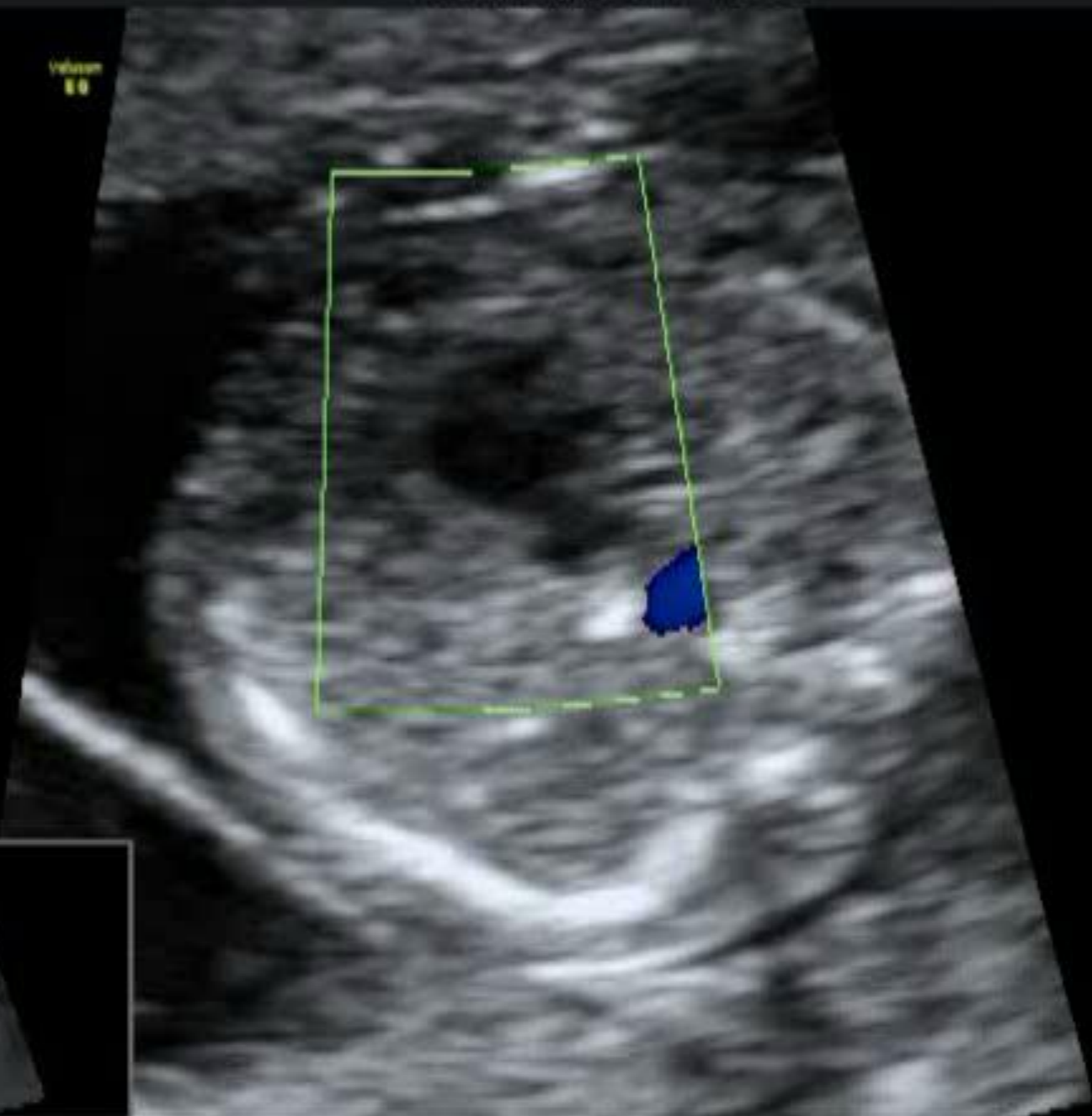
Carotid  
lar-mid  
MI  
Gn -1  
0.7 / 0.7  
C2 / C2  
300 W / 100 Hz



COMP

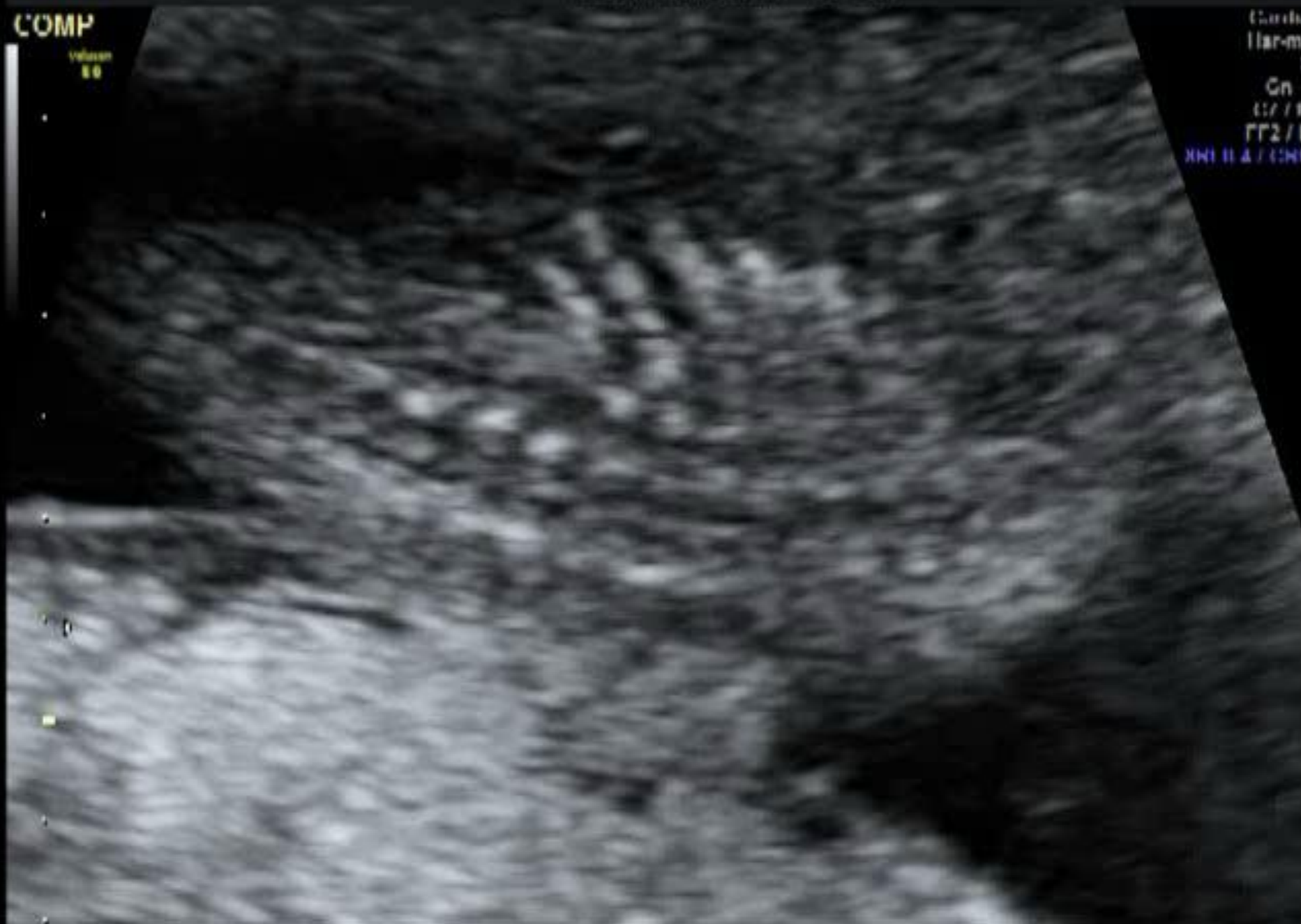

Voluson  
8.0



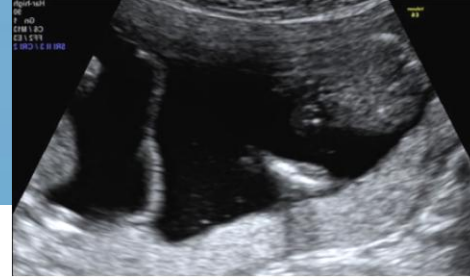COMP

Voluson  
8.0

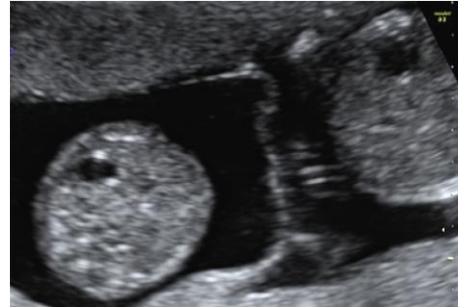

Carthage  
Har-mid  
MI  
Gn -1  
C1 / M1  
F22 / C2  
XMI II A / CHI 2

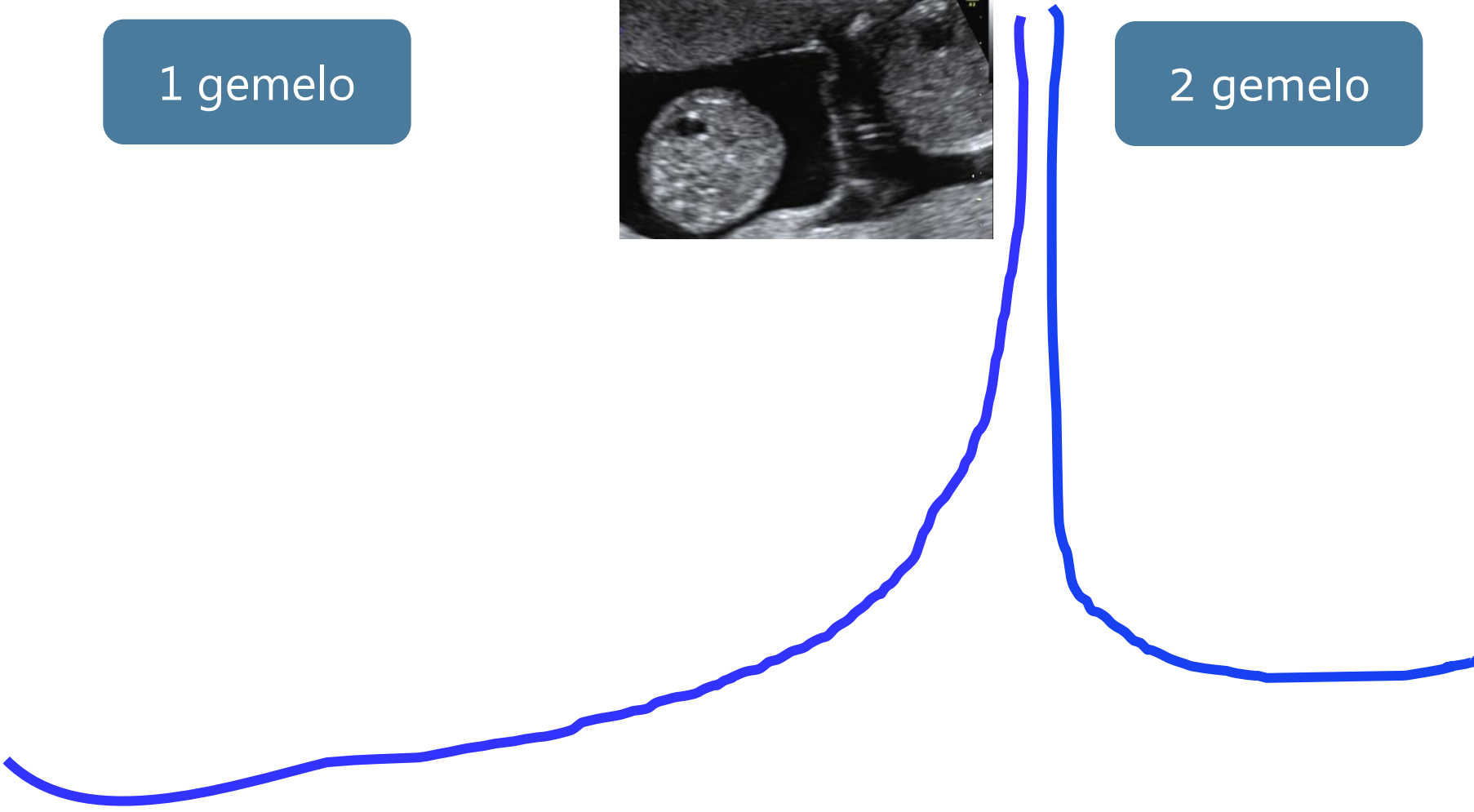
# Gemelar bicorial



1 gemelo

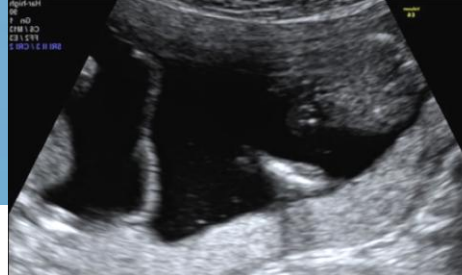

2 gemelo

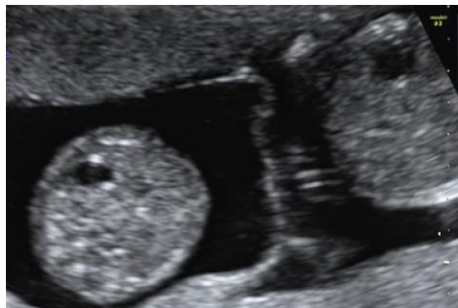



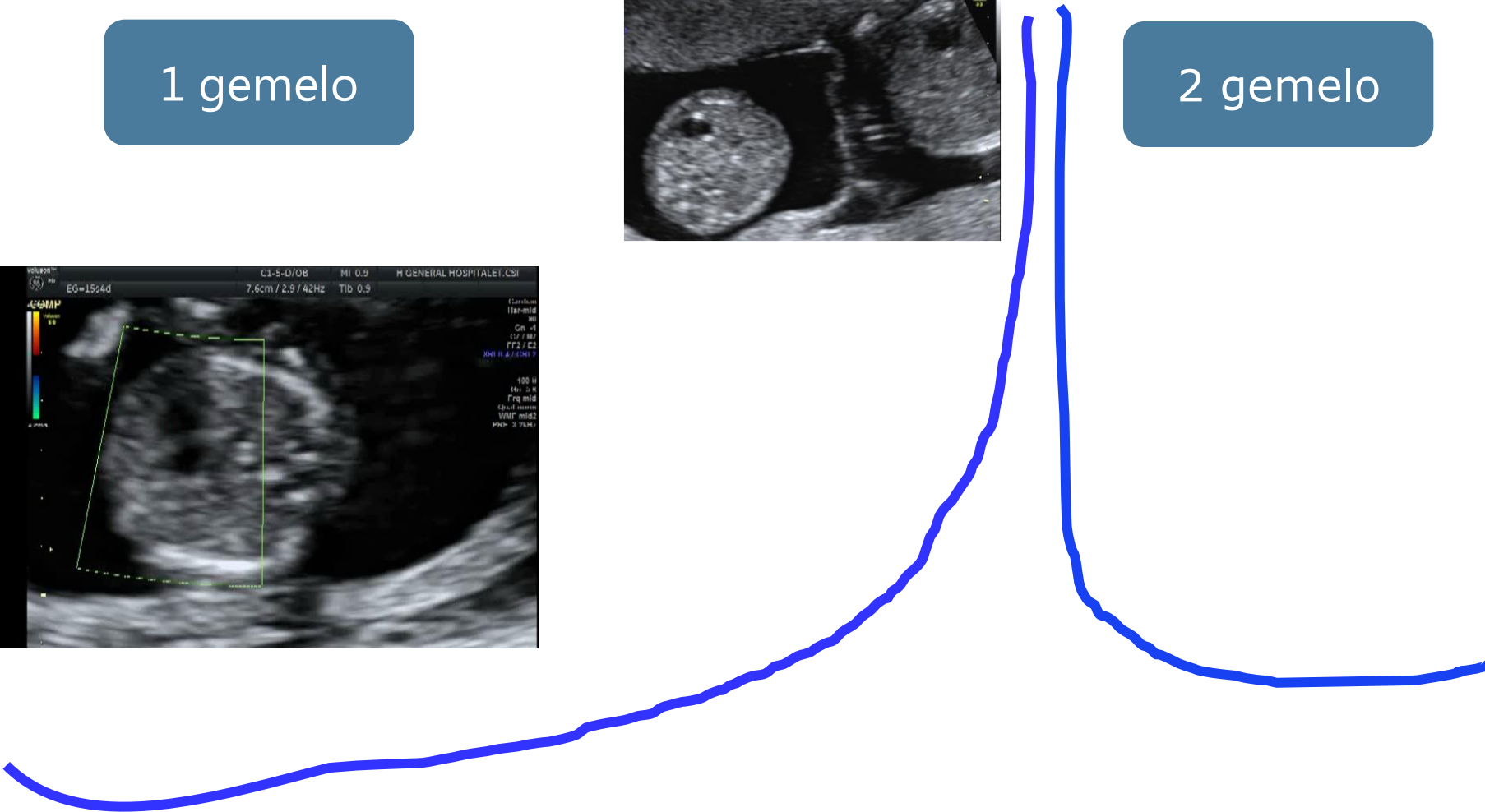
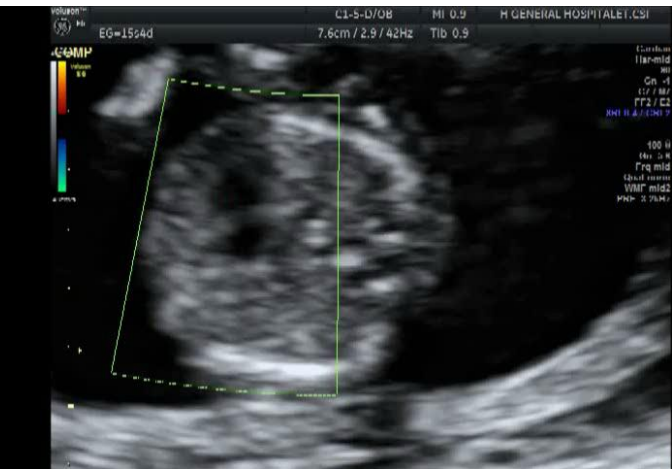
# Gemelar bicorial



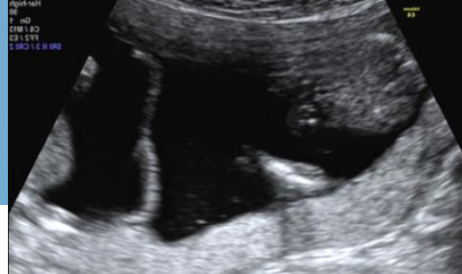1 gemelo



2 gemelo



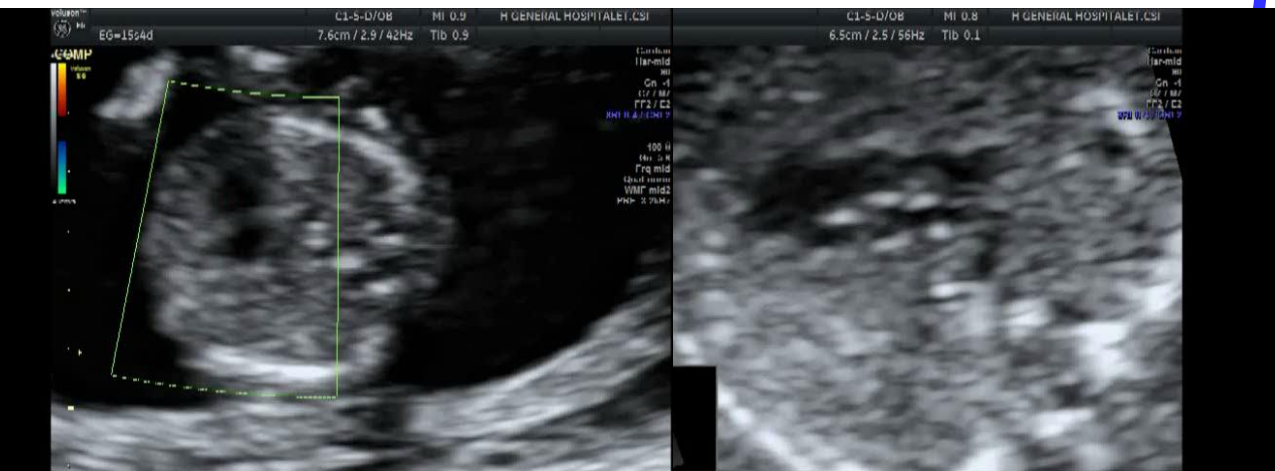# Gemelar bicorial



1 gemelo



2 gemelo



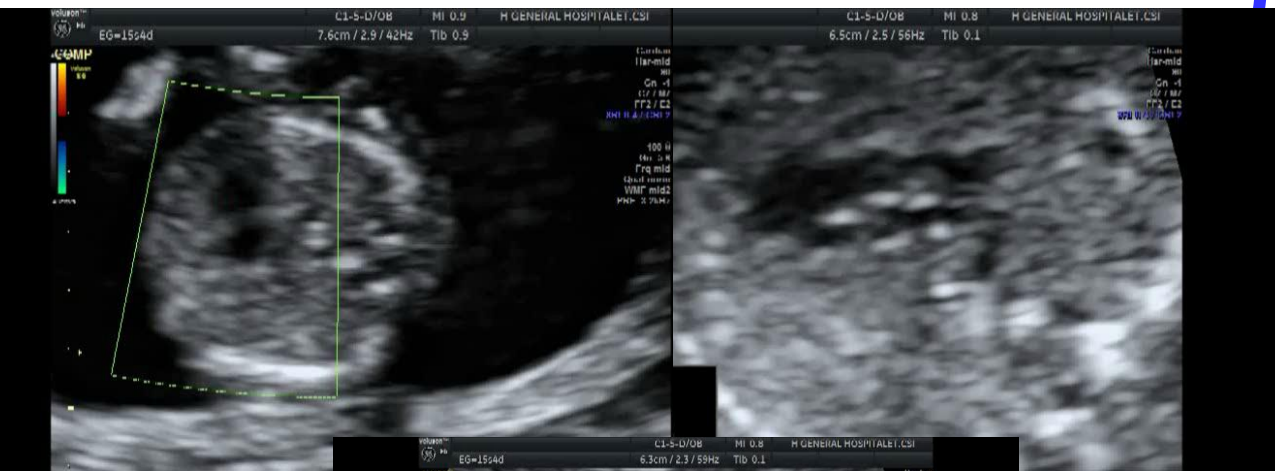# Gemelar bicorial



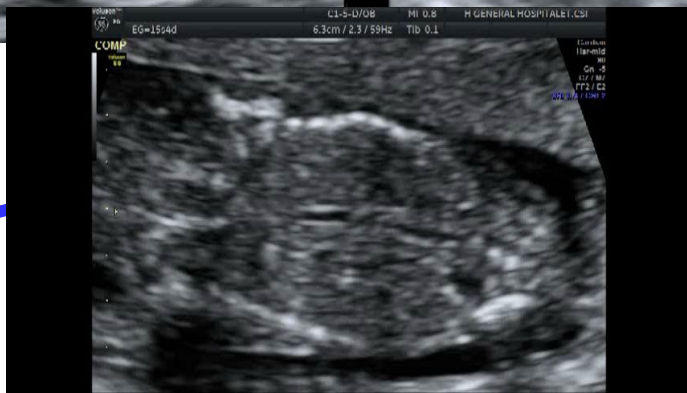1 gemelo



2 gemelo

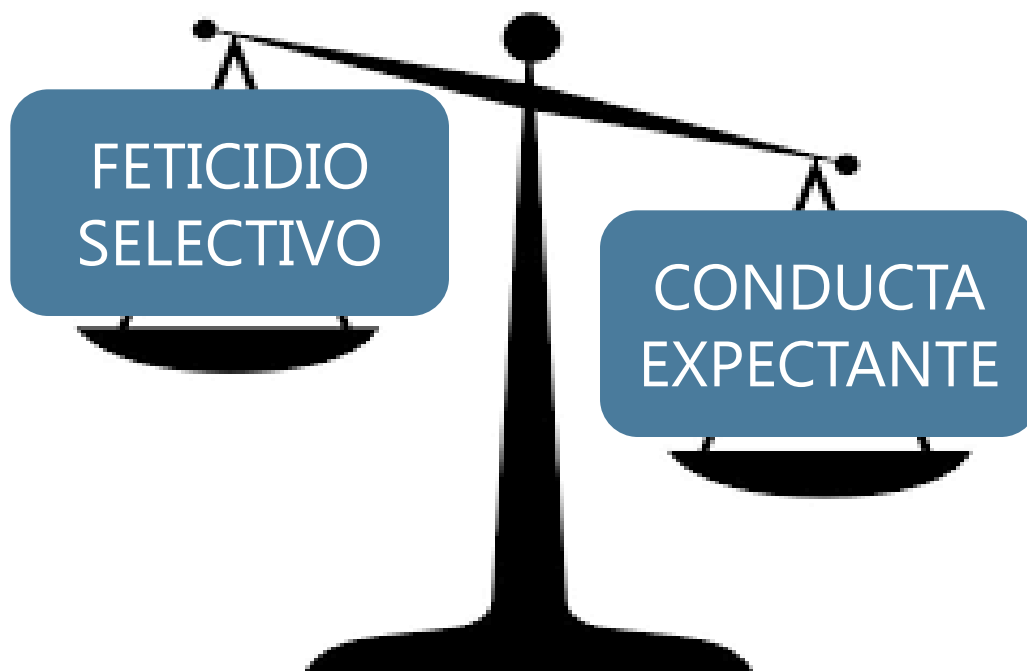

NORMAL



# Gestación bicorial discordante para malformación

1-2 % de las gestaciones gemelares





## Guía de Asistencia Práctica\*

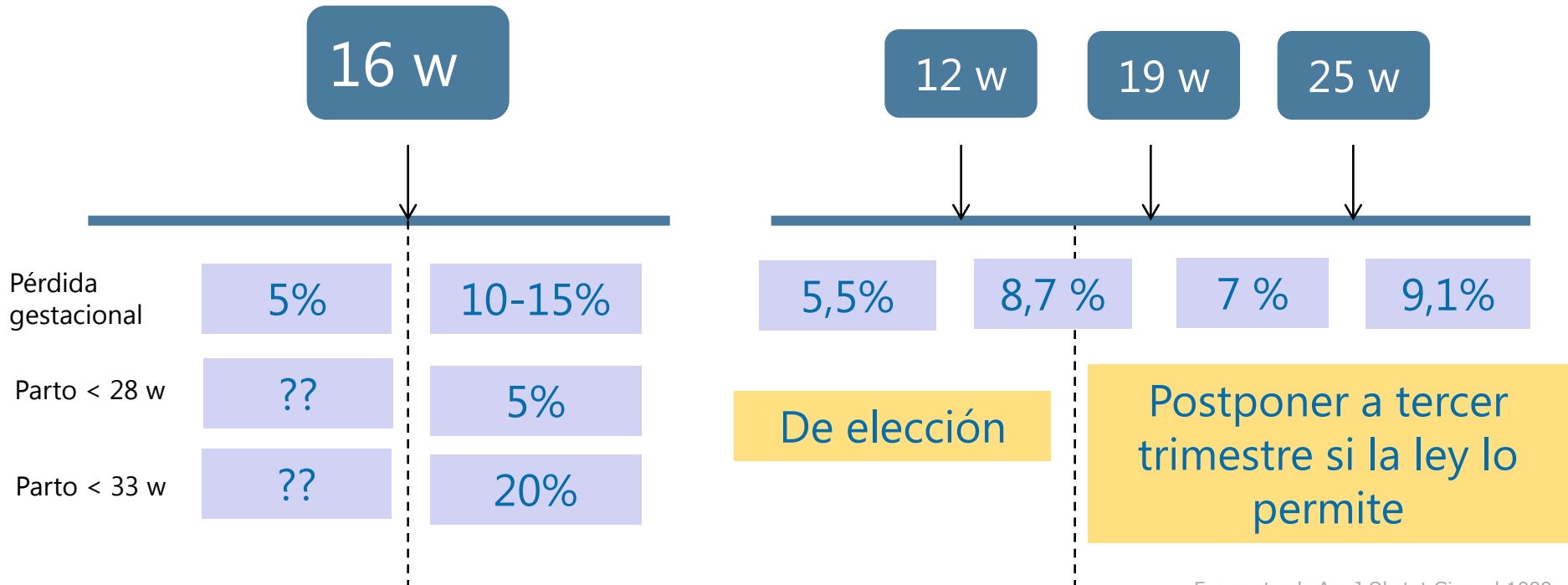
### Embarazo gemelar bicorial

#### Dichorionic twin pregnancy

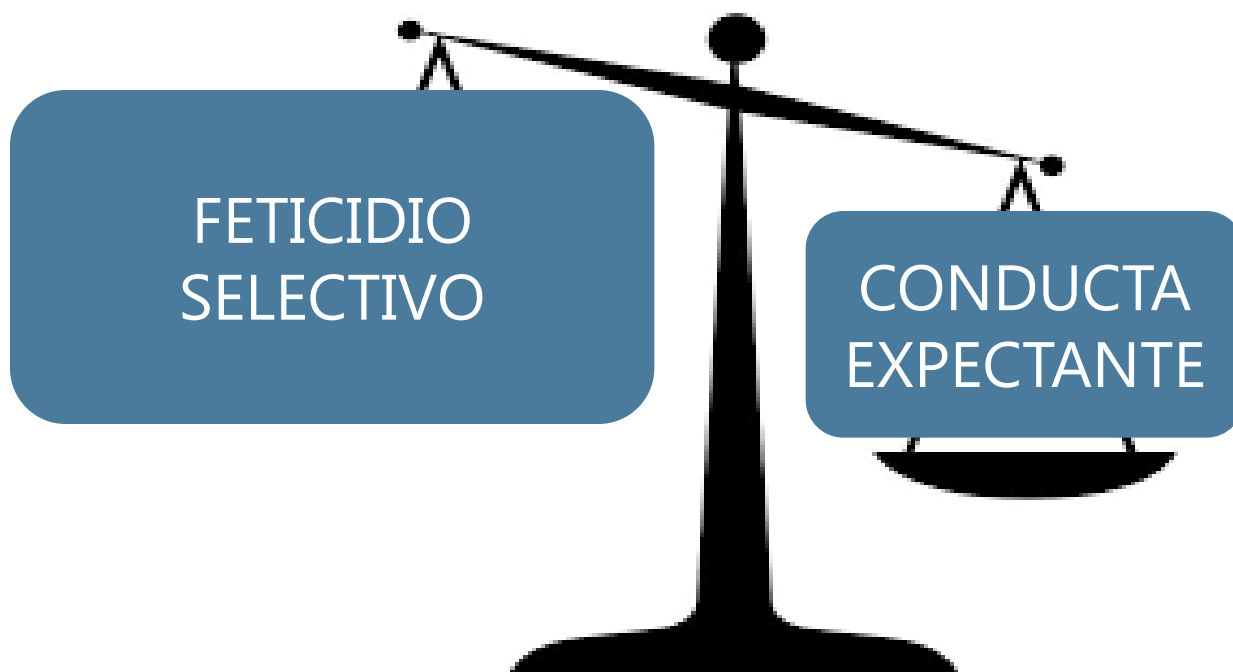Sociedad Española de Ginecología y Obstetricia, Madrid

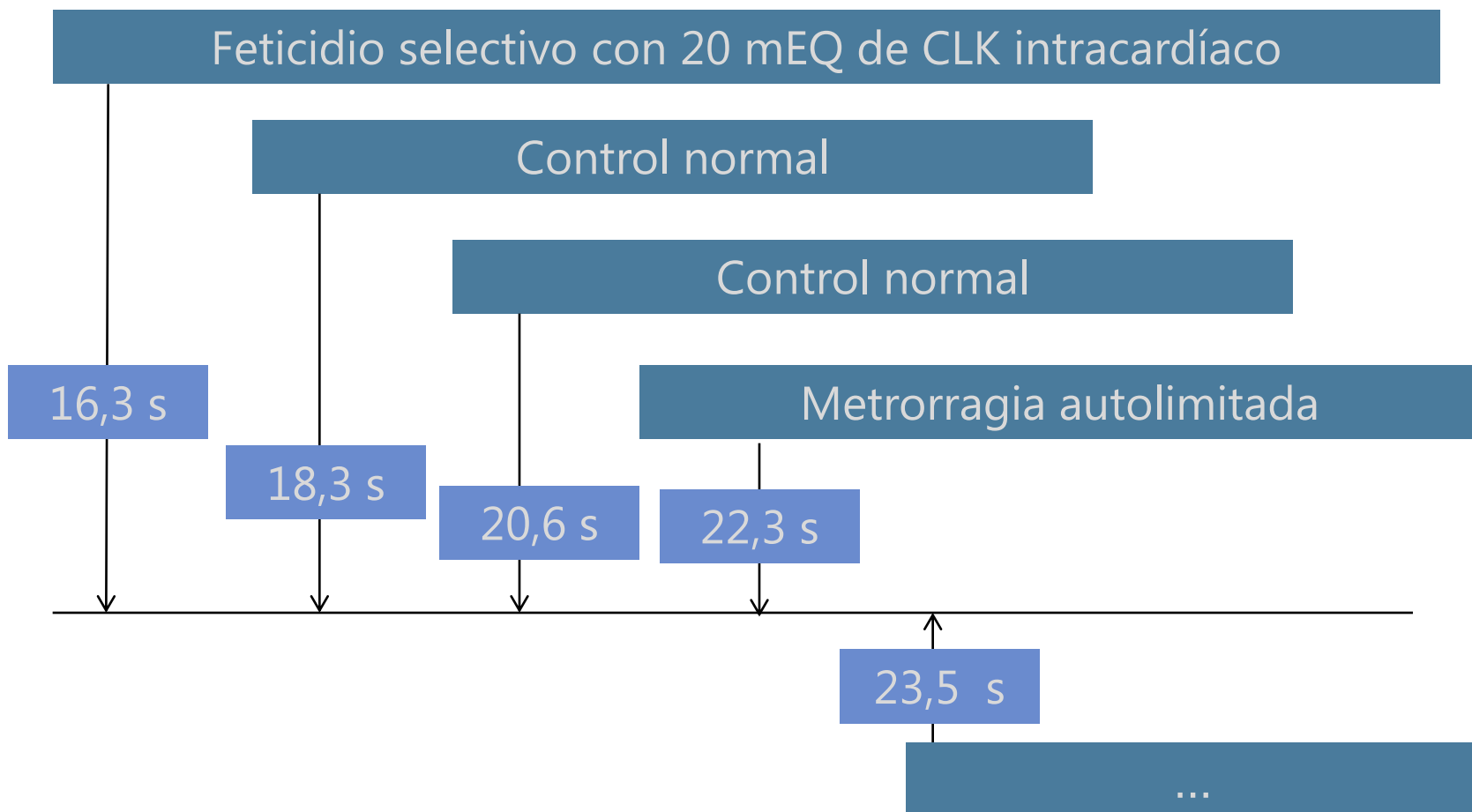


## ISUOG Practice Guidelines: role of ultrasound in twin pregnancy



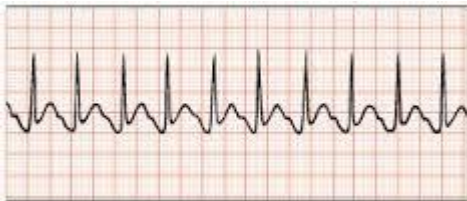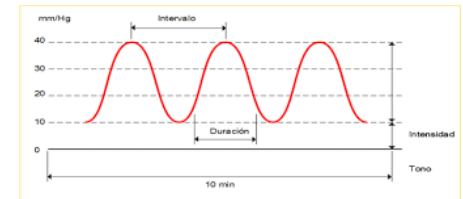
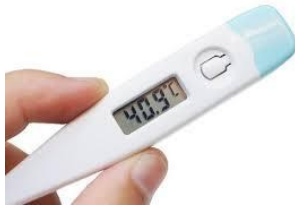16,1 semanas



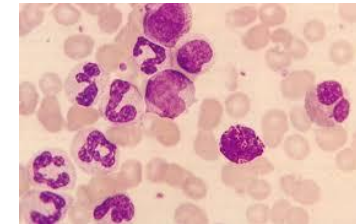


23,5 s

Ingresa **amenaza de parto prematuro**



**Corioamnionitis**



Se indica finalización activa de la gestación

Medidas paliativas





## Guía de Asistencia Práctica\*

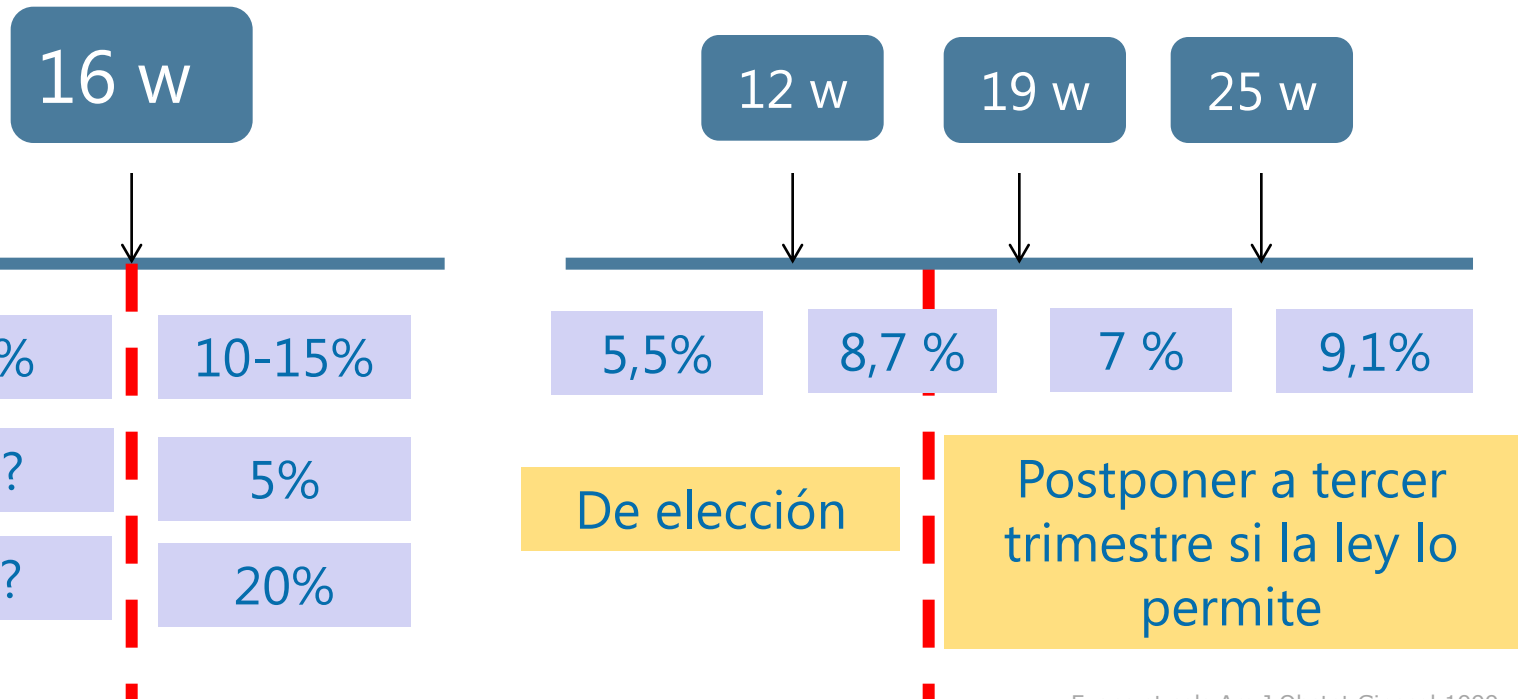
### Embarazo gemelar bicorial

#### Dichorionic twin pregnancy

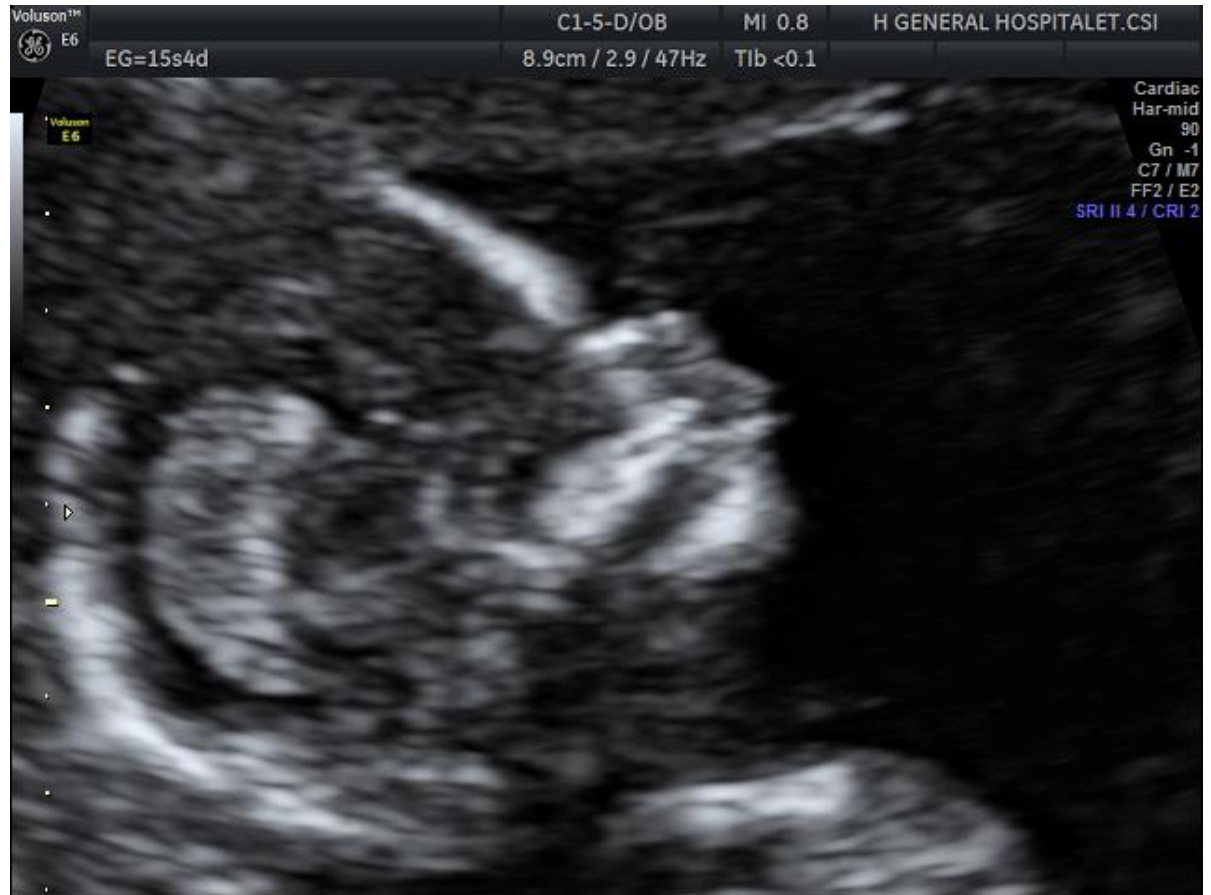Sociedad Española de Ginecología y Obstetricia, Madrid



## ISUOG Practice Guidelines: role of ultrasound in twin pregnancy



# GRACIAS



Consorti

Sanitari Integral

Consorti Sanitari Integral

Avda. Josep Molins, 29-41

08906 Hospitalet de Llobregat

[www.csi.cat](http://www.csi.cat)