


**XXV Jornada Catalana de  
Diagnòstic Prenatal Ecogràfic**



**24 de març de 2017**  
**Teatre Can Gomà**  
**Mollet del Vallès**

# Anomalia a nivell del tall de 3 vasos: a propòsit d'un cas

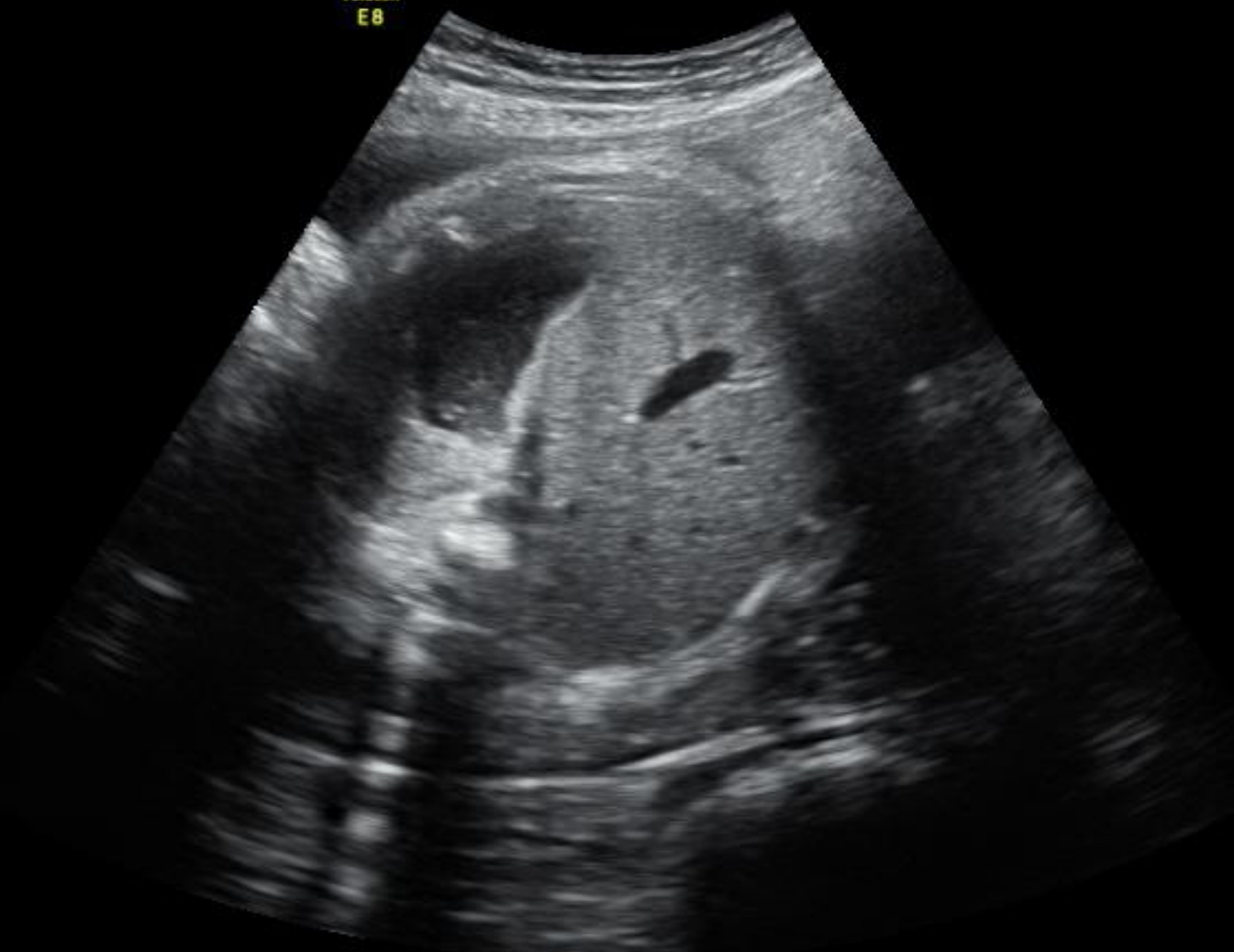*Marc Genover, Cristina Marimon, Cristina  
Cort, Gema Soro, Rosa Collell, Begoña  
Muñoz*



# Cas clínic

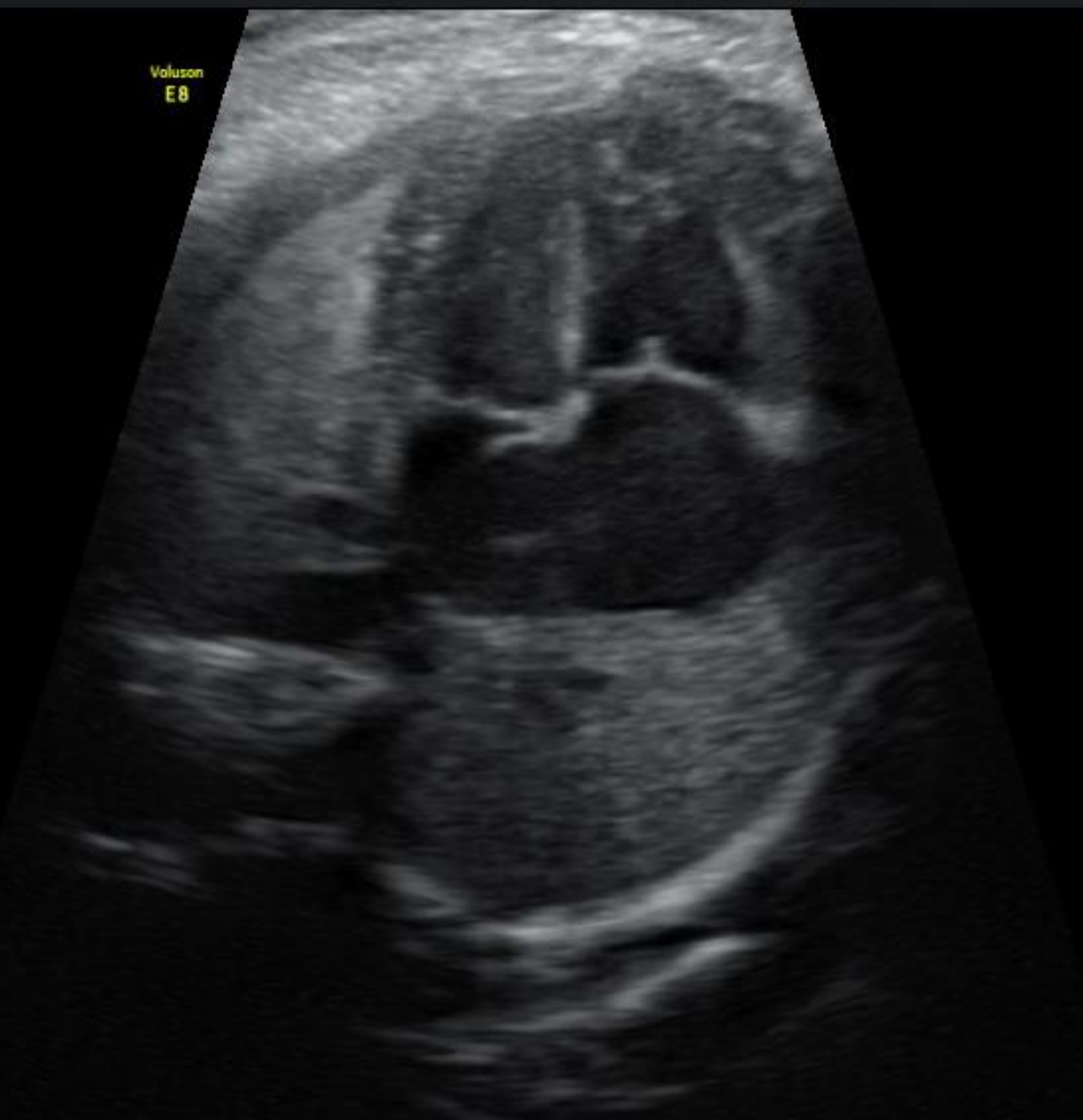
- Gestant de 35+5 sg derivada per sospita de tronc arteriós comú.
- Gestació controlada l'ASSIR sense incidències
- Antecedent de part eutocic, 2900gr.
- Antecedents personals:
  - Malaltia de Crohn (Mesalazina) i exfumadora

Voluson  
E8



Voluson  
E8

1. Trim.  
Har-high  
95  
Gn 14  
C7 / M10  
P2 / E2  
SRI II 3



Voluson™

E8

RAB6-D/OB

MI 1.1

Hospital Universitari Reus

15.0cm / 2.0 / 32Hz

Tlb 0.7

Dra.Mu 23.08.2016

10:45:14AM

Voluson  
E8

3.Trim.

Har-low

100Ω

Gn 10

C6 / M7

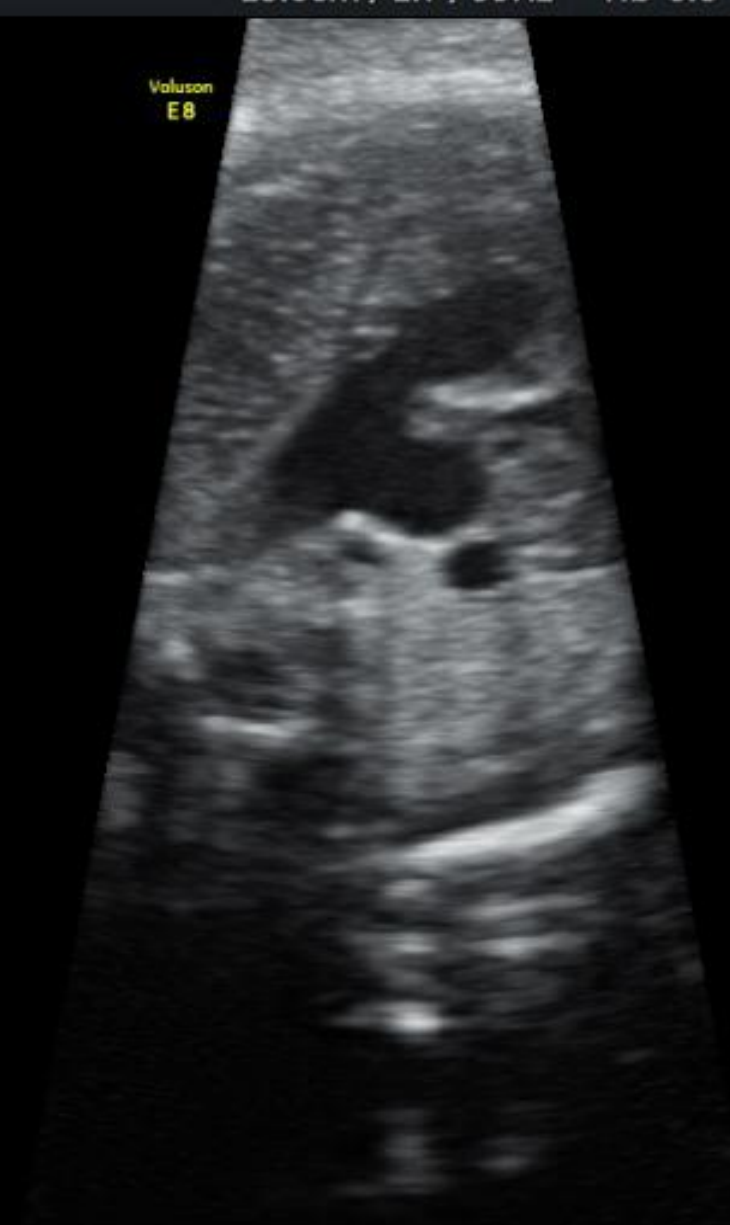FF2 / E3

SRI II 3 / CRI 2



1 D 0.52cm

Voluson  
E8



3.Trim.

Har-low

100

Gn 10

C6 / M7

FF2 / E3

SRI II 3 / CRI 2

RAB6-D/OB

MI 1.3

Hospital Universitari Reus

11.8cm / 2.0 / 39Hz

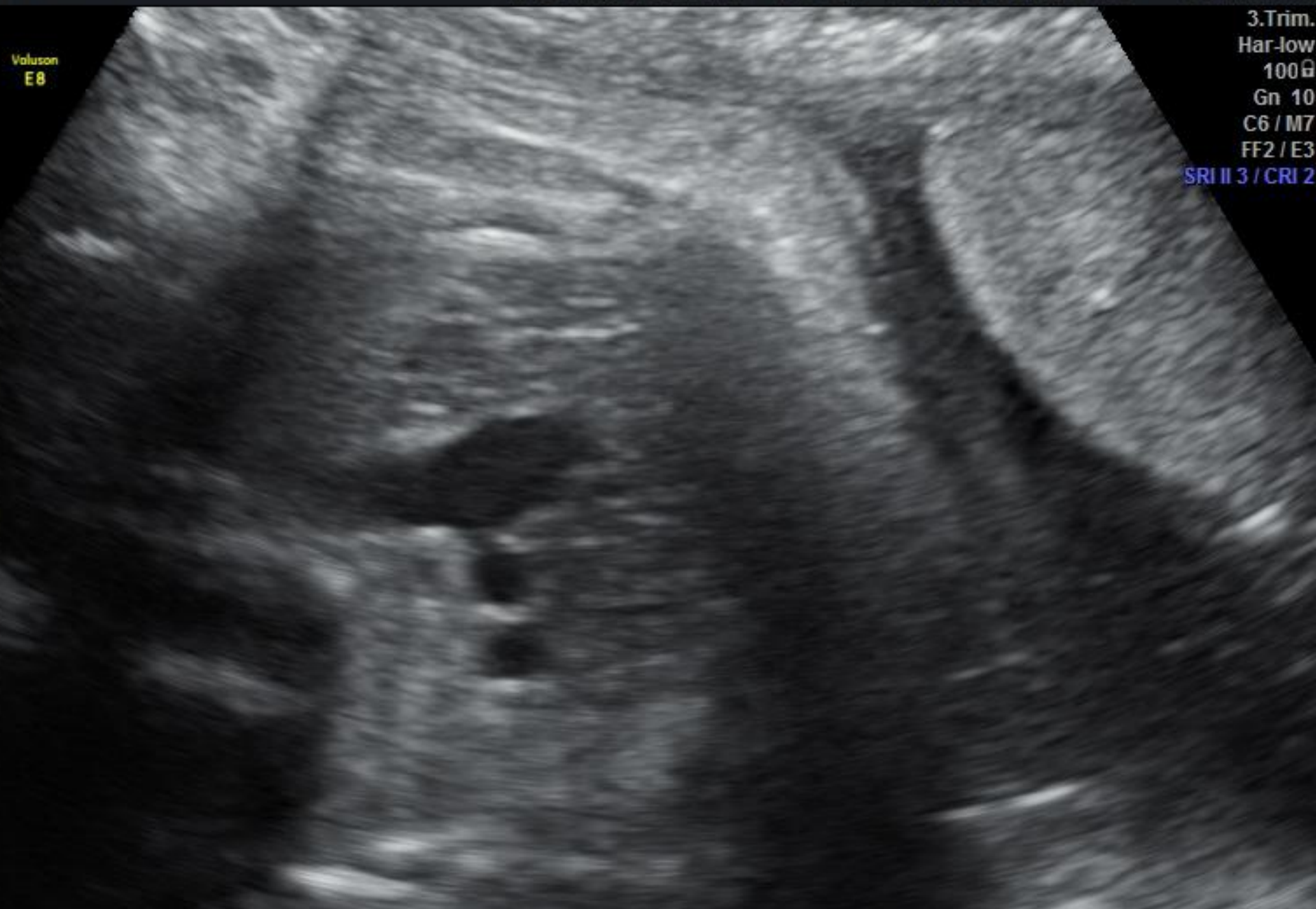Tlb 0.6

Dra.Mu 23.08.2016

10:41:28AM

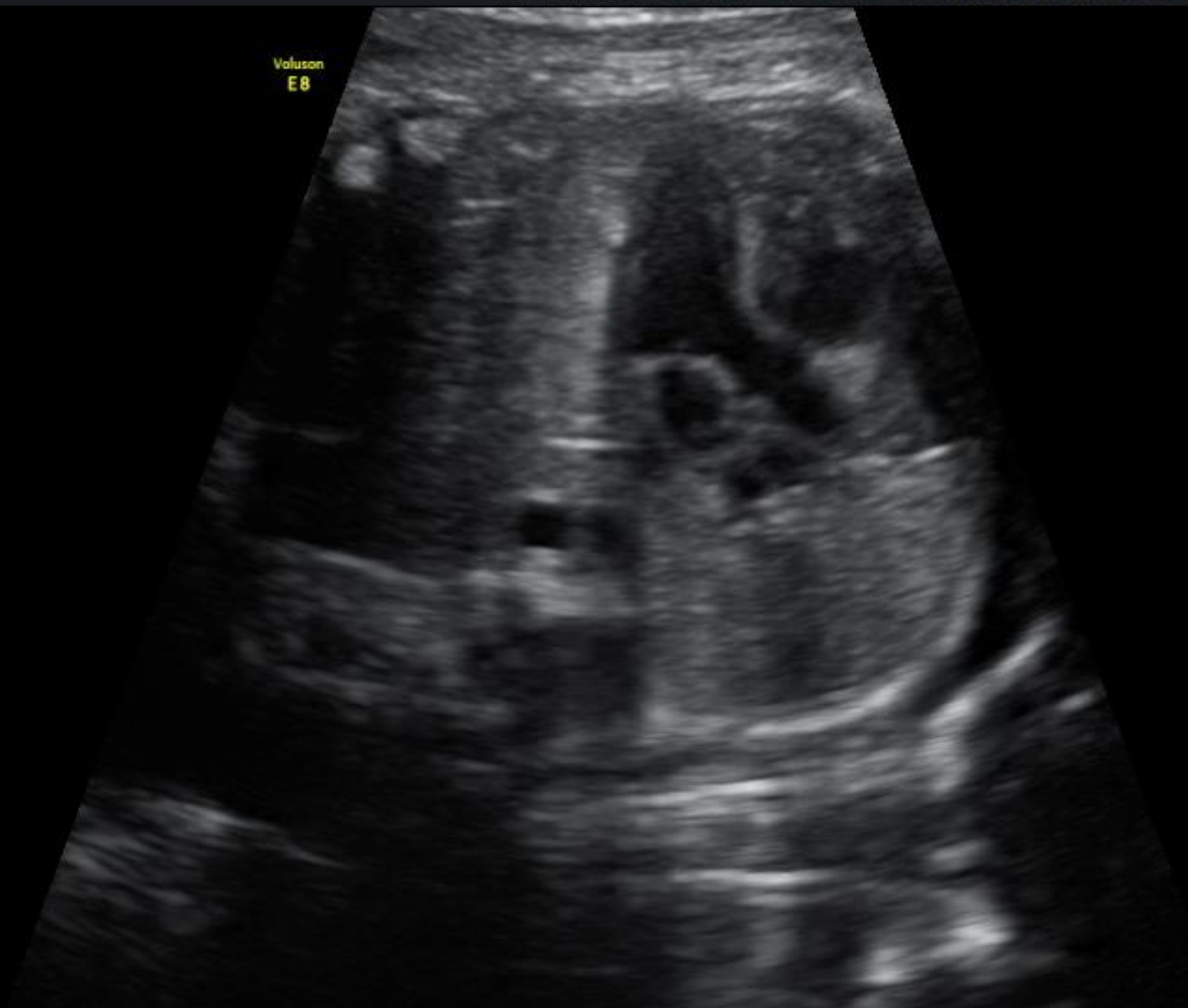
3.Trim.  
Har-low  
100G  
Gn 10  
C6 / M7  
FF2 / E3  
SRI II 3 / CRI 2

Voluson  
E8



Voluson  
E8

3.Trim.  
Har-Low  
100g  
Gn -1  
C6 / M7  
FF2 / E3  
SRI II 3 / CRI 2





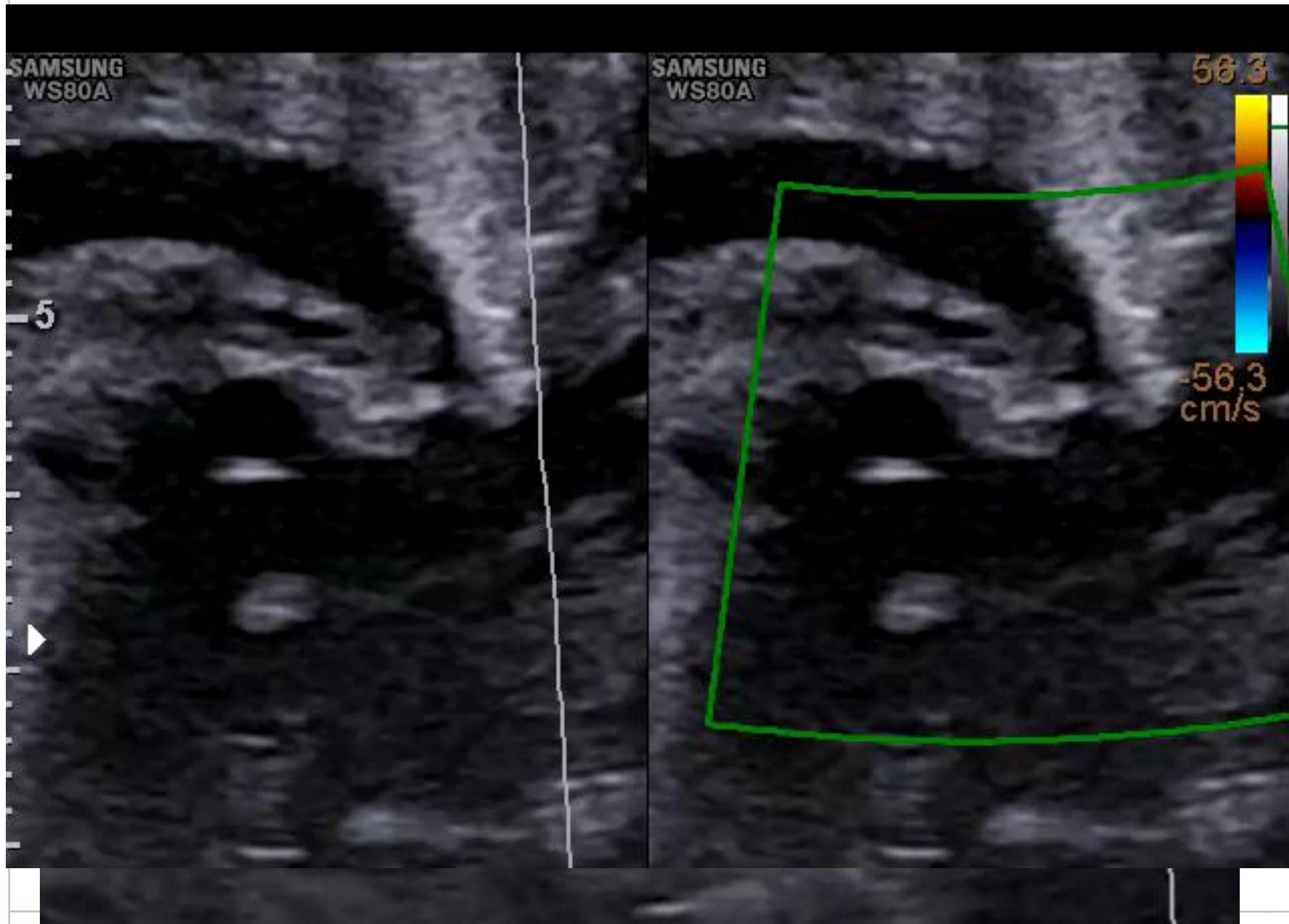
SAMSUNG  
WS80A

SAMSUNG  
WS80A

56.3

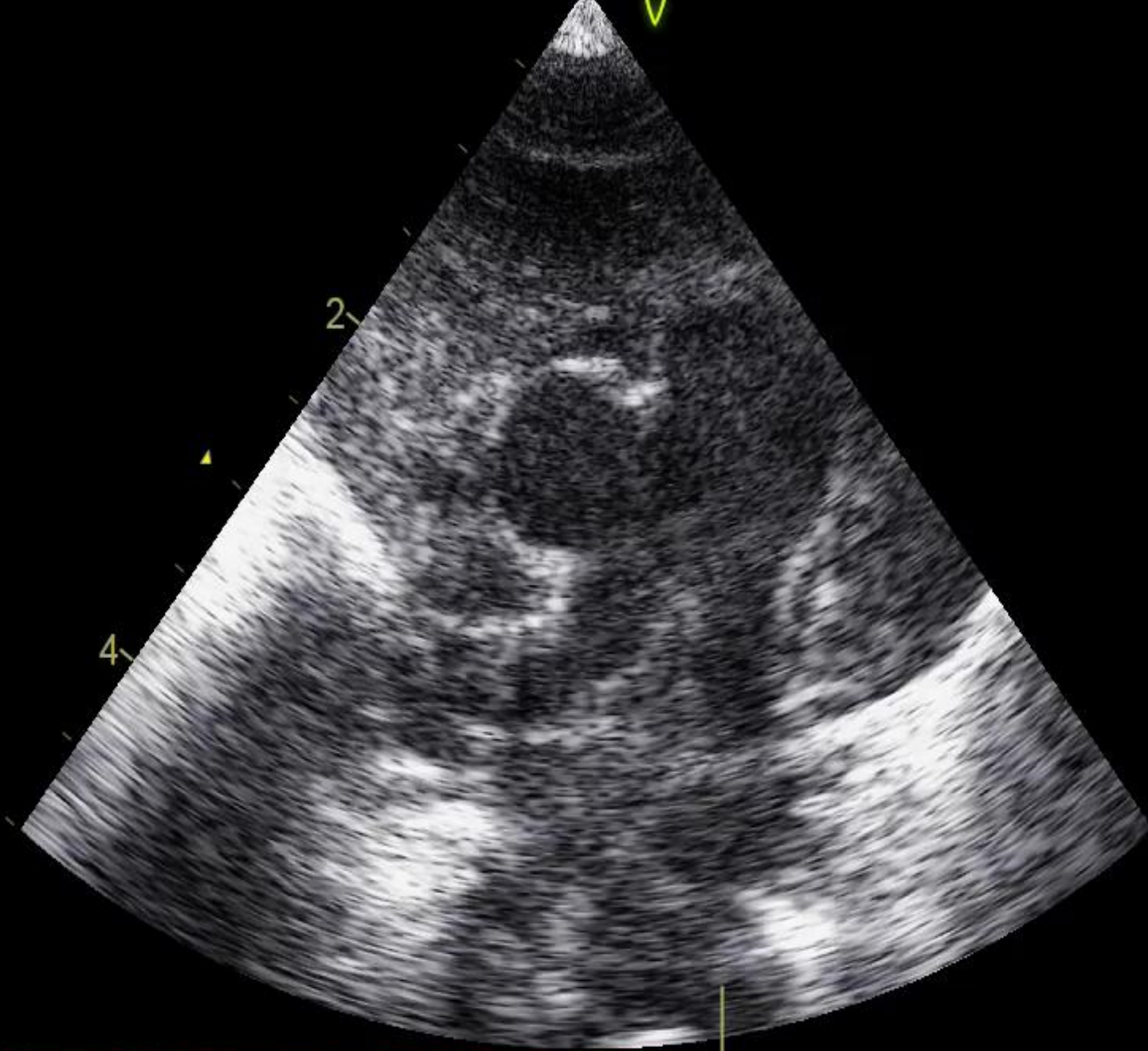
5

-56.3  
cm/s

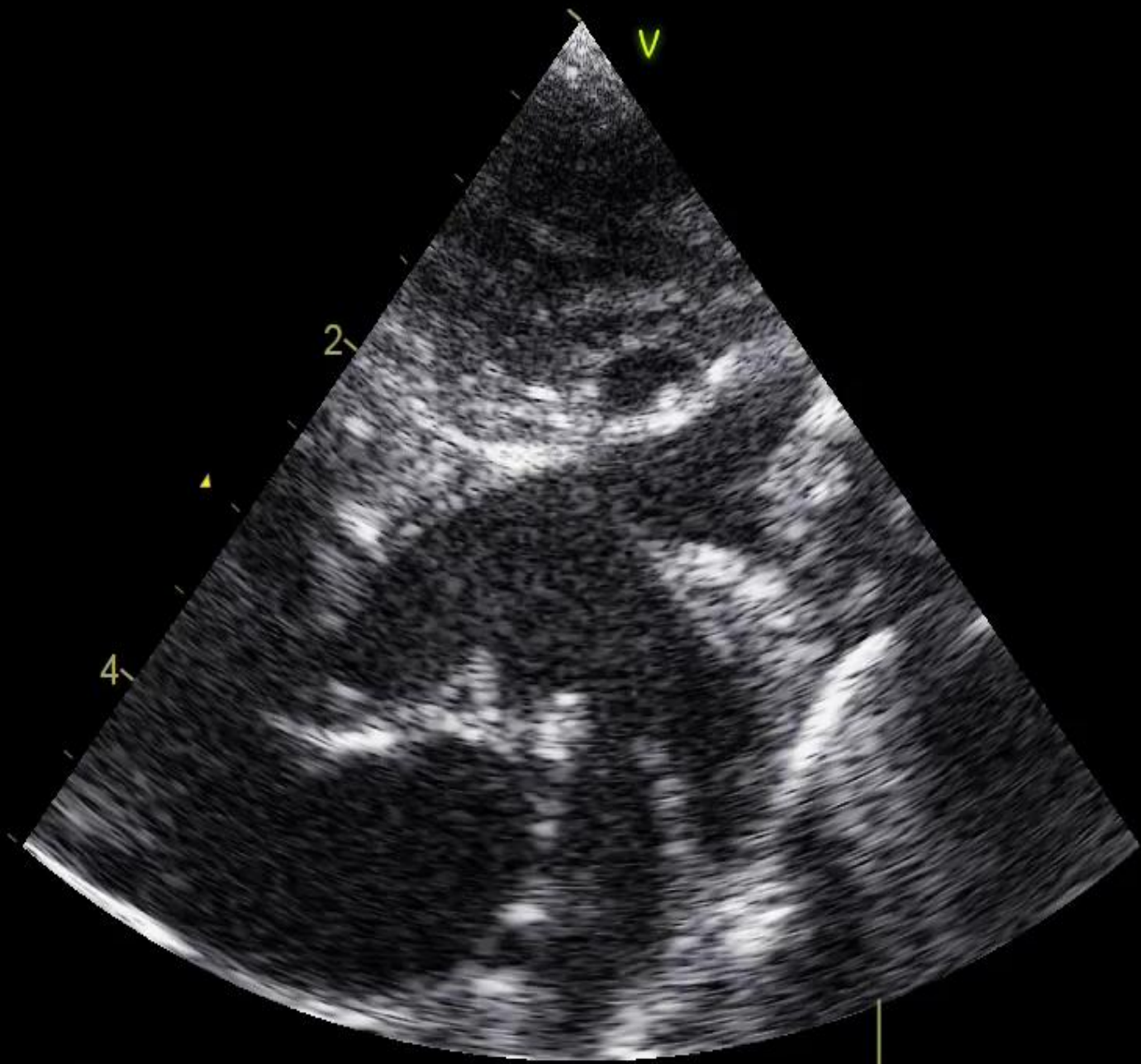


# Resultat obstètric i perinatal

- Ruptura prematura de membranes a les 38+5sg.
  - Part eutòcic, sexe femení, 2520gr, APGAR 9/10/10
  - Valoració pediàtrica post-natal:
    - Finestra aorto-pulmonar tipus III
    - Interrupció arc aòrtic tipus A
    - Origen aòrtic d'arteria pulmonar dreta
  - Reparació quirúrgica post-natal
  - Nadó hospitalitzat i estable cardiològicament
- } Síndrome de Berry



135  
19:241HF

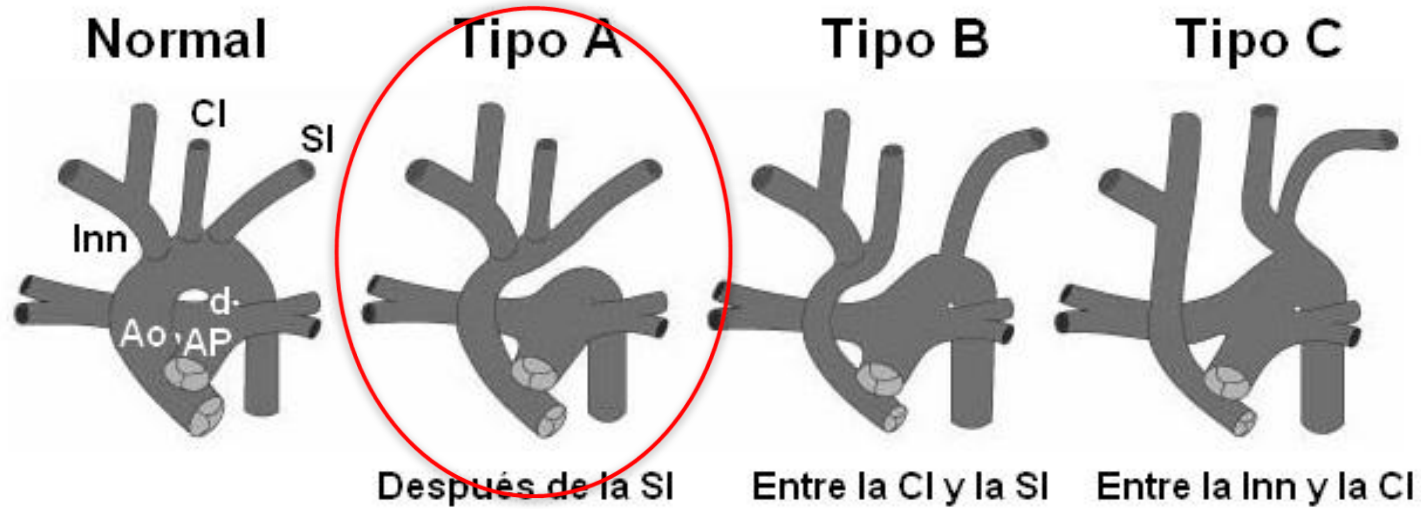


# Revisió

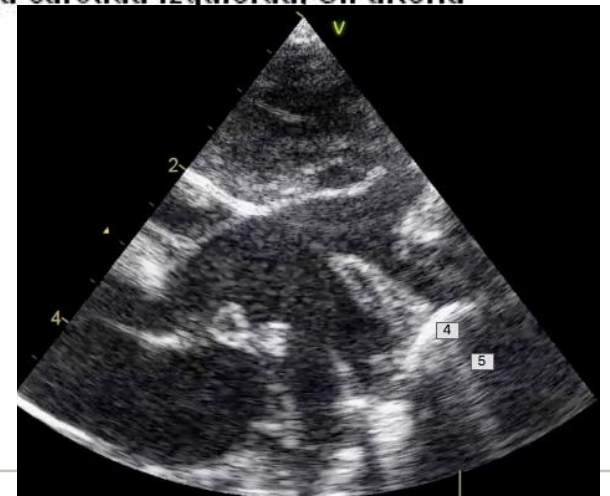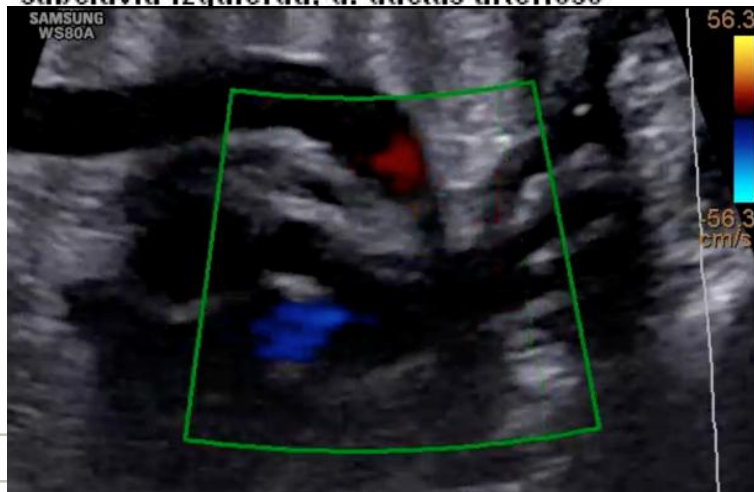## Finestra aorto-pulmonar

- 0.2% a 0.6% de tots els defectes cardíacs congènits.
- 50% associa altres defectes cardíacs: (Interrupció del arc aòrtic)
- Necessitat de cirurgia post-natal
- Si malformacions associades es recomana estudi de 22q11
- Fàcil infradiagnòstic (Dx post-natal)
- Classificació de Mori

# Interrupción del arco aórtico - Clasificación



Ao: aorta, AP: arteria pulmonar, Inn: arteria innominada, Cl: arteria carótida izquierda, SI: arteria subclavia izquierda, d: ductus arterioso



# Conclusions

- Cardiopatia poc freqüent
- Difícil diagnòstic prenatal
- Buscar malformacions associades
- 22q11
- Importància de ecografia III T
- Importància de planificació del part

## XXV Jornada Catalana de Diagnòstic Prenatal Ecogràfic



*Marc Genover, Cristina Marimon, Cristina  
Cort, Gema Soro, Rosa Collell, Begoña  
Muñoz*

**24 de març de 2017**  
**Teatre Can Gomà**  
**Mollet del Vallès**

# Gràcies

