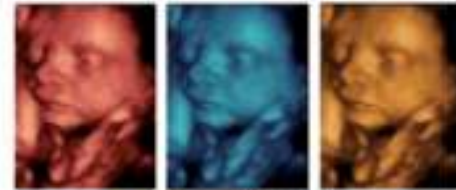

Patologia urogenital en un cas derivat per genitals d'aspecte atípic.

P. Español, G. Ginovart, G. Fraga, A. Bujons, J.C. Pernas, J. Parra.
Hospital de la Santa Creu i Sant Pau de Barcelona.

XXVI
Jornada Catalana
de Diagnòstic
Prenatal Ecogràfic



16 març de 2018
Pius Hospital Valls





45 anys.

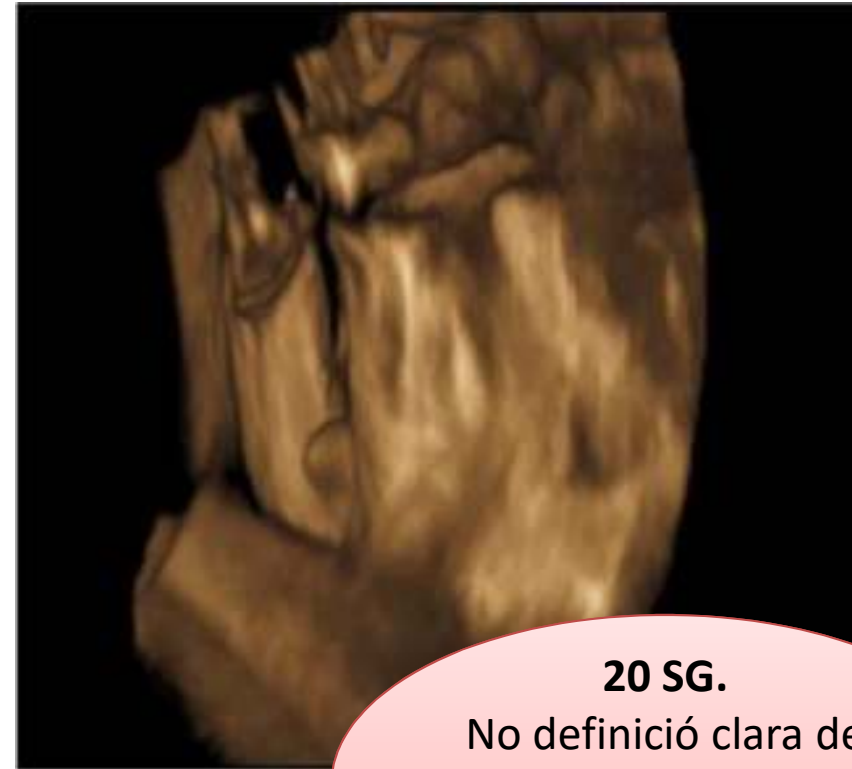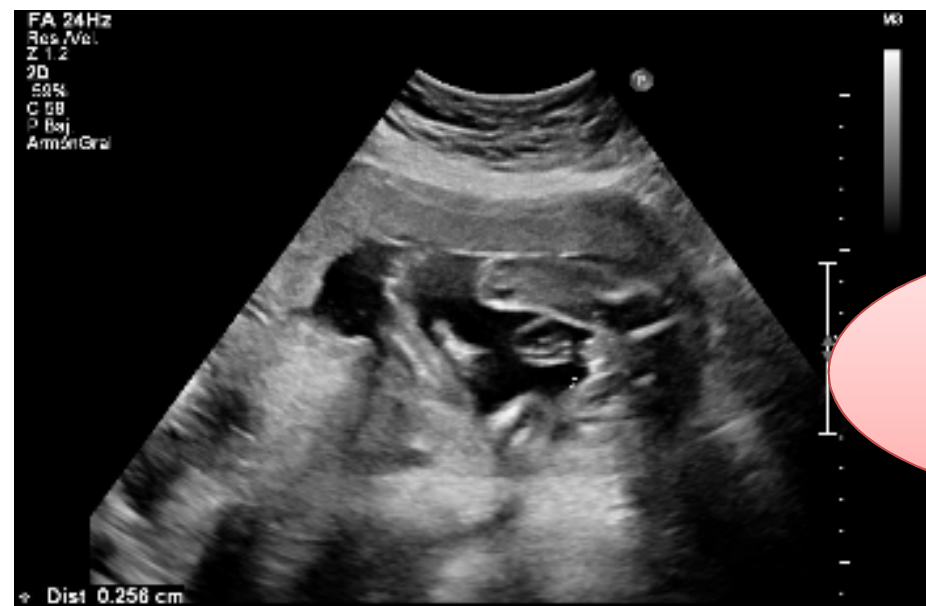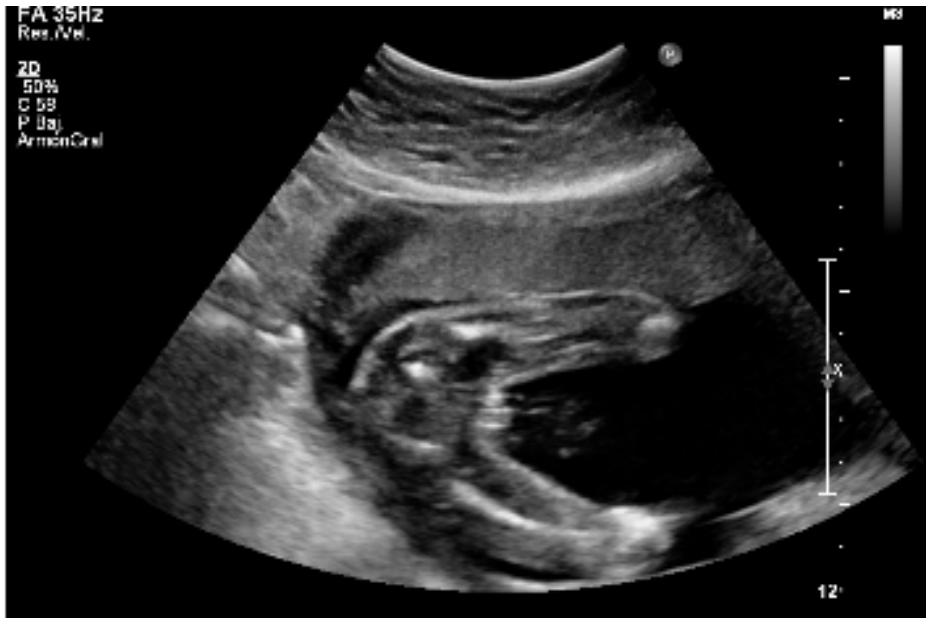Primigesta.

Seguiment en Centre Privat.

- Esterilitat prèvia. FIV-Ovodonació.
- Diabetis Gestacional.
- Cribratge 1r T: Alt risc: 1/158. Amniocentesi 46XY.

Derivada per valoració de **genitals**
d'**aspecte atípic** en Ecografia Morfològica.

Valoració ecogràfica.

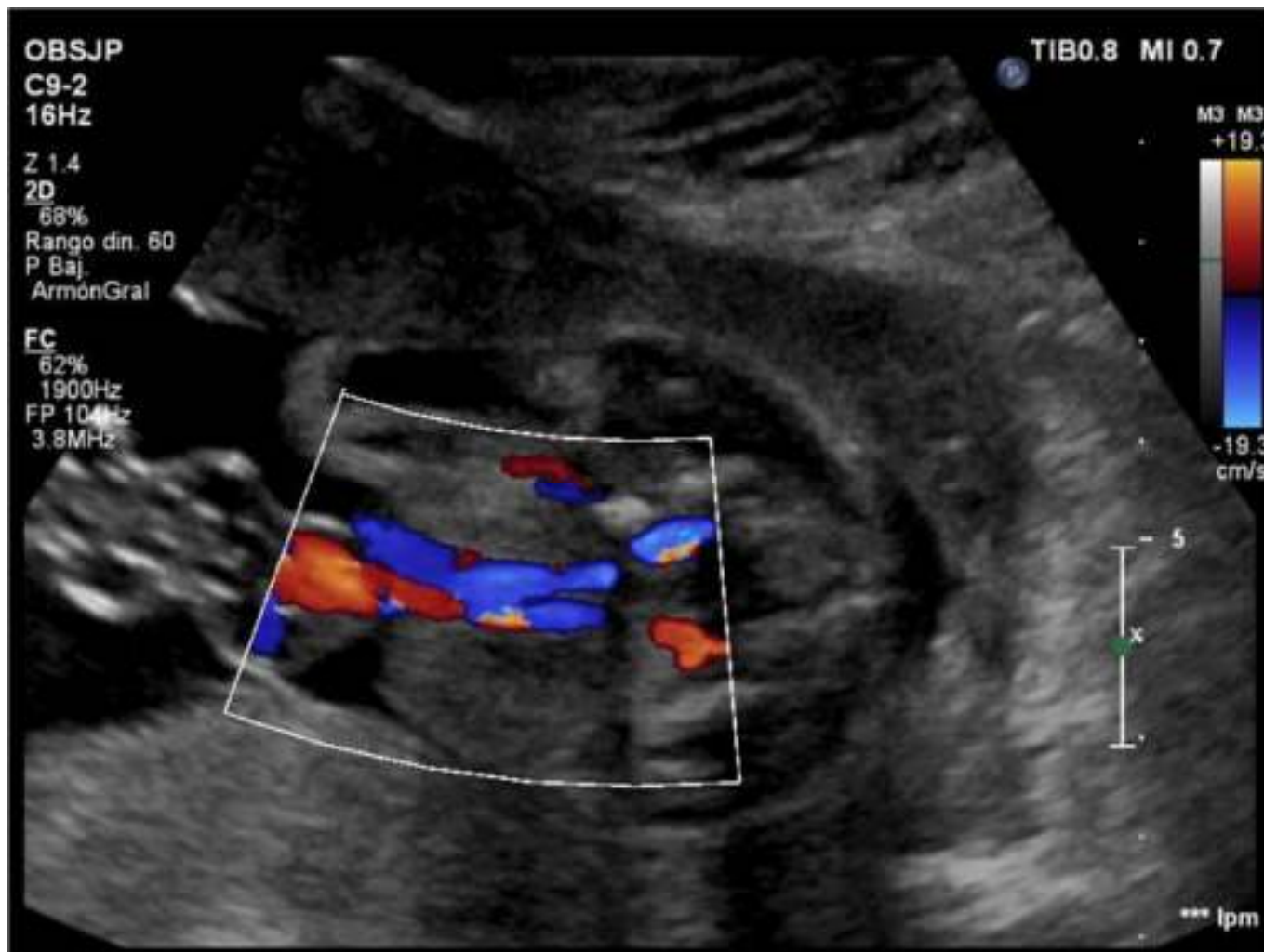

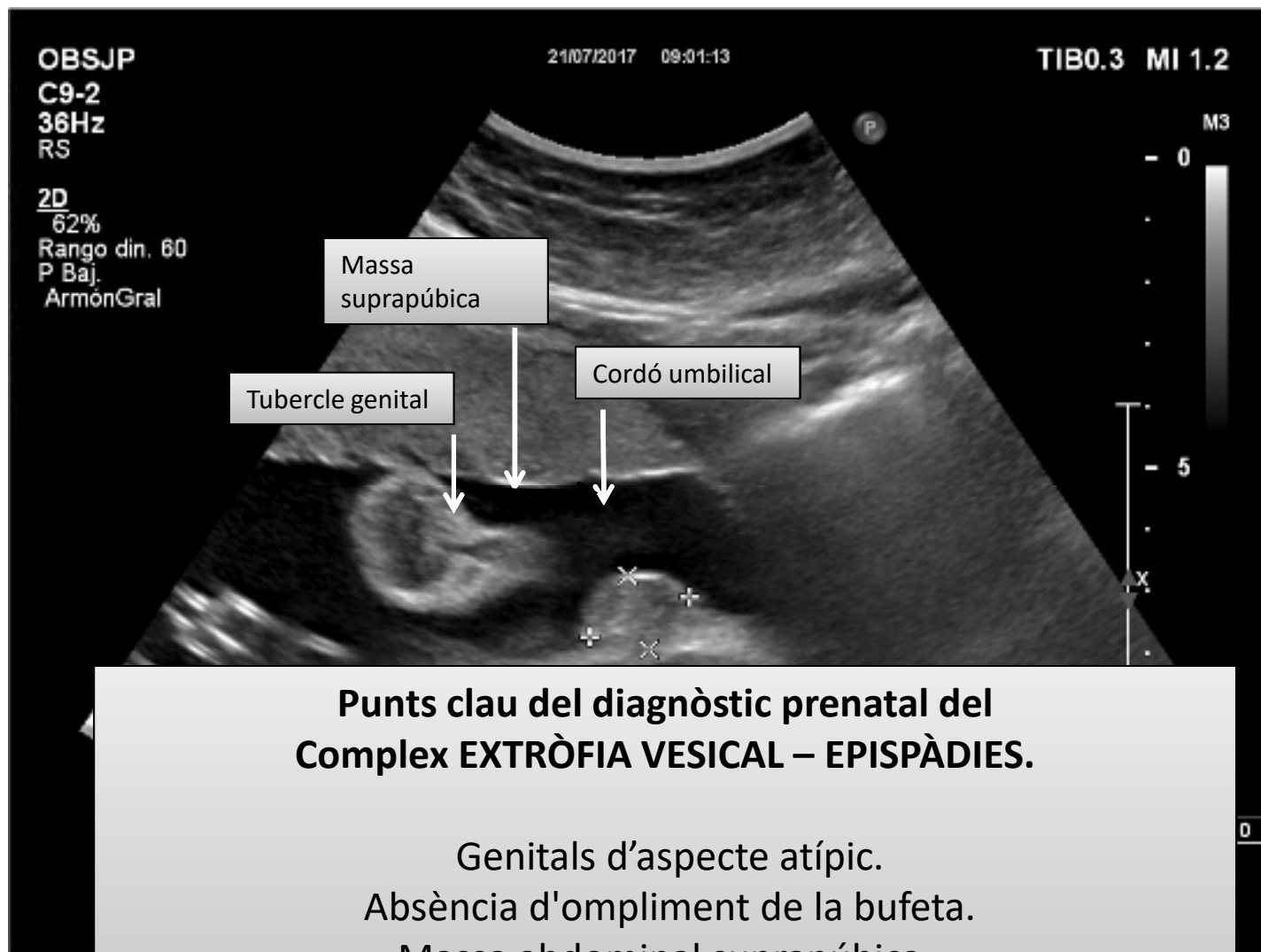
20 SG.
No identificació de
bufeta urinària.

20 SG.
No definició clara de
genitals masculins o
femenins.



Valoració ecogràfica.





Punts clau del diagnòstic prenatal del Complex EXTRÒFIA VESICAL – EPISPÀDIES.

- Genitals d'aspecte atípic.
- Absència d'ompliment de la bufeta.
- Massa abdominal suprapúbica.
- Mesura inserció del cordó – tubercle genital disminuïda.
- Trajecte intraabdominal paral·lel de les artèries umbilicals.

Incidència:

1/30-50.000 nascuts vius.

Sexe masculí, raça blanca, primogènits.

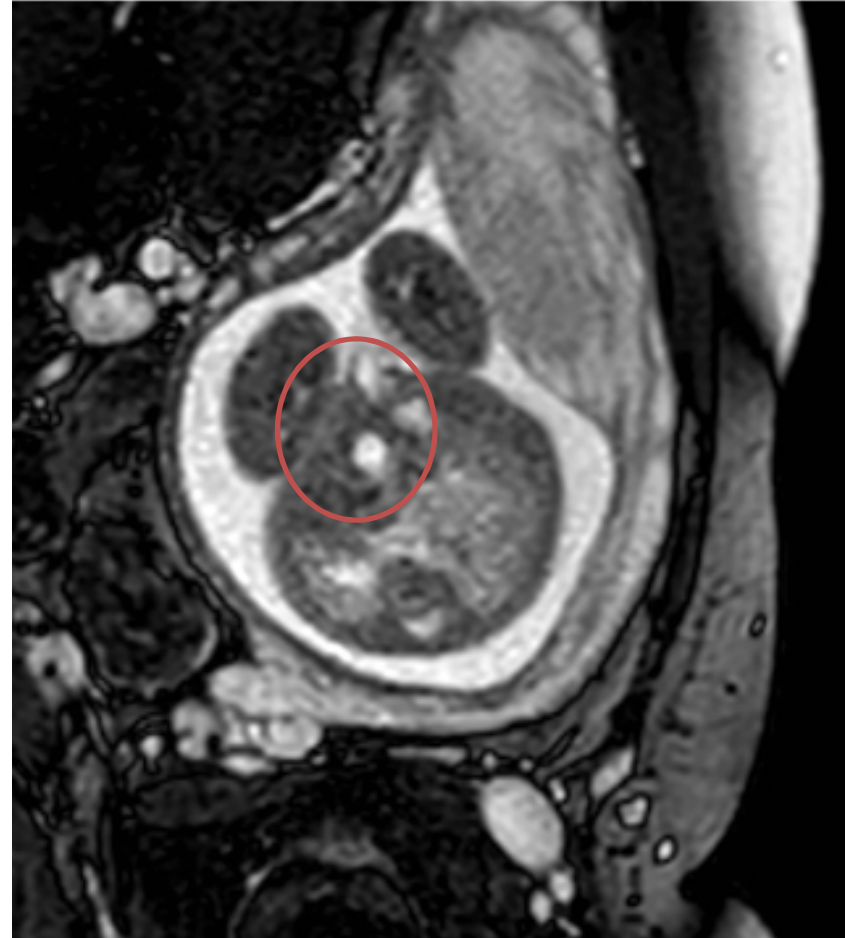
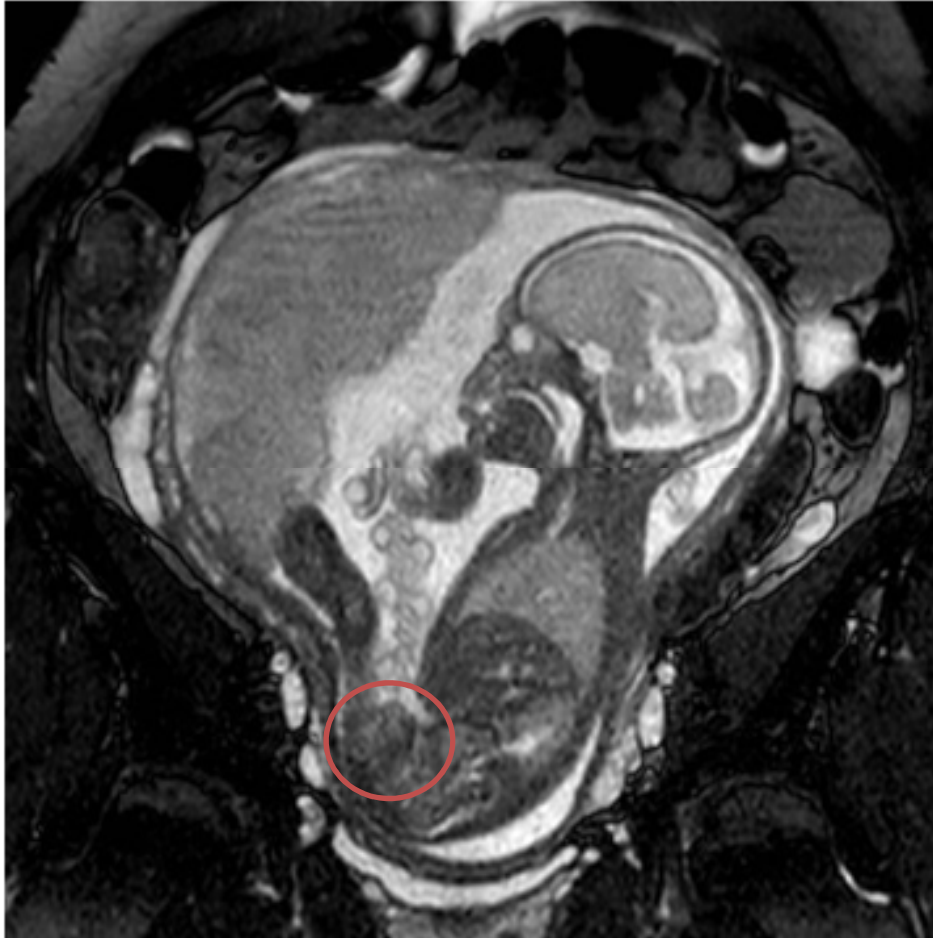Completar l'estudi:

Descartar malformacions associades.

-Estudi RMN fetal.



RMN.



Incidència:

1/30-50.000 nascuts vius.

Sexe masculí, raça blanca, primogènits.

Completar l'estudi:

Descartar altres malformacions associades.

-Estudi RMN fetal.

Valoració d'anomalies genètiques. QF-PCR i Array-CG.

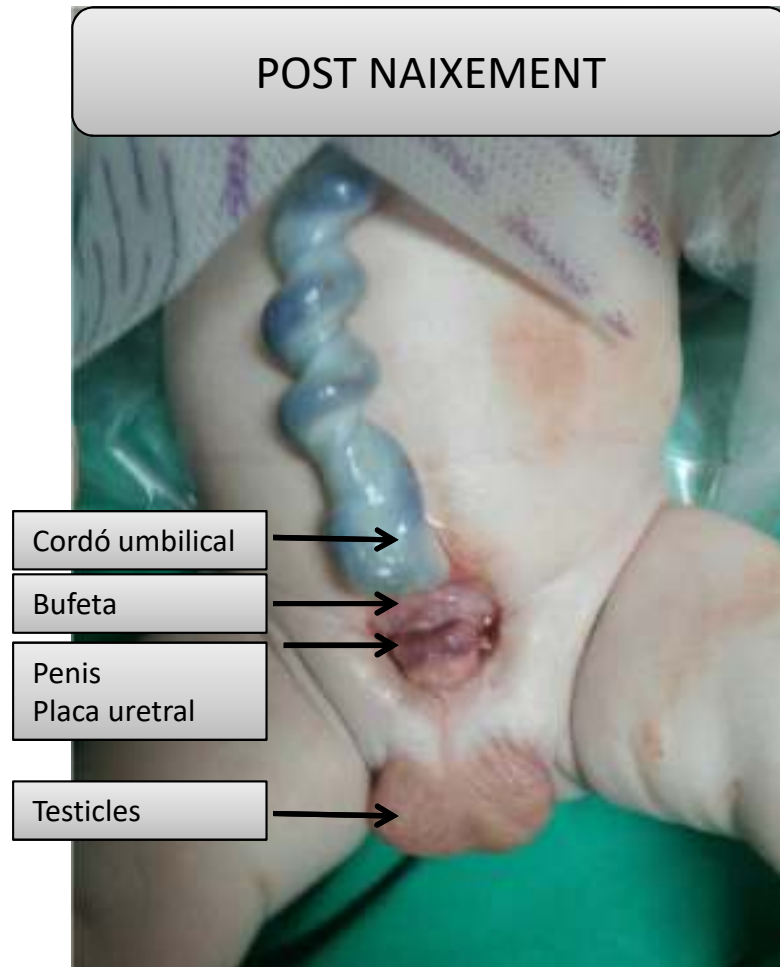
Entrevista multidisciplinària:

- ✓ Informació i assessorament de la parella.
- ✓ Plantejament del part.
- ✓ Maneig post-natal del nounat.

-S. Obstetrícia.
-S. Neonatologia.
-S. Urologia Pediàtrica.
-S. Nefrologia Pediàtrica.

Tractament quirúrgic

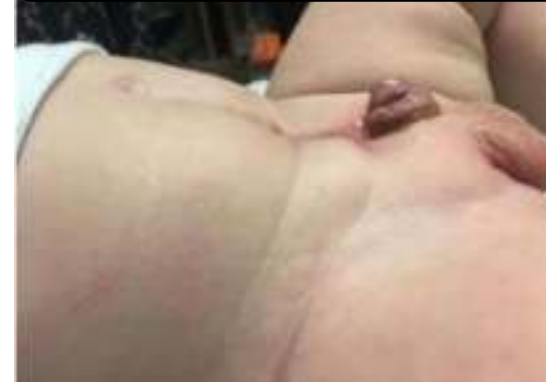POST NAIXEMENT



15 DIES POST IQ



3 MESOS POST IQ



- El diagnòstic ecogràfic del Complex Extròfia Vesical – Epispàdies és complex.
- La **importància del diagnòstic prenatal** resideix en :
 - La definició de les alteracions i en descartar altres anomalies associades.
 - La informació i el coneixement de la patologia i del pronòstic per part de la parella.
 - La planificació del naixement i del maneig postnatal per part d'un equip multidisciplinari de referència per obtenir resultats òptims a llarg termini.

Patologia urogenital en un cas derivat per genitals d'aspecte atípic.

GRÀCIES.

XXVI
Jornada Catalana
de Diagnòstic
Prenatal Ecogràfic



16 març de 2018
Pius Hospital Valls

