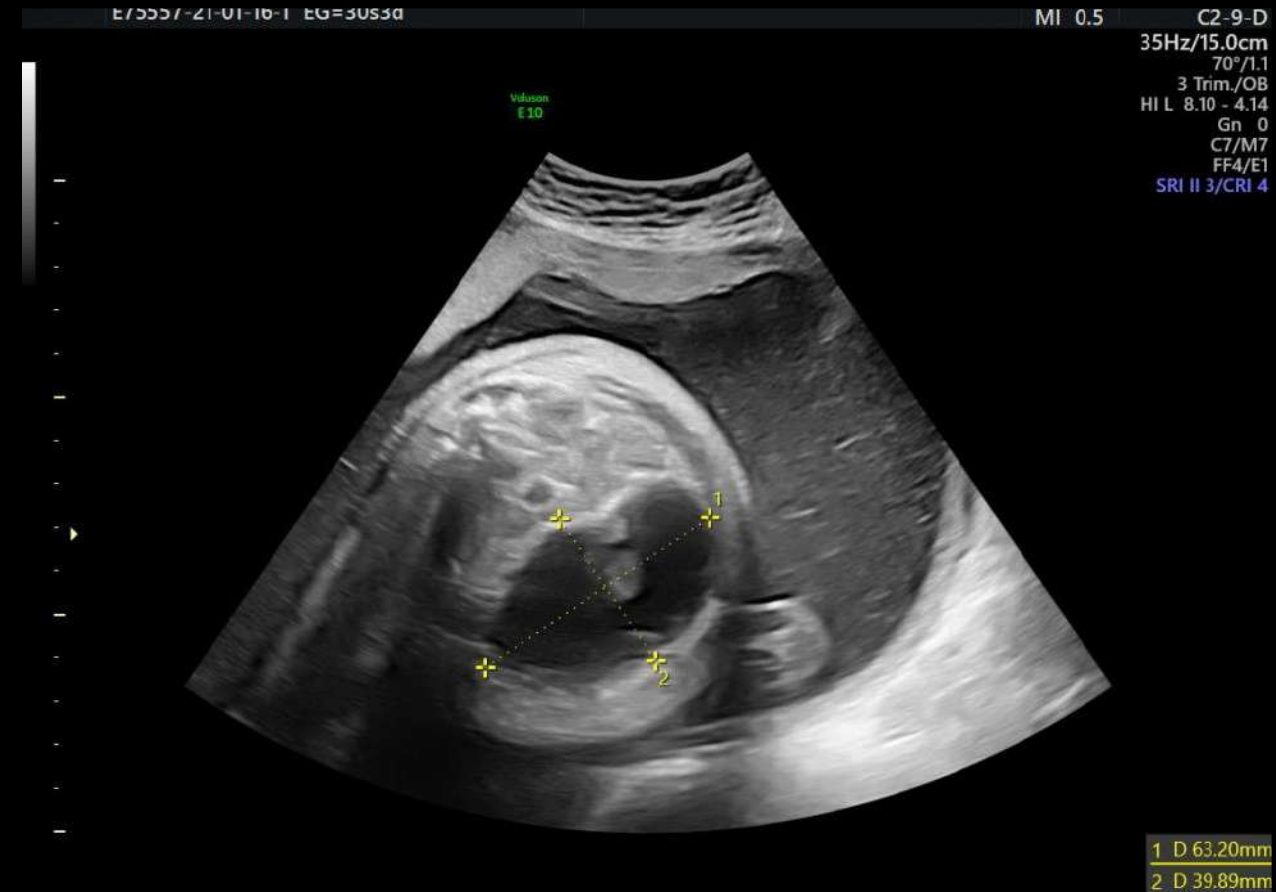

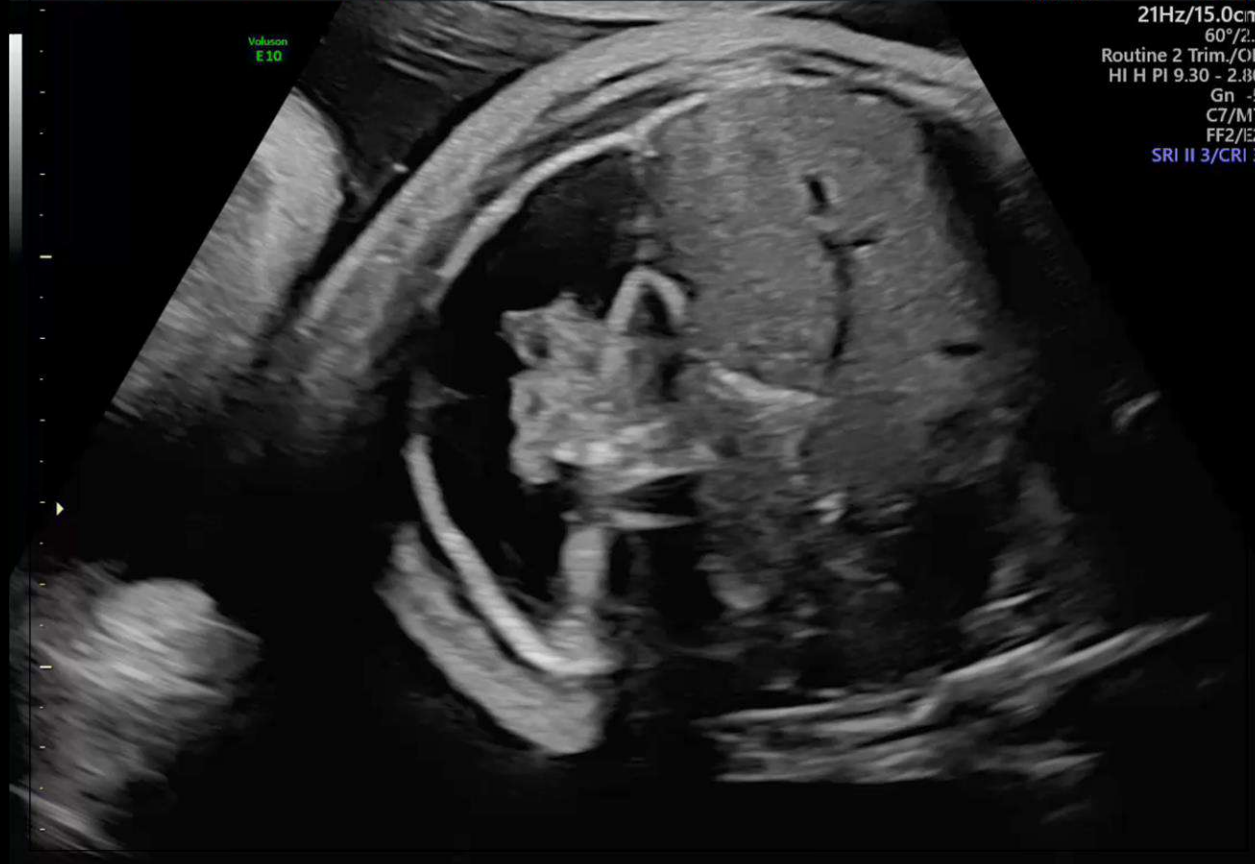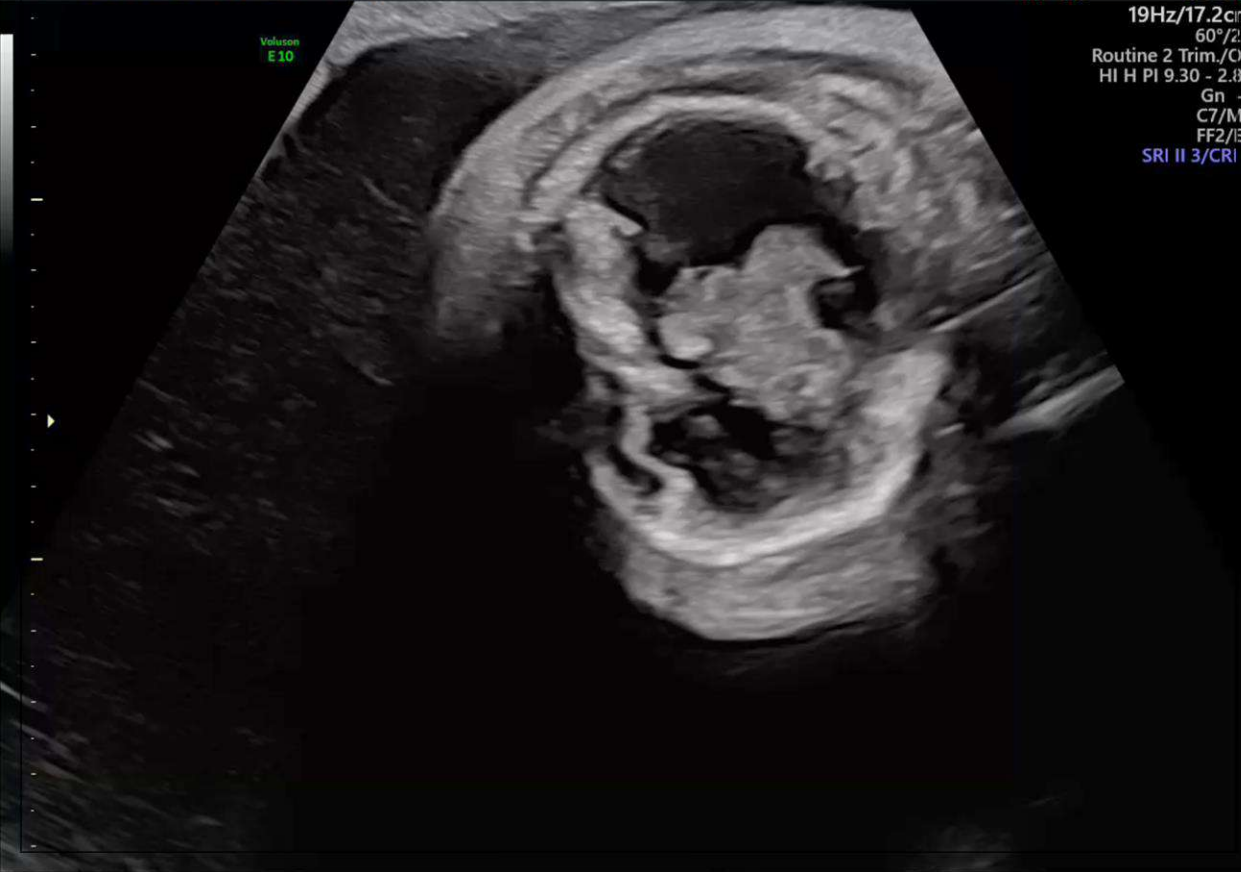Peritonitis meconial: a propósito de dos casos

Paula Fraga, Mariana Mena, María Vila, Rosa M Ruiz de Gopegui

CASO 1

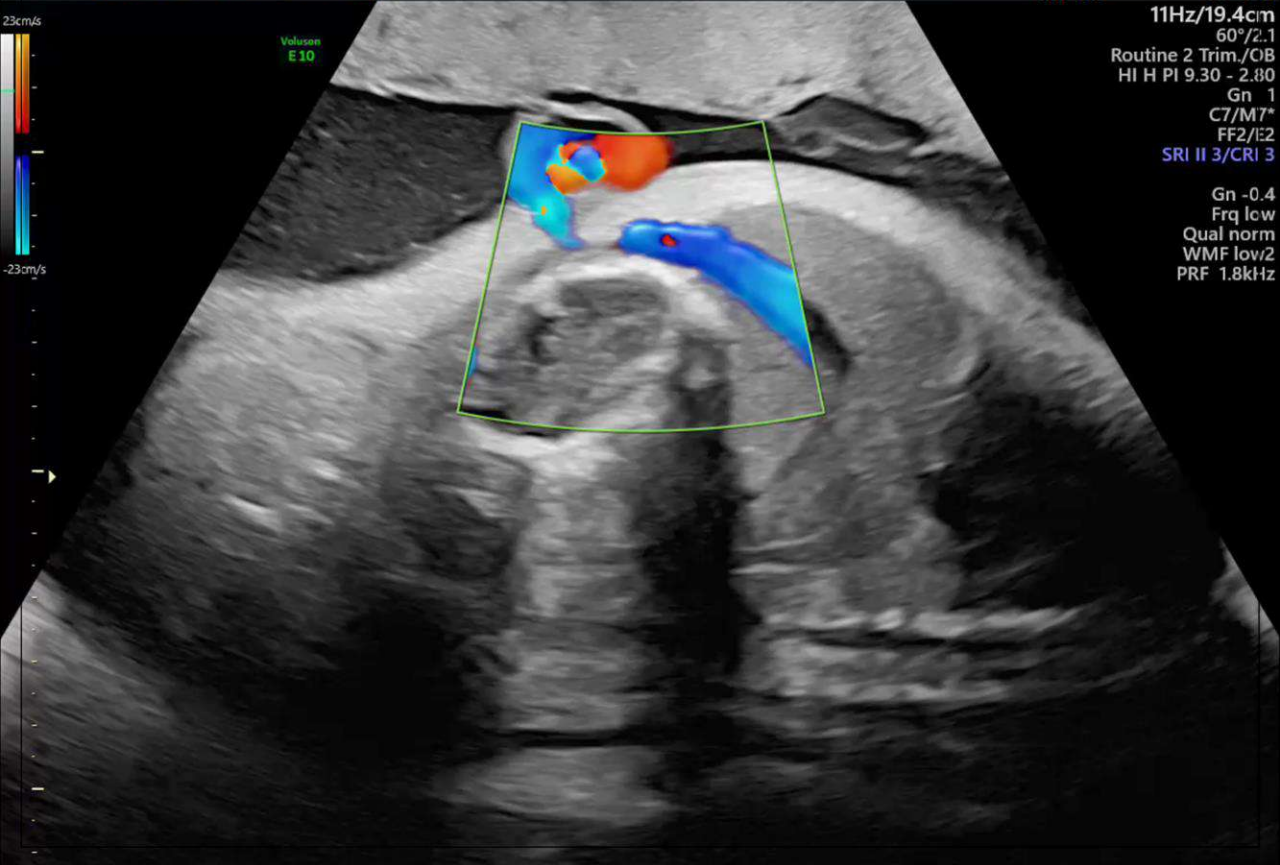
- Mujer de 27 años
- Gestante de 31+1 semanas
- Sin antecedentes
- FO 2002. 2 PE
- Derivada por sospecha de RPM-P y formación abdominal
- Estudio FQ progenitores: negativo. Rechazan amniodrenaje y estudio fetal
- RNM confirma orientación diagnóstica
- RPM-P 32+2 semanas



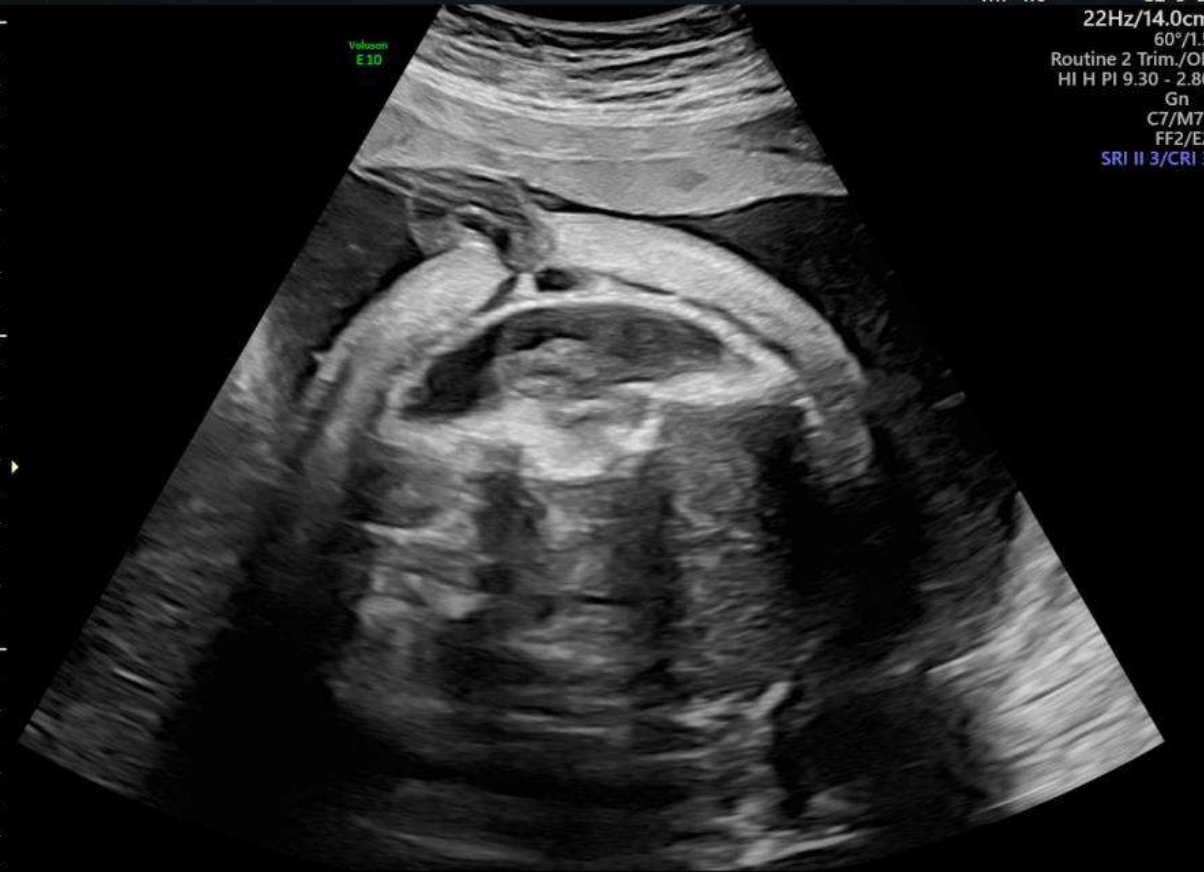


11Hz/19.4cm
60°/2.1
Routine 2 Trim./OB
HI H PI 9.30 - 2.80
Gn 1
C7/M7*
FF2/E2
SRI II 3/CRI 3

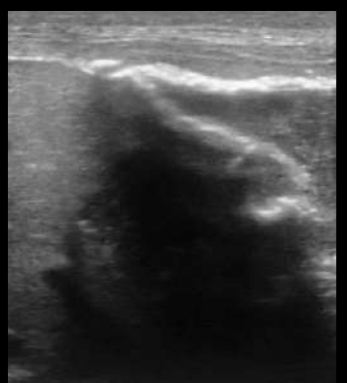
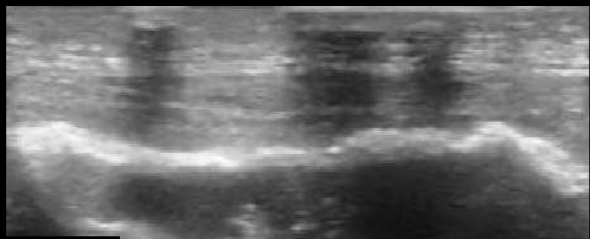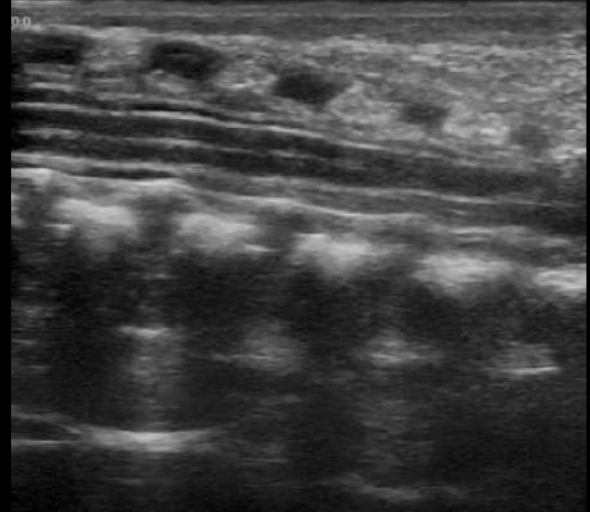
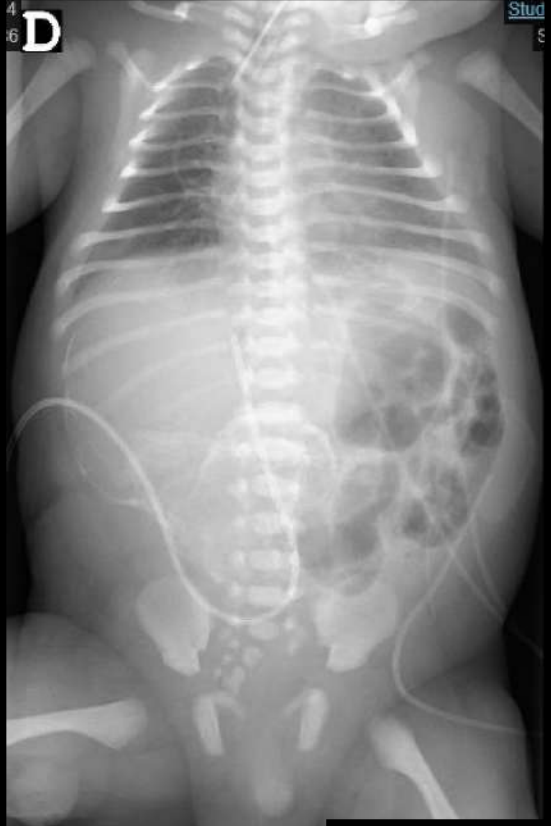Gn -0.4
Frq low
Qual norm
WMF low2
PRF 1.8kHz



22Hz/14.0cm
60°/1.5
Routine 2 Trim./OB
HI H PI 9.30 - 2.80
Gn 1
C7/M7*
FF2/E2
SRI II 3/CRI 3



Cesárea urgente por RPBF 32+2 sg



• Estudio genético

Monosomía distal cr7 (7q36)

Variante gen KMT2D (s.i.)

Variante gen MYBPC3 (p.p.)

Pendiente confirmación arrays

• Intervención quirúrgica

Quiste meconial

Asa ileal dilatada, volvulada, asa ciega de ileon distal

• Diagnósticos neonatales

Peritonitis meconial

Atresia ileal tipo IIIA, vólvulo distal, perforación

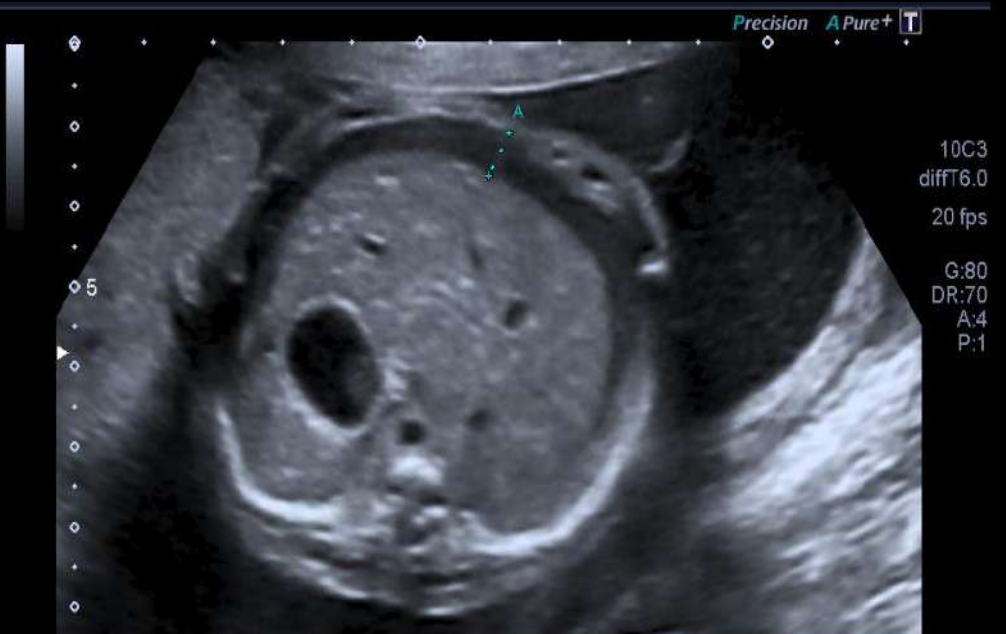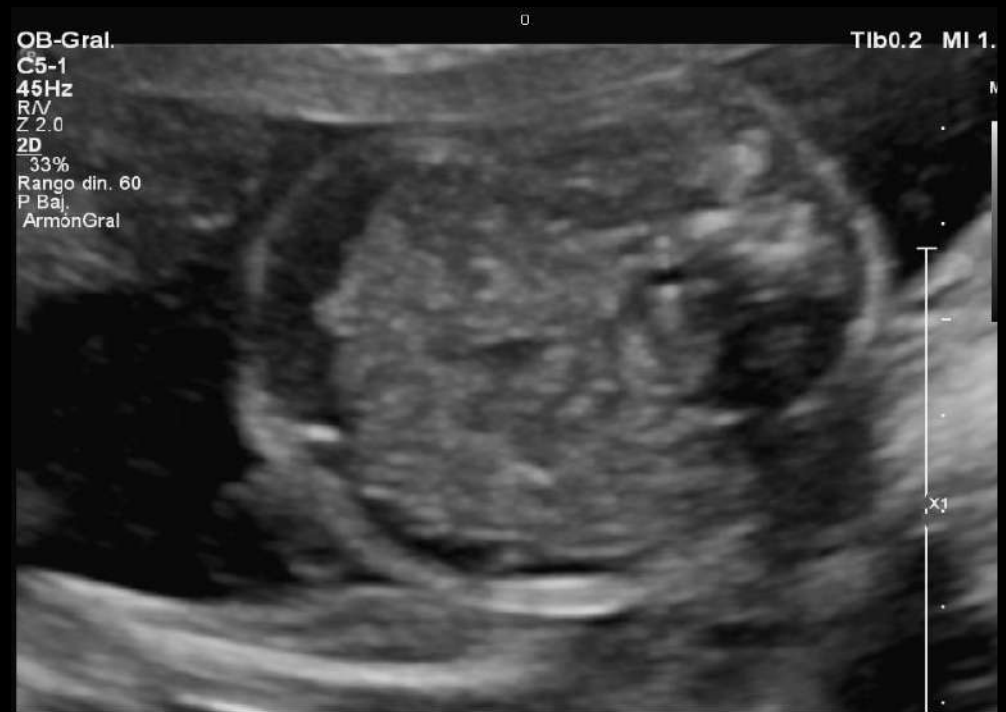CIV pequeña

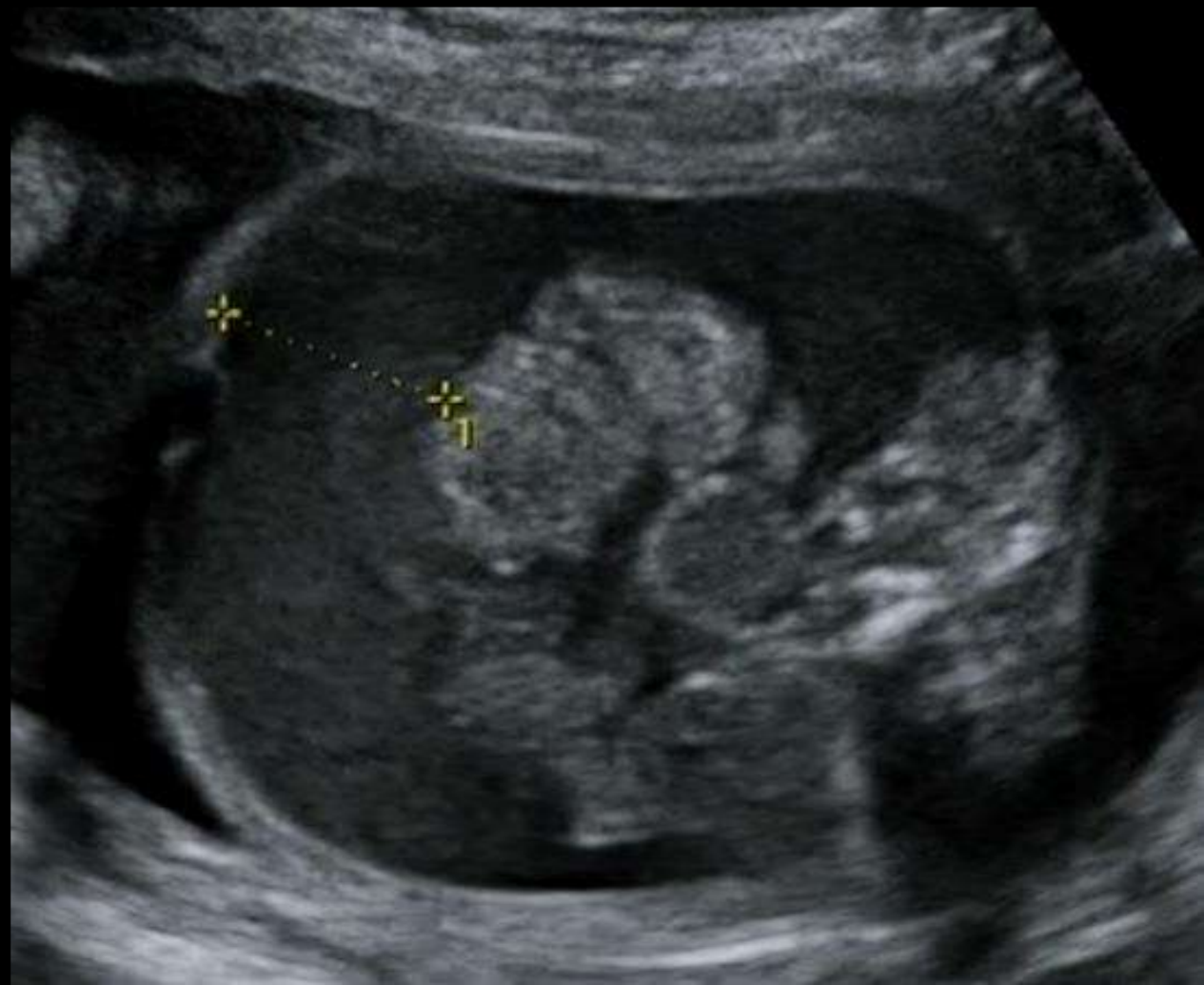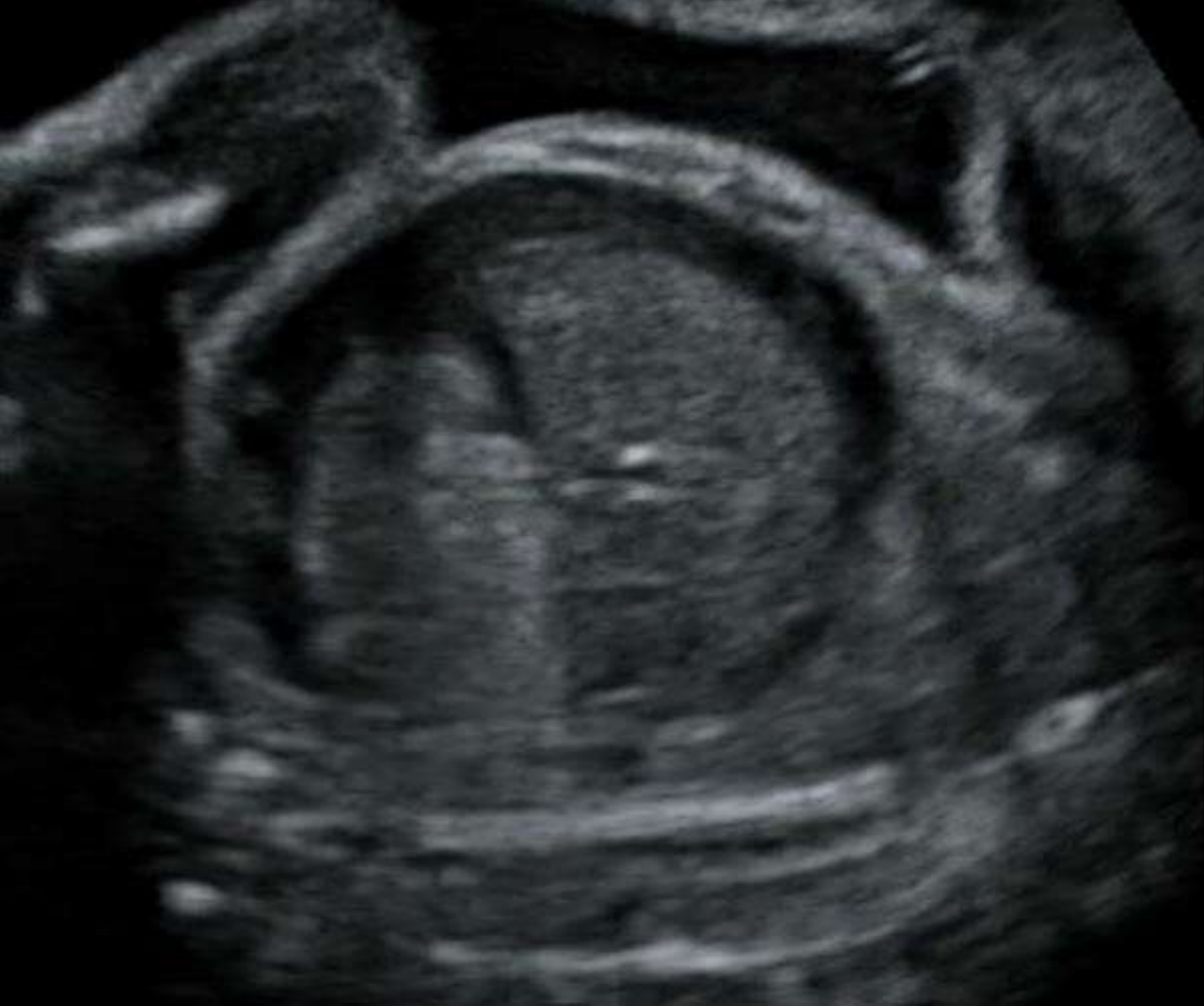Médula anclada

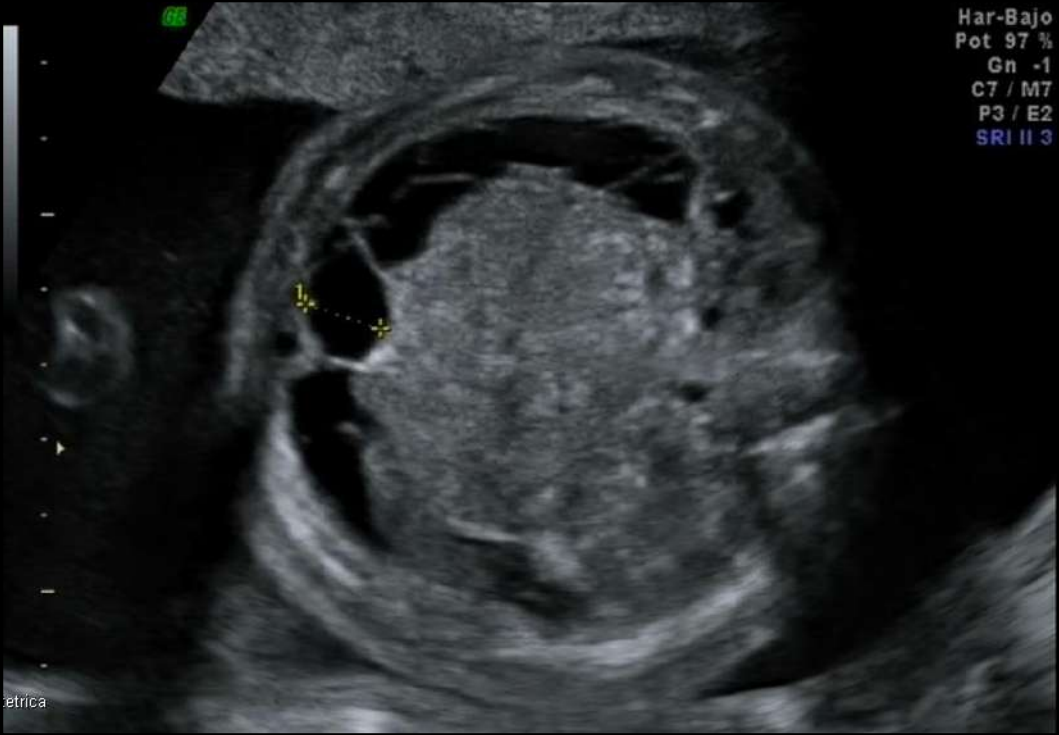Agnesia de hemisacro izquierdo

CASO 2

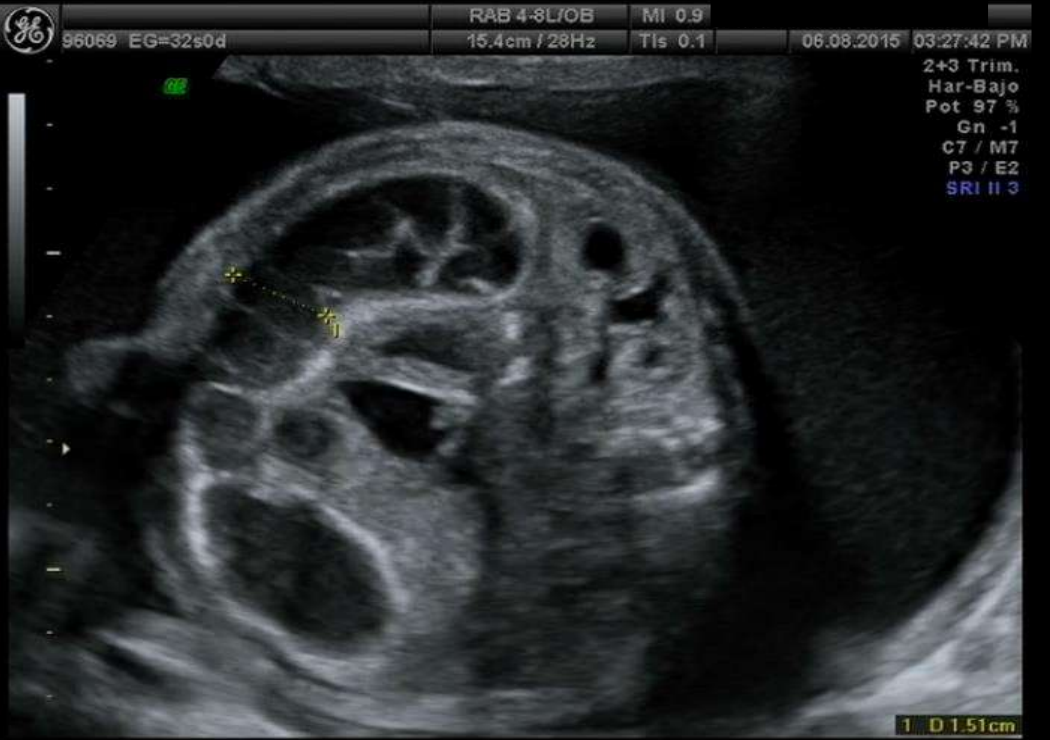- Mujer de 37 años
- Sin antecedentes
- ECO 20: AUU
- Hallazgo en semana 24 de ascitis fetal aislada
- Amniocentesis: 46XX, estudio negativo para FQ, serologías negativas, arrays negativos
- Aumento progresivo de tamaño, aspecto tabicado
- Orientación diagnóstica: linfangioma quístico abdominal
- Remitida en semana 33 por RPM-P. Dudas en el diagnóstico





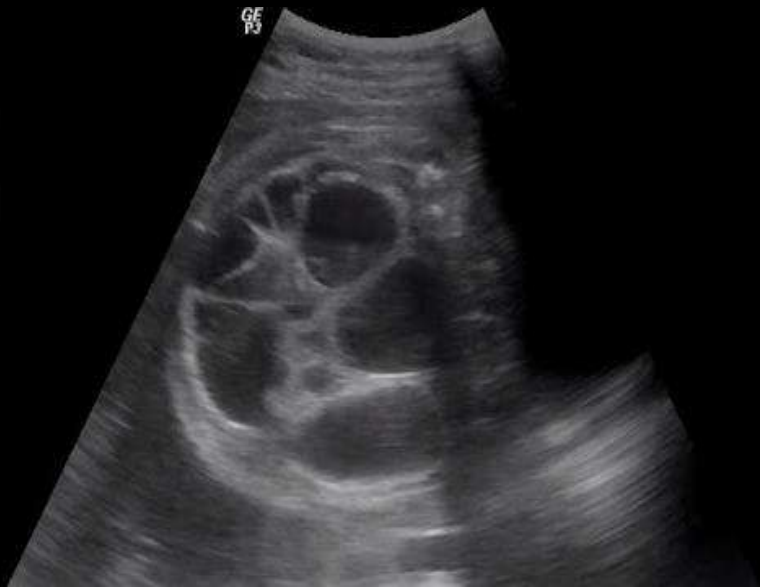

Har-Bajo
Pot 97 %
Gn -1
C7 / M7
P3 / E2
SRI II 3



96069 EG=32s0d RAB 4:8L/OB MI 0.9
15.4cm / 28Hz TIs 0.1 06.08.2015 03:27:42 PM

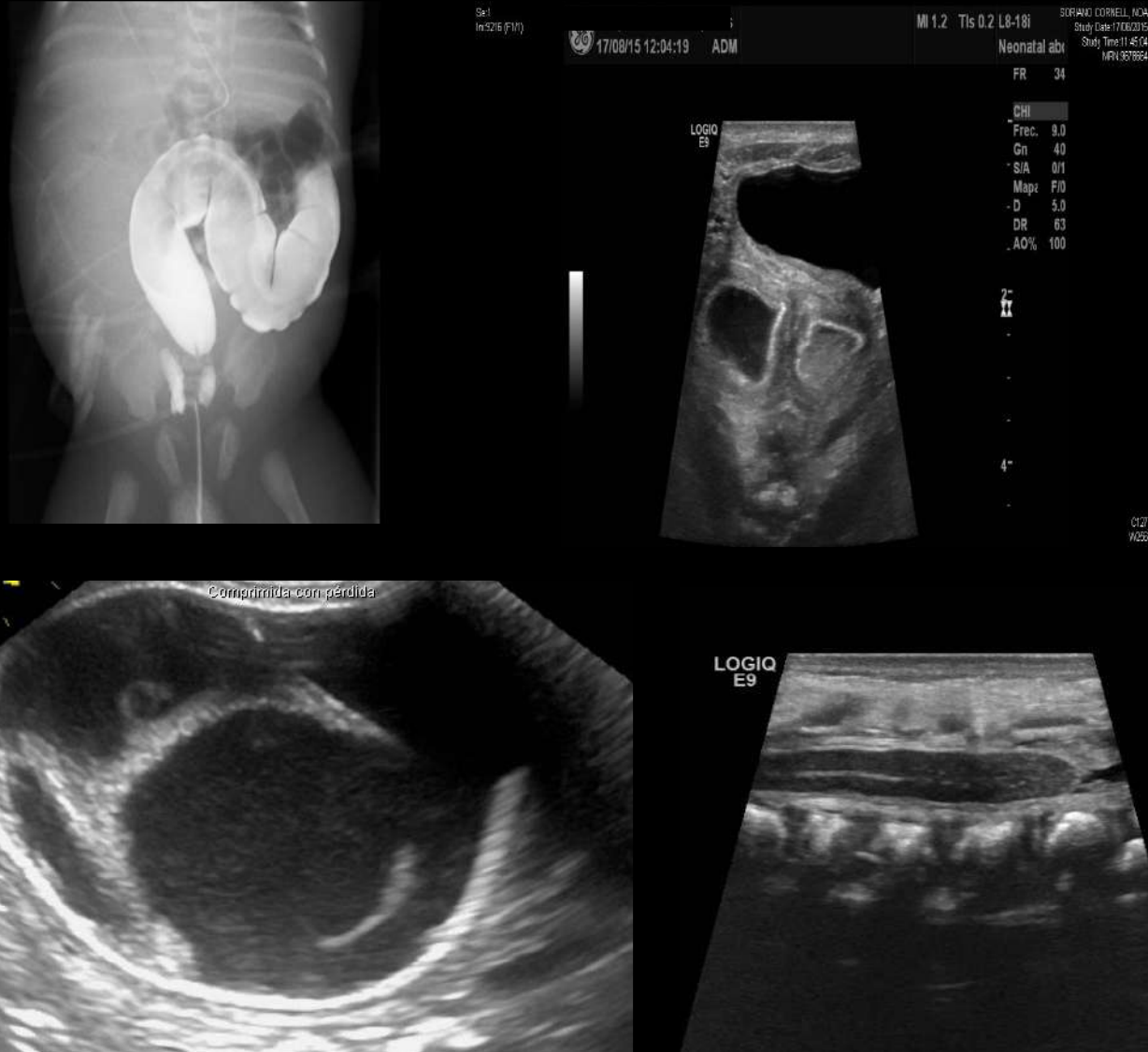
2+3 Trim.
Har-Bajo
Pot 97 %
Gn -1
C7 / M7
P3 / E2
SRI II 3



GE

0- B F G E M D D F A X
5-
10-

33+4 sg cesárea urgente por RPB



• Intervención quirúrgica

Peritonitis meconial quística

Intestino delgado íntegro,
malrotación

Colon dilatado, bolsón rectal

Hidrometrocolpos a tensión

Mala perfusión intestinal

• Diagnósticos neonatales

Pseudoquiste meconial

Genitales ambiguos. Ano imperforado

Cloaca. Bolsón rectal

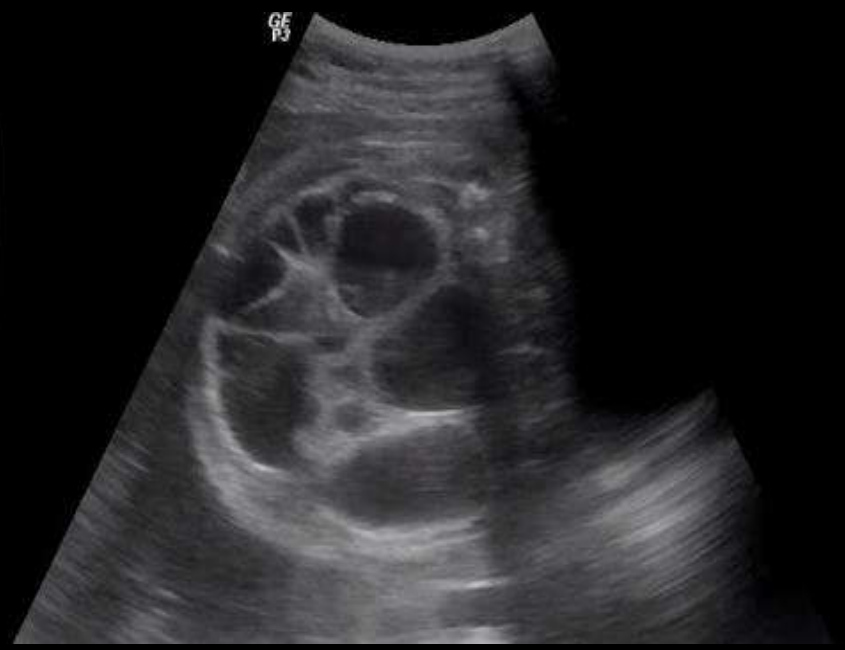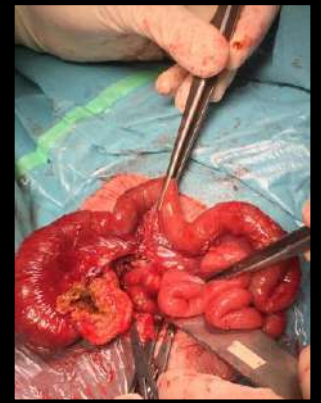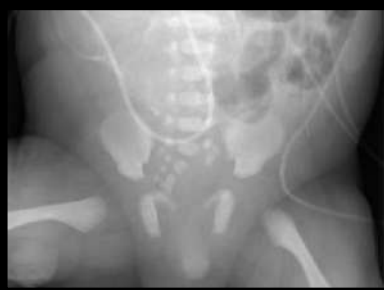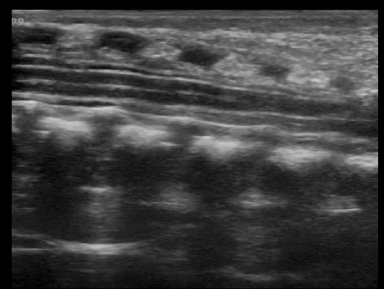
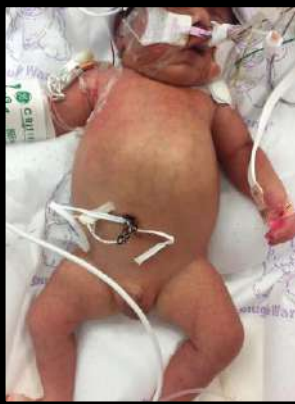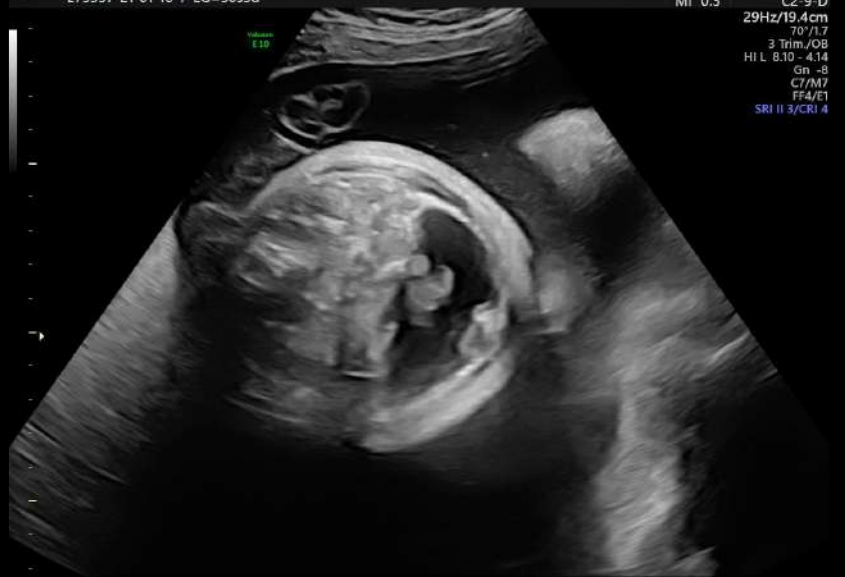Duplicidad de vagina y útero

Dilatación pieloureteral bilateral

Disgenesia medular

Hipogenesia sacra

Volvo
E75557 21-01-16-1 EG=30s3d
TIs <0.1 16.01.2021
Tlb <0.1 00:53:32
MI 0.5 C2.9.D
29Hz/19.4cm
70°/1.7
3 Trim./OB
HI L 8.10 - 4.14
Gn -8
C7/M7
FFA/51
SRI II 3/CR1 4



BFGEMDDFFAX
0-
5-
10-

