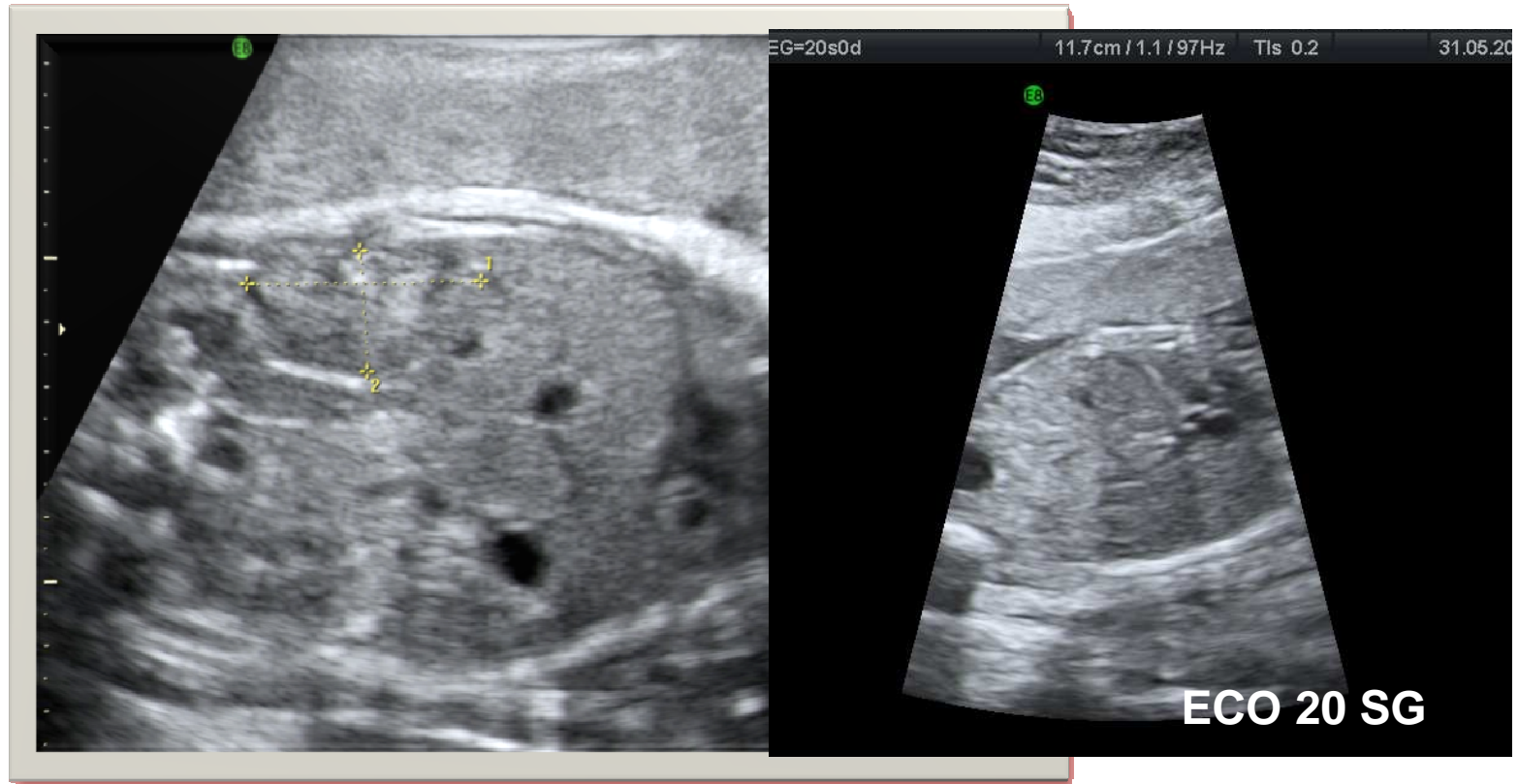


CAS CLÍNIC

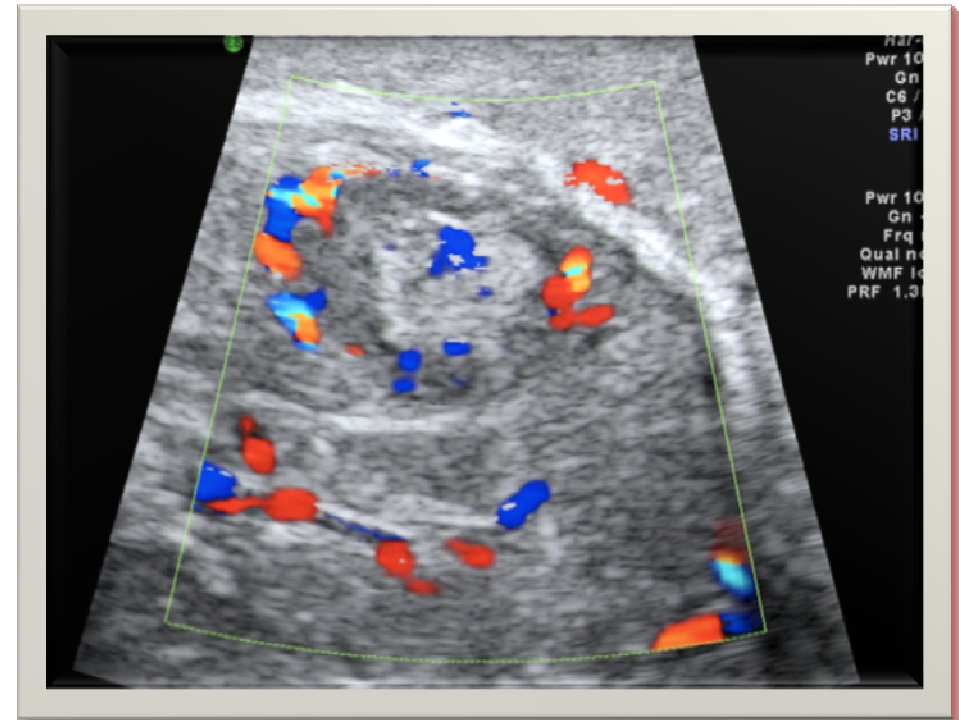
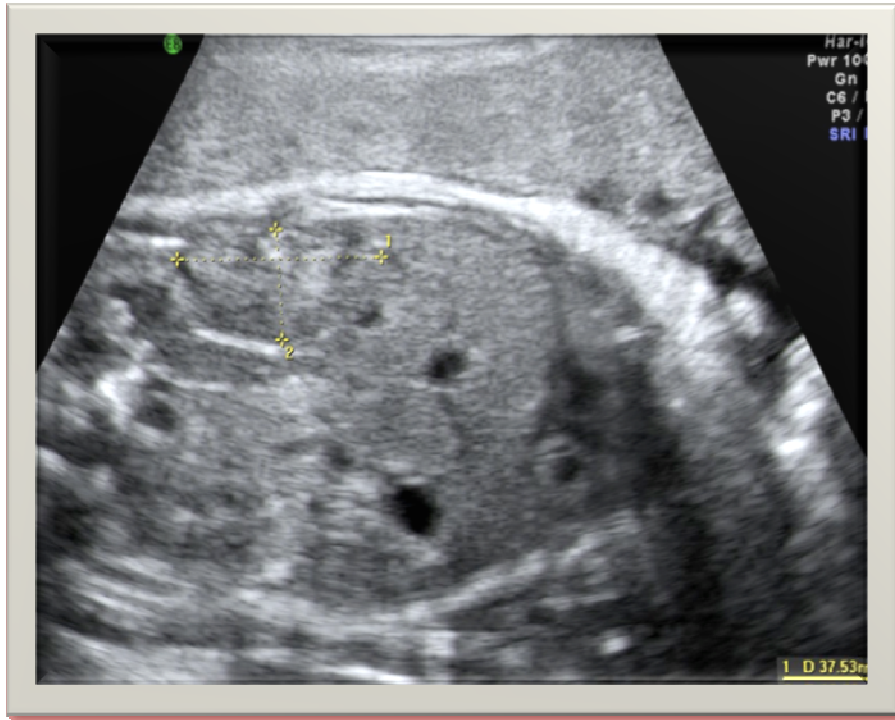
XX JORNADA CATALANA DE DIAGNÒSTIC PRENATAL ECOGRÀFIC

2^a gestació normoevolutiva. Eco a les 33 SG



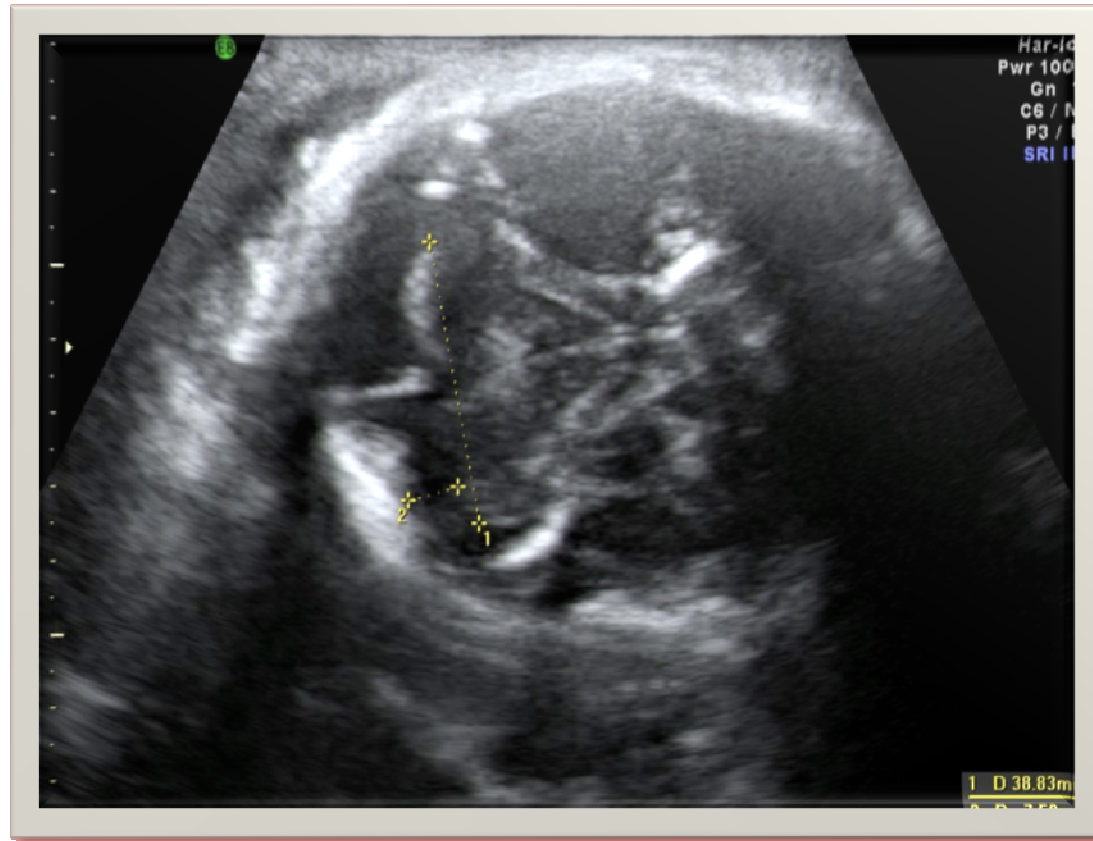2^a gestació normoevolutiva.

Eco a les 33 SG

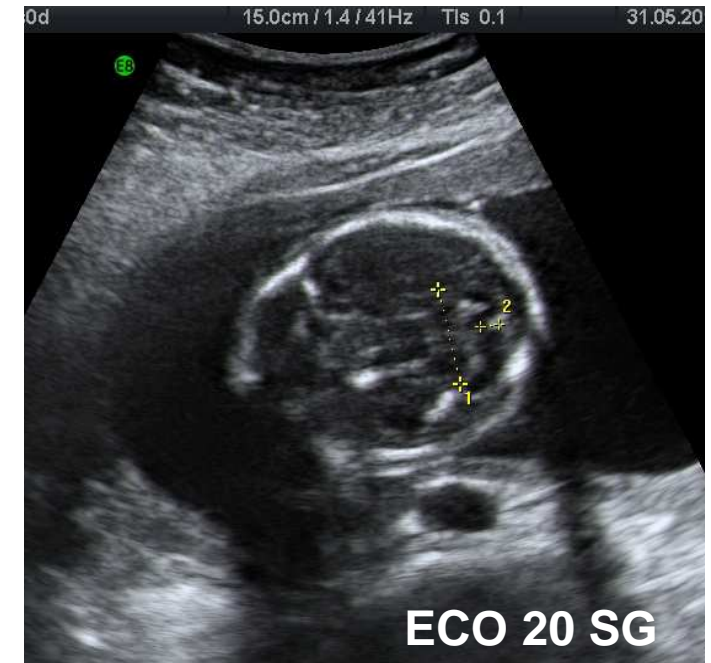

Imatge abdominal heterogènia 33 x 23 mm amb vascularització central i perifèrica, encapsulada

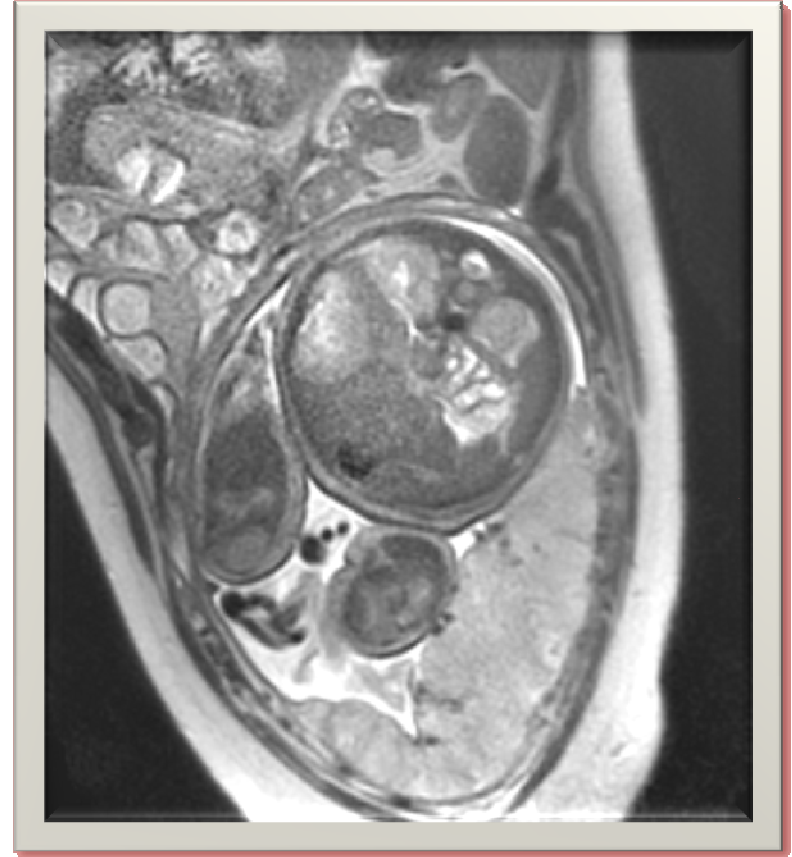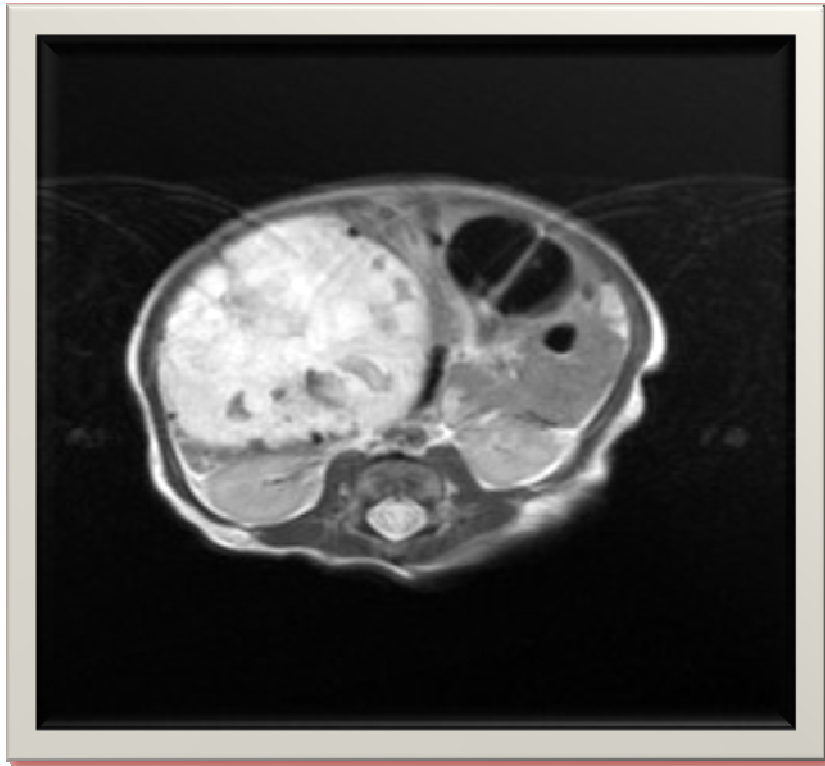
Eco a les 33 SG



Cisterna magna augmentada



Ressonància magnètica



Tumoració hepàtica ben definida de 37x32x40 mm, sòlida, vascularitzada, heterogènia, amb alguna calcificació i possible regió quística central

Massa hepàtica

Orientació diagnòstica

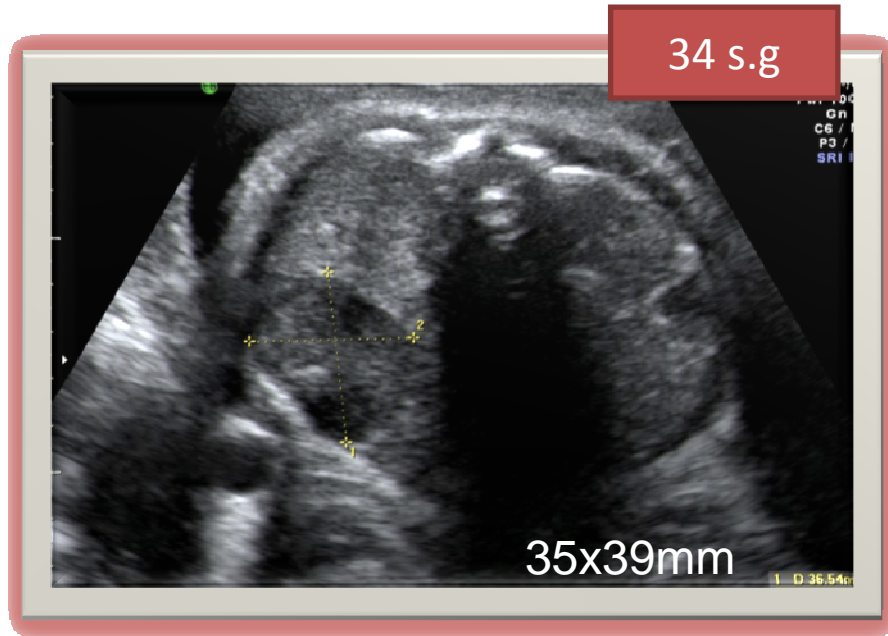
Hemangioma

Hamartoma

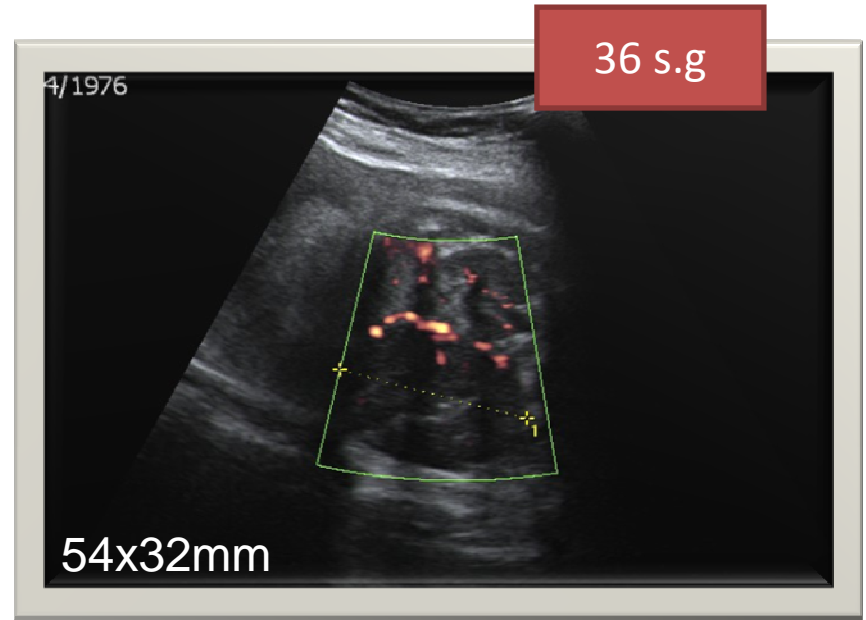
Adenoma

Hiperplàsia nodular focal

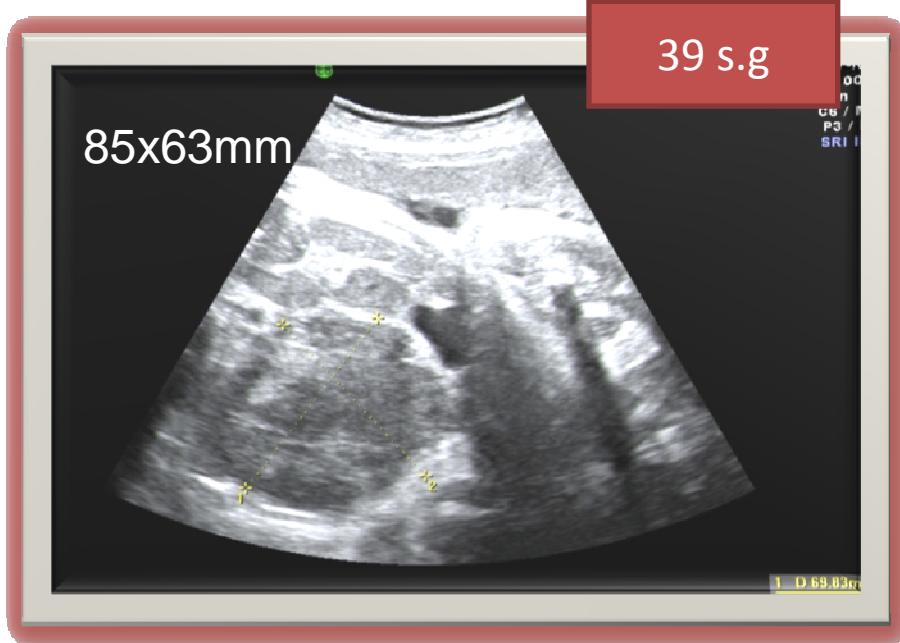
Hepatoblastoma



34 s.g

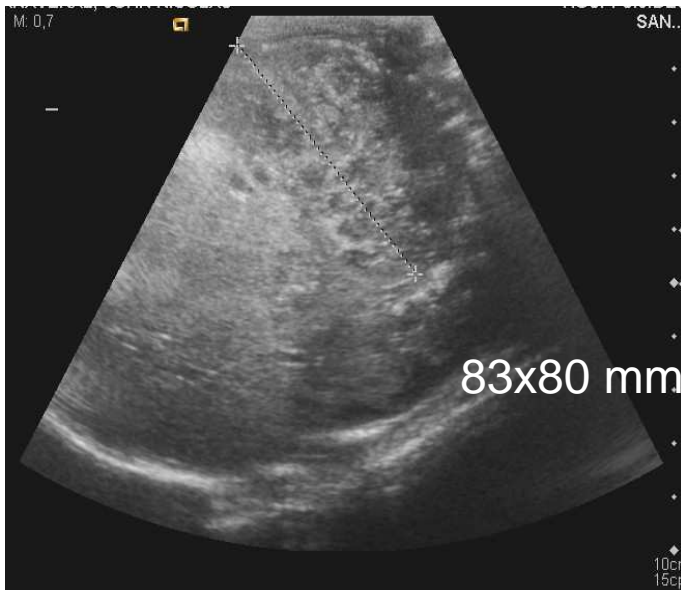


36 s.g

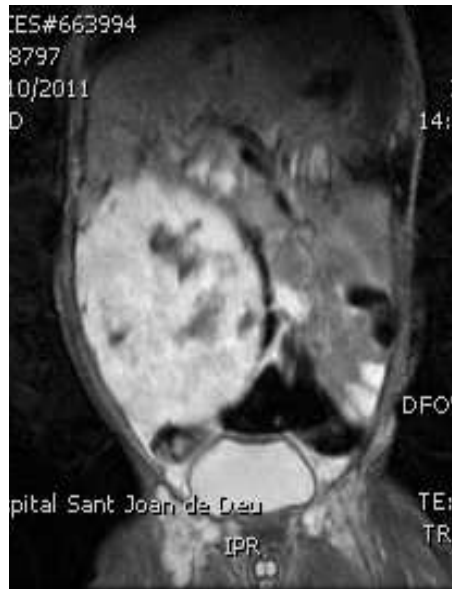


39 s.g

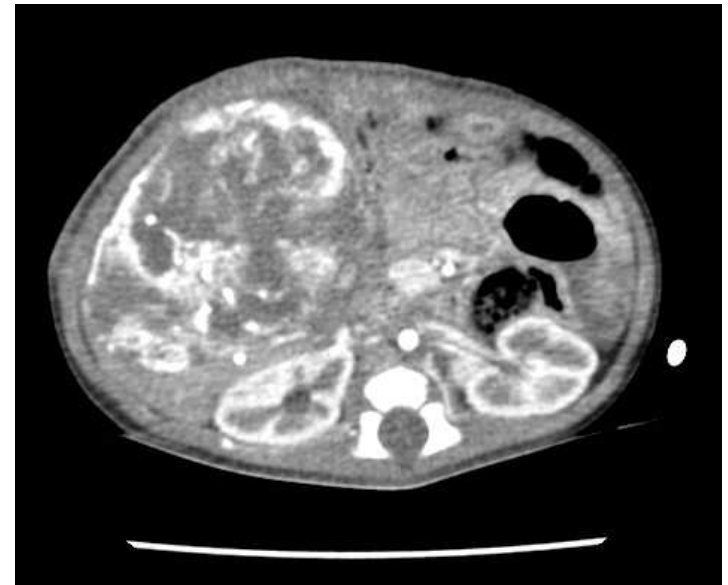
Controls postnatal



Eco abdominal



RM hepática



TC sense contrast

Resolució del cas

- Biopsia amb sagnat important.
- Exèresis de massa tumoral del lòbul hepàtic V y VI
- Anatomia patològica: ***Hemangioma***

