



# Anomalia en el cinquè pla de Yagel

**Ponent:**

Judith Jurado Seguer

MEF-2

**Ecografistes:**

Dr. Corona

Dr. Mellado

Dra. Serra

Dra. Pina

Dra. Lleberia

Dra. Mestre

Dra. Comas

Dra. Grimau



# Cas clínic

Gestant de 30 anys

AGO: P 1001 (eutòcic) DUR: 19.1.2015

Antecedents patològics: obesitat (IMC 33), fumadora 6 cig/dia

Curs gestacional: diabetis gestacional (1r trimestre)

## **Cribatge 1rT:**

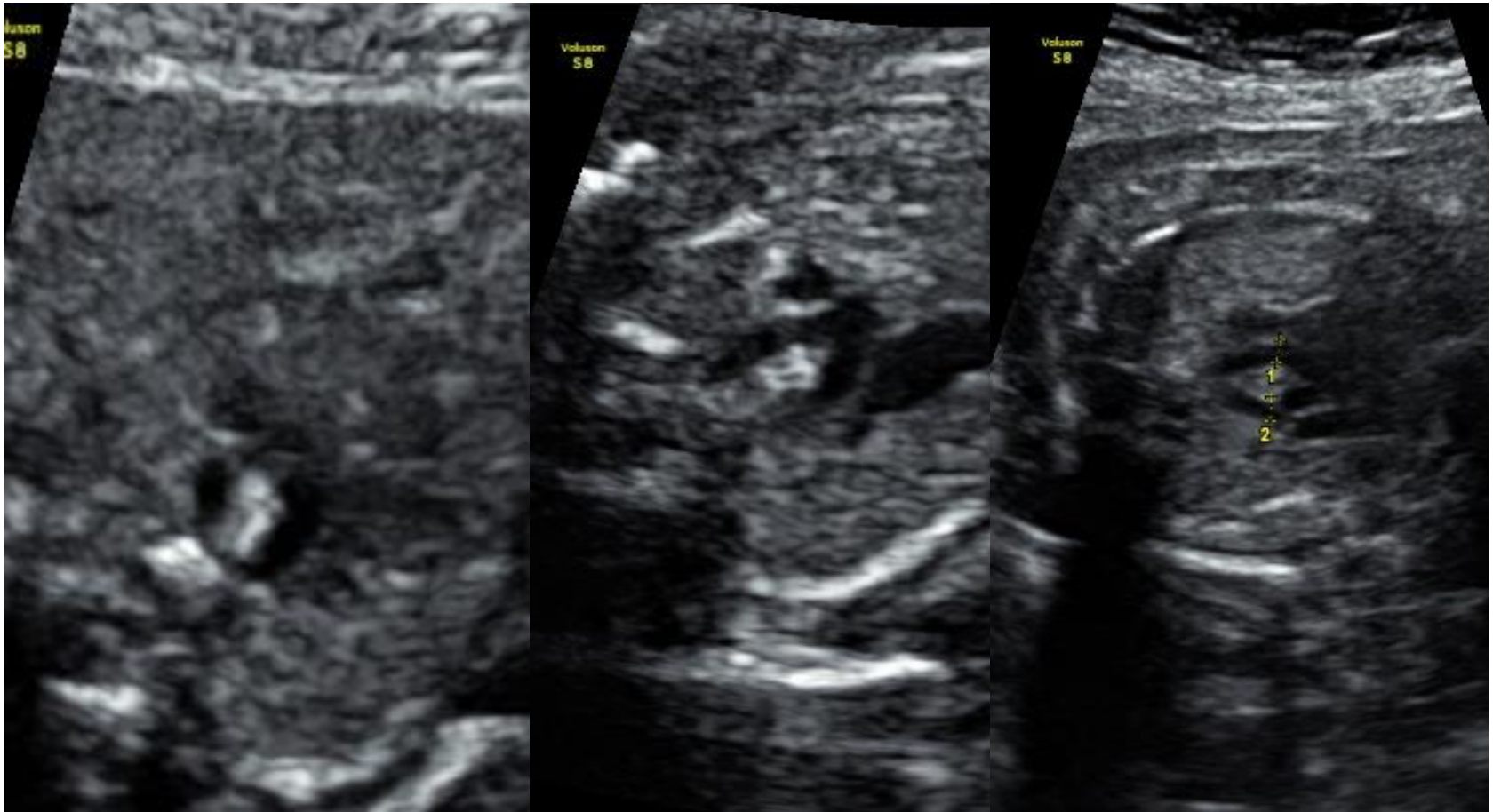
- Risc Sd.Down 1/3808
- Risc Sd.Edwards 1/100000

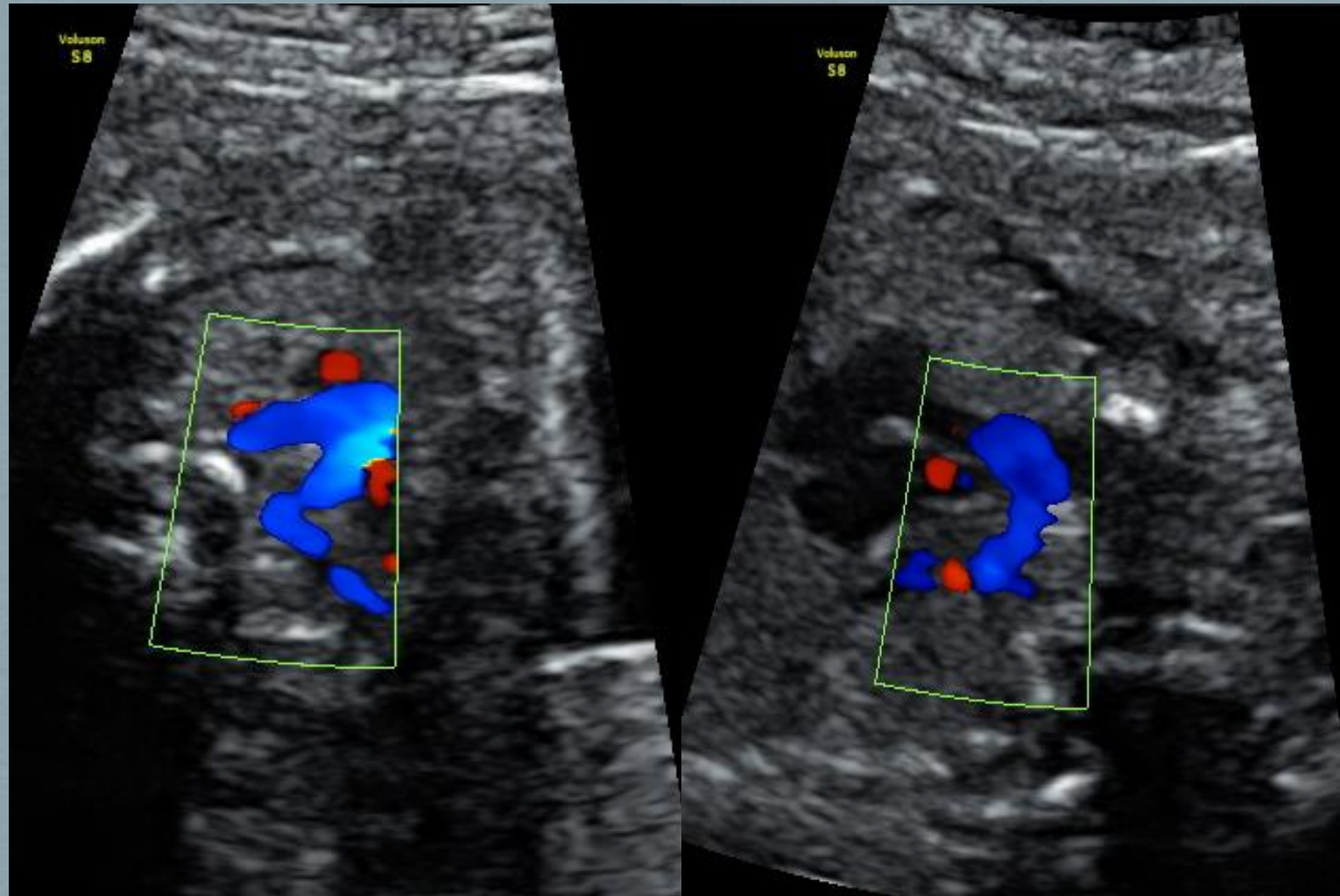
## **ECO1rT(14.1 SG):**

- CRL 83.20 mm TN 1.30 mm
- Marcadors secundaris: Os nasal visible. No regurgitació tricuspídea.



# Ecografia morfològica

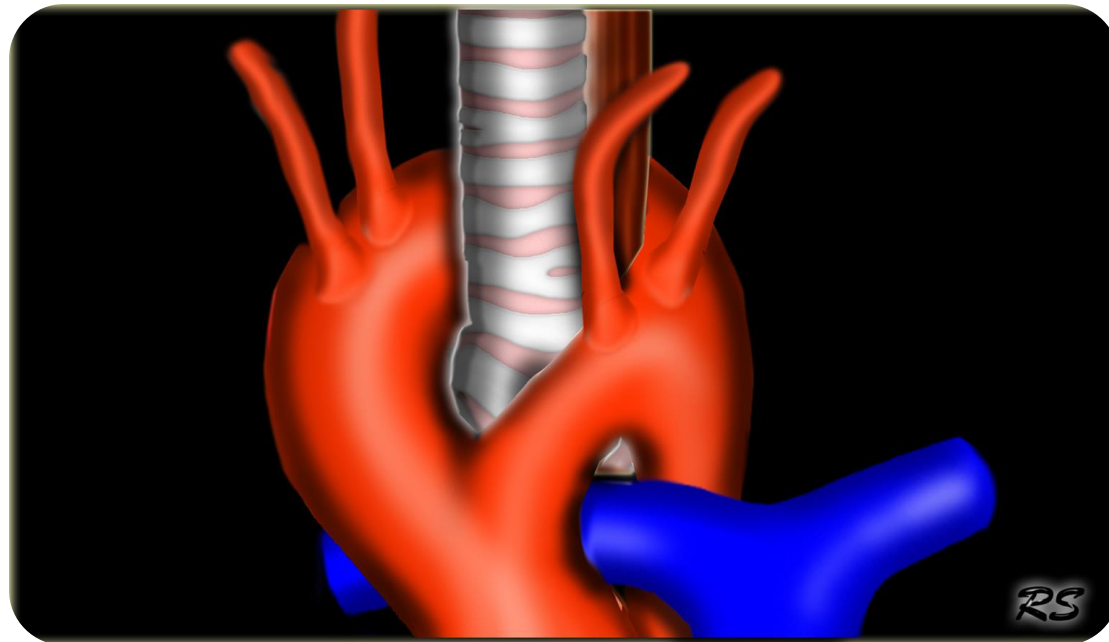






# Diagnòstic de ...

## **DOBLE ARC AÒRTIC**



RS



# Controls posteriors

- Amniocentesis 25.3 SG: 46XY normal, arrays normals.
- Ecocardiografies fetals 29-32-36 SG: sense canvis
- Ecografies 3rT 32.3 i 36.3 SG: creixement normal

Part eutòcic a les 40 SG el 26.10.2015

Nen de 3000g / Apgar 9-10-10 / pHAU i pHV normals

Exploració neonatal normal i Sat O<sub>2</sub> 98%

➤ **Confirma diagnòstic dobles arcs aòrtics el 1r dia de vida**





# Proves diagnòstiques

05.11.2015

**Trànsit esòfago-gastro-  
duodenal**

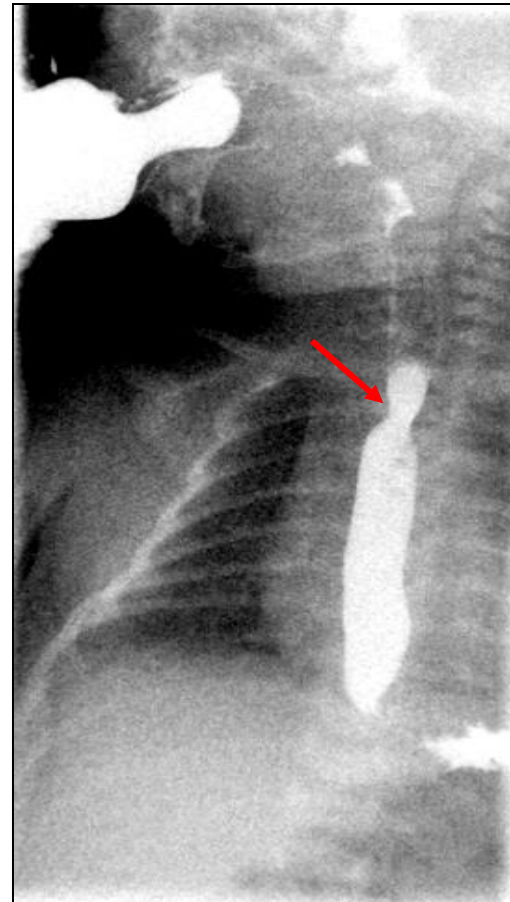
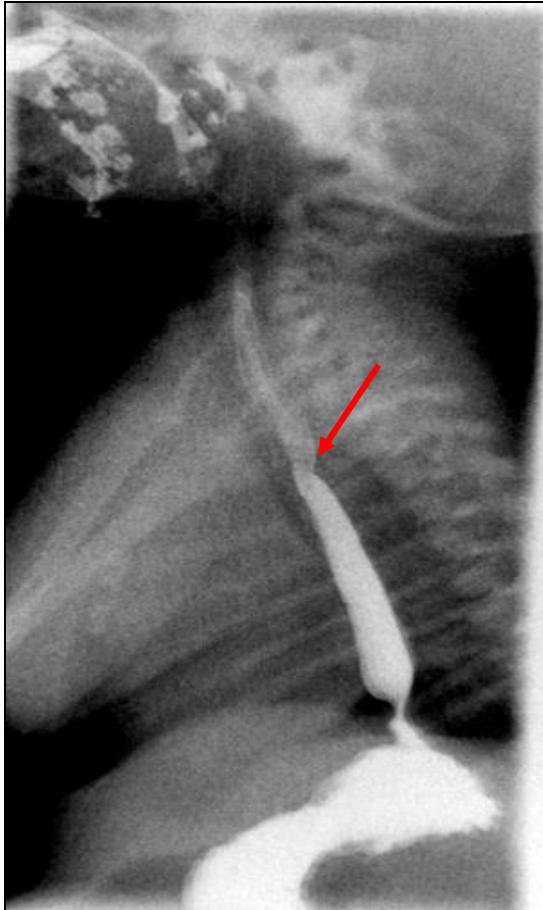
20.11.2015 **Angio-TAC**

15.01.2016

**Ecocardiografia neonatal**



# Trànsit esòfago-gastro-duodenal

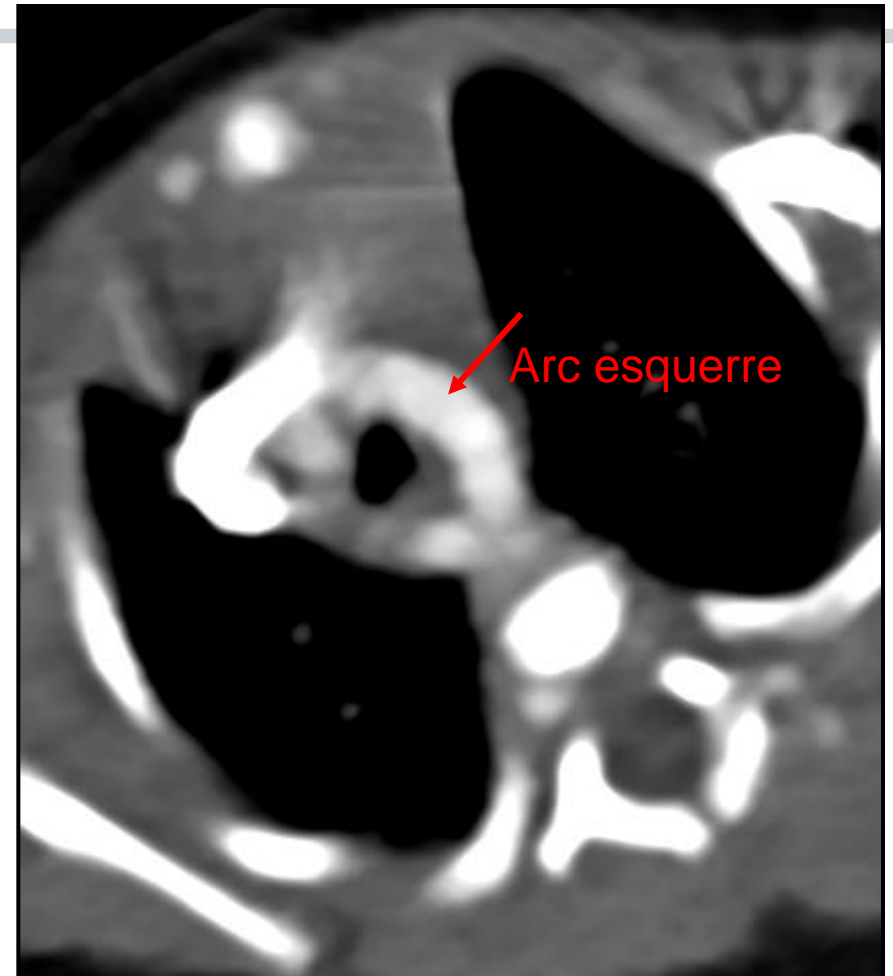
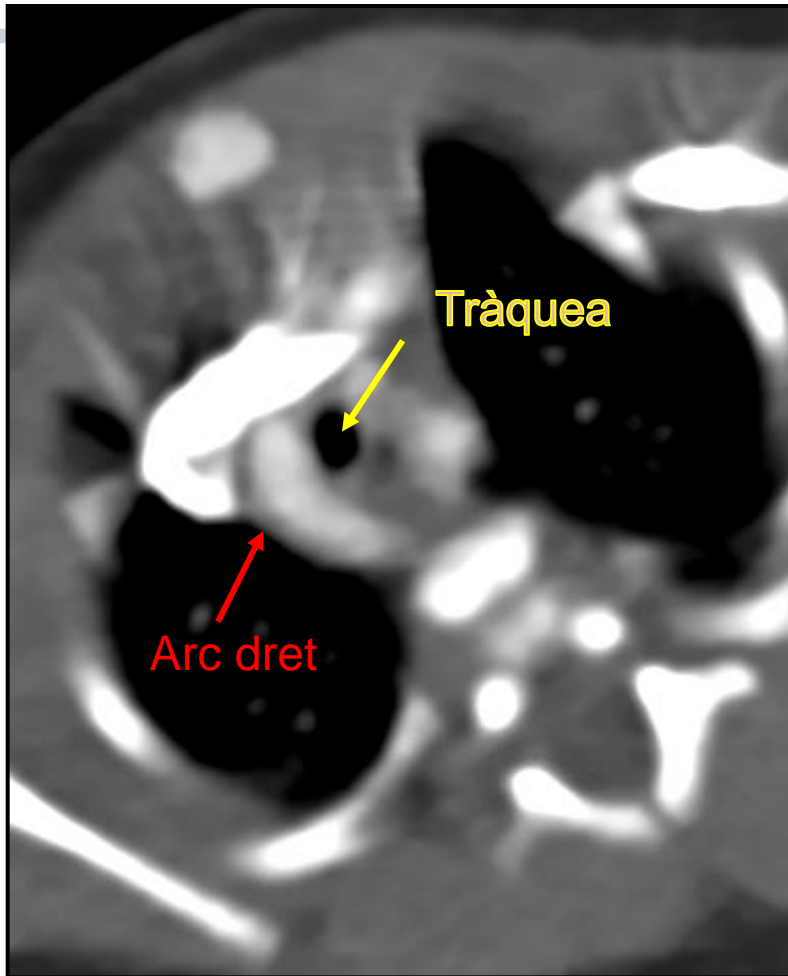


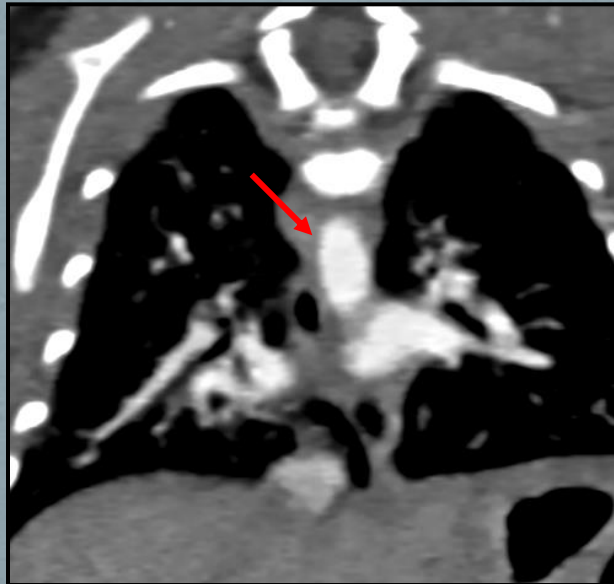
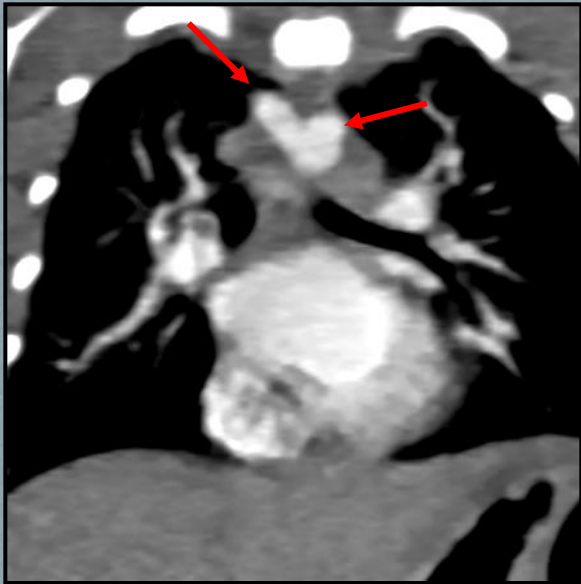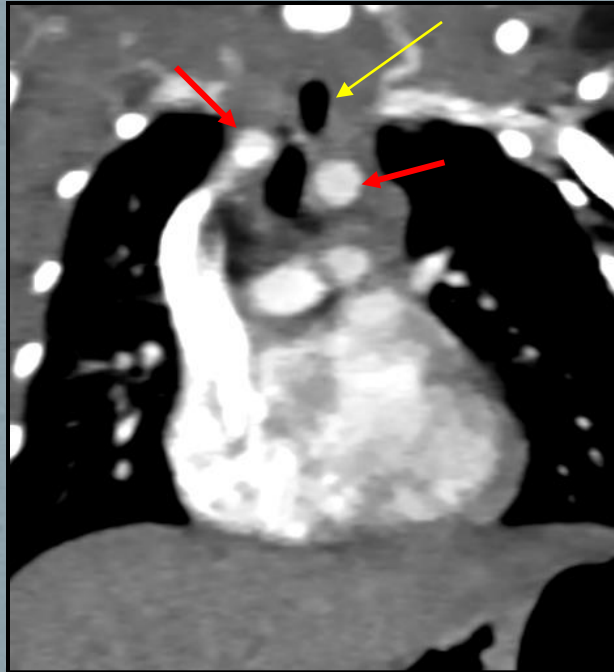
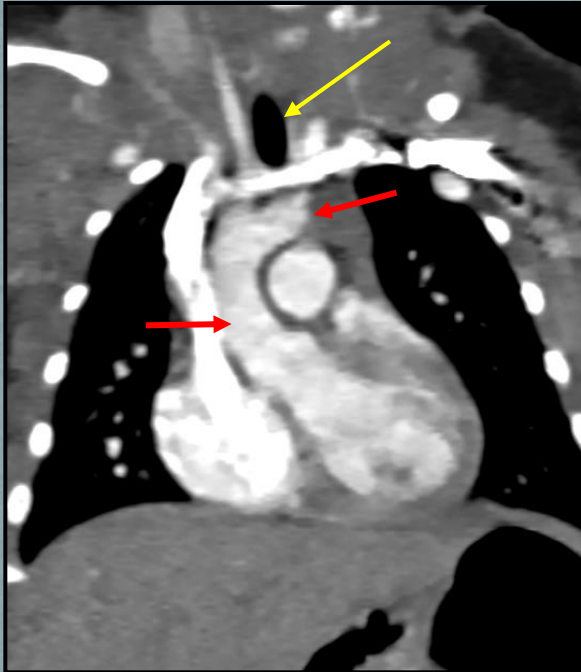


# TAC neonatal



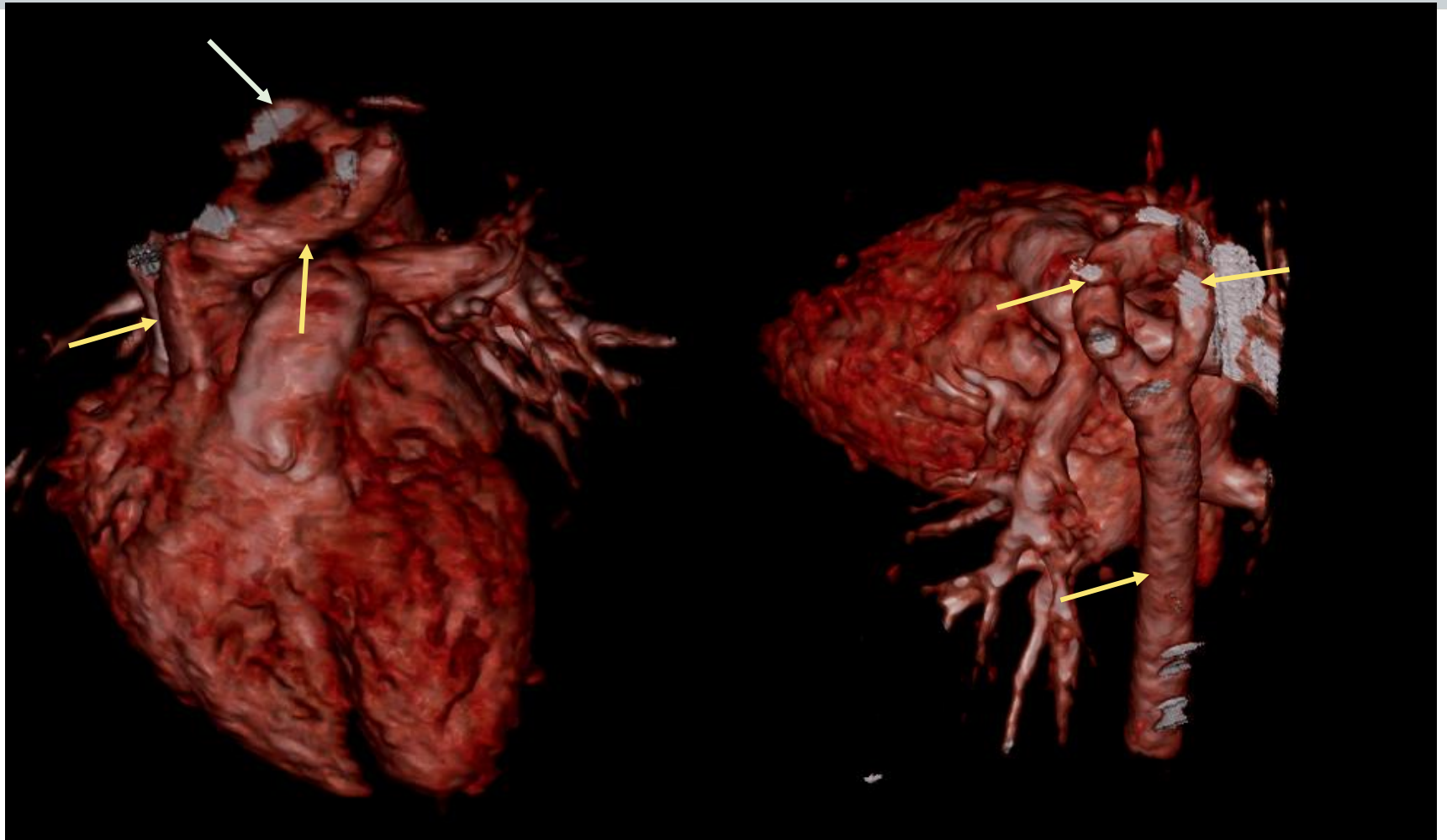
Parc Taulí Sabadell  
Hospital Universitari







# Angio-TAC neonatal





# Evolució neonatal

- Control CCEE Pediatria, asimptomàtic fins als 2 mesos:
  - Estridor laringi i ennuegament amb LM.
- Es decideix IQ per aparició de clínica:
  - **18.01.2016** Ressecció **d'arc esquerre** al H.Vall d'Hebrón.
- Persistència d'estridor → Malàcia traqueal





Parc Taulí  
Corporació

Moltes gràcies