A stylized, light-colored illustration of a plant with several leaves and a cluster of small, round buds or flowers, positioned on the left side of the page against a dark brown background.

# MALFORMACIÓ DE DANDY WALKER EN CONTEXT D'UN MOSAÏCISME

Lara Valdeperas  
Raquel Cera  
Maya Takeuchi  
Teresa Gómez  
M. Neus Alsina  
Bienvenido Puerto  
ASSIR Mataró - CSDM

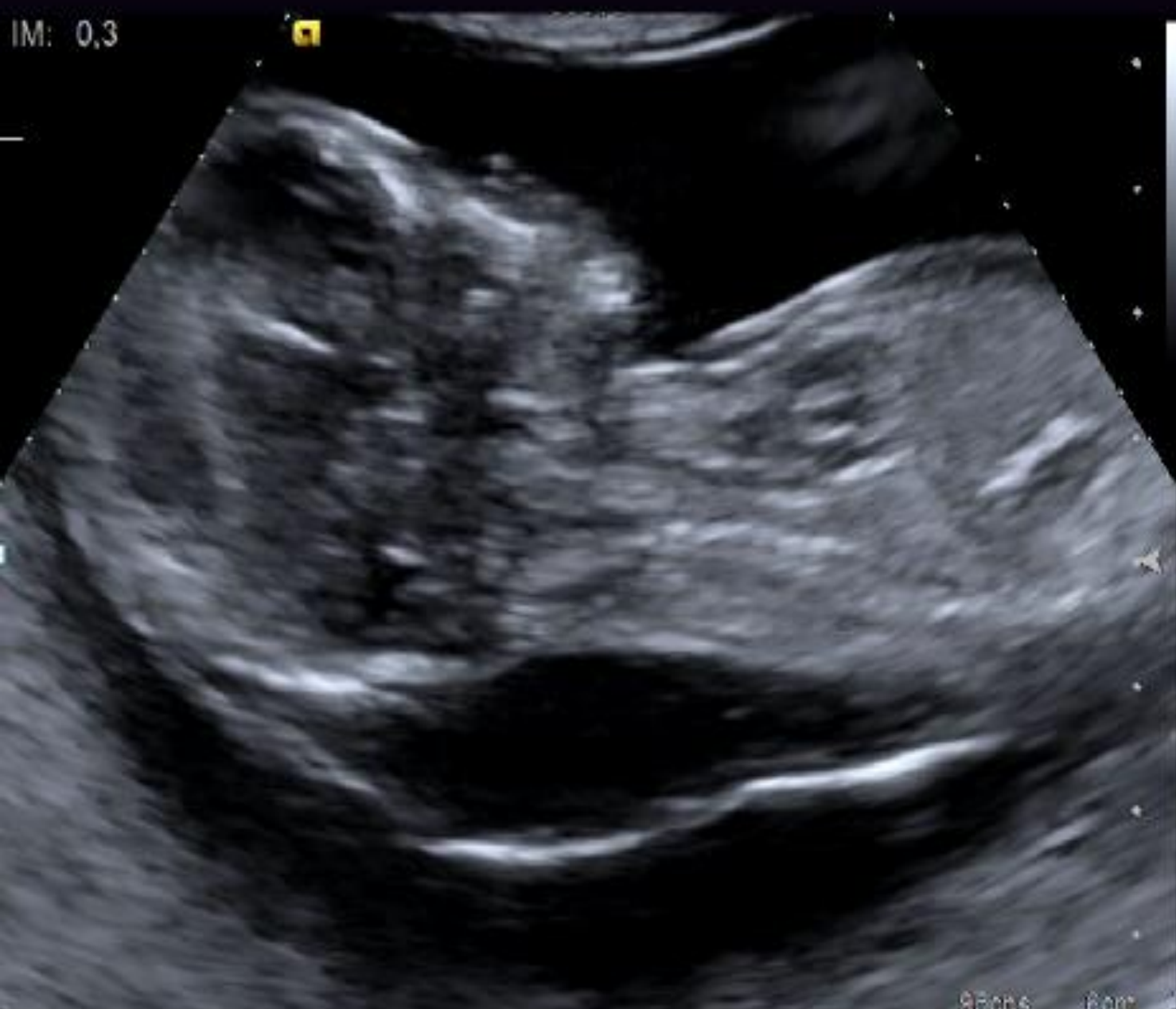# Antecedents de la pacient

- 43 anys
- AP: Hipotiroidisme en tractament amb Eutirox , prolapse mitral lleu sense tractament
- IQ: Miomectomia per laparoscòpia (4 anys enrera)
- No hàbits tòxics
- AGO: -TPAL: 0000
  - Parella homosexual: FIV amb doble donació de gamets



# **ECOGRAFIA PRIMER TRIMESTRE**

IM: 0,3



**SIEMENS**

EC9-4 / \*OBST1TR

General

2D 100%

GEN / 8,00 MHz

0 dB / CD 70

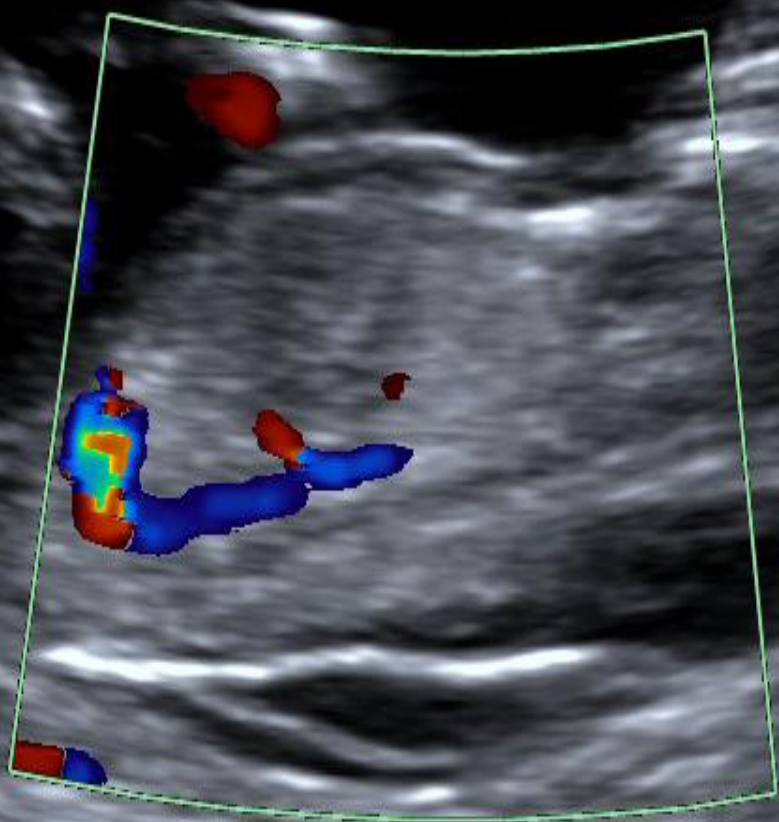
UPM 18/12/2014

Edad 12s 1d

FEP 24/09/2015

98cps 16cm 2

TI: 0,9  
IM: 0,9



6C2 / \*OBSTETRICIA1T  
Gen  
2D \_\_\_\_\_ 100%  
THI / H6,00 MHz  
3 dB / CD 50  
C \_\_\_\_\_ 100%  
CDV / 3,25 MHz  
PRF 1953 / F 2  
UPM 18/12/2014  
Edad 12s 1d  
FEP 24/09/2015

24  
cm/s

14cps 17cm Z

# BIÒPSIA CORIAL

- CULTIU CURT DE VELLOSIATATS CORIÒNIQUES (teixit trofoblàstic):

**Cariotip: mos 46, XX, add(3)(q29)[24]/46,XX[9]**

Cariotip de 46 cromosomes que presenta dues línies ce·lulars:

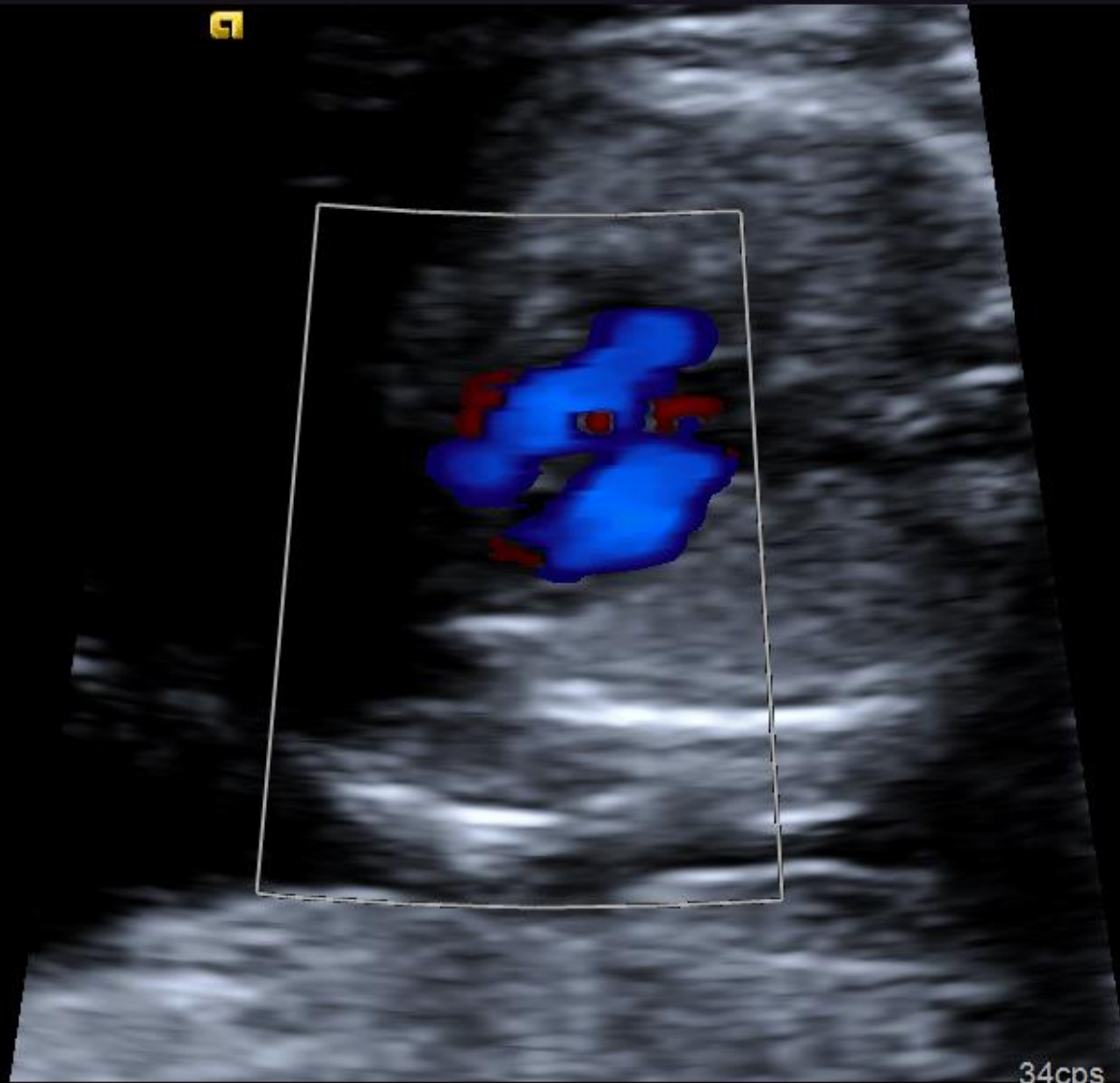
- **75%** : Un dels cromosomes 3 conté un fragment afegit a l'extrem del braç llarg, d'origen cromosòmic desconegut.
- **25%** : Cariotip normal

ES RECOMANA REALITZAR AMNIOCENTESIS PER CONFIRMAR MOSAIC



**ECOCARDIOGRAFIA 14,4  
SETMANES**

ITT: 1,1  
ITO: 1,1  
IM: 0,8



**SIEMENS**  
6C2 / \*CARDIO  
General  
2D \_\_\_\_\_ 100%  
THI / H6,00 MHz  
0 dB / CD 55  
C \_\_\_\_\_ 100%  
CDV / 3,25 MHz  
PRF 4340 / F 2  
UPM 18/12/2014  
Edad 14s 4d  
FEP 24/09/2015



34cps 12cm Z

100% ← Fr14



RATR172051200

ITT: 0,8  
ITO: 0,8  
IM: 0,8



**SIEMENS**

6C2 / \*CARDIO

General

2D \_\_\_\_\_ 100%

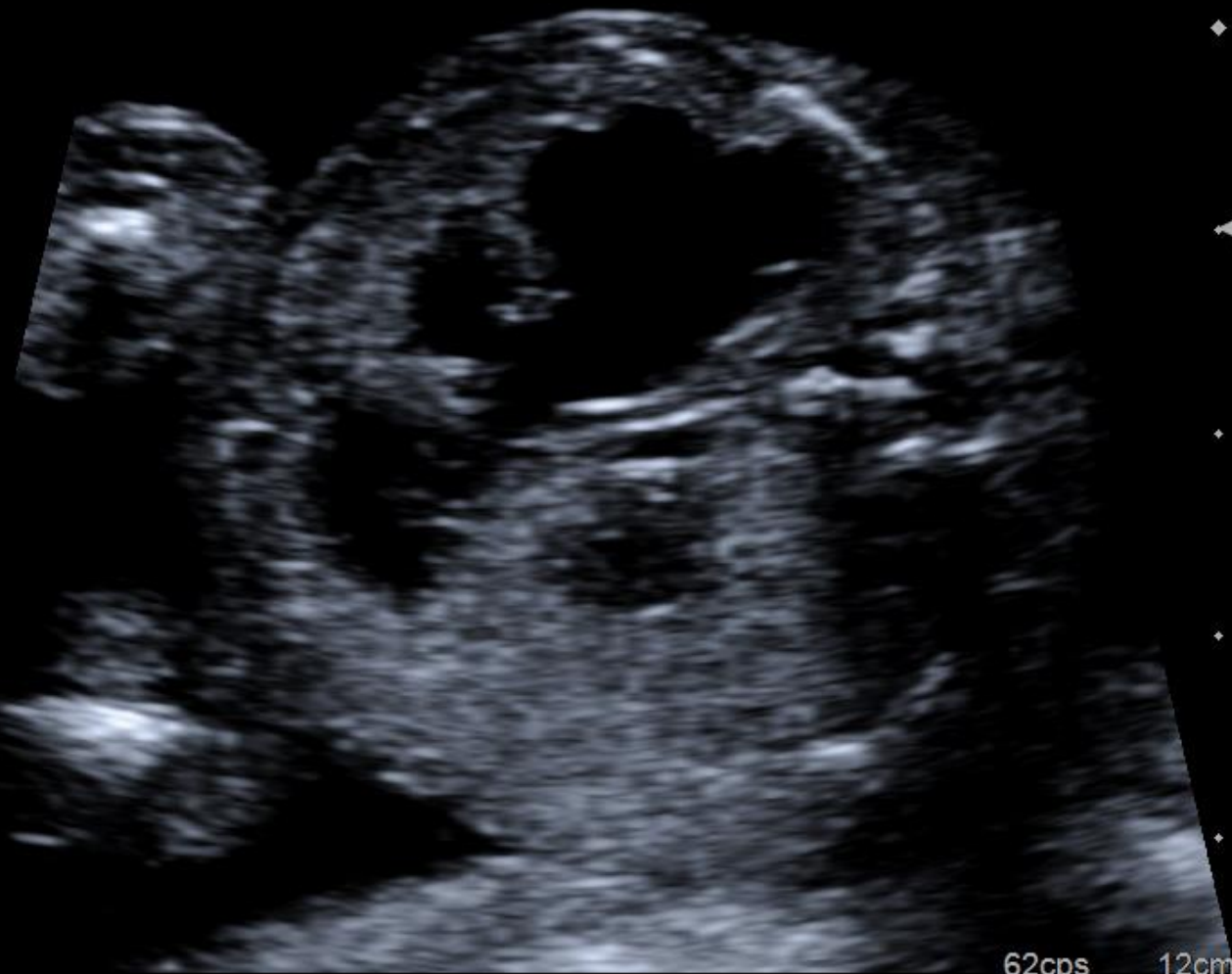THI / H6,00 MHz

-10 dB / CD 55

UPM 18/12/2014

Edad 17s 4d

FEP 24/09/2015

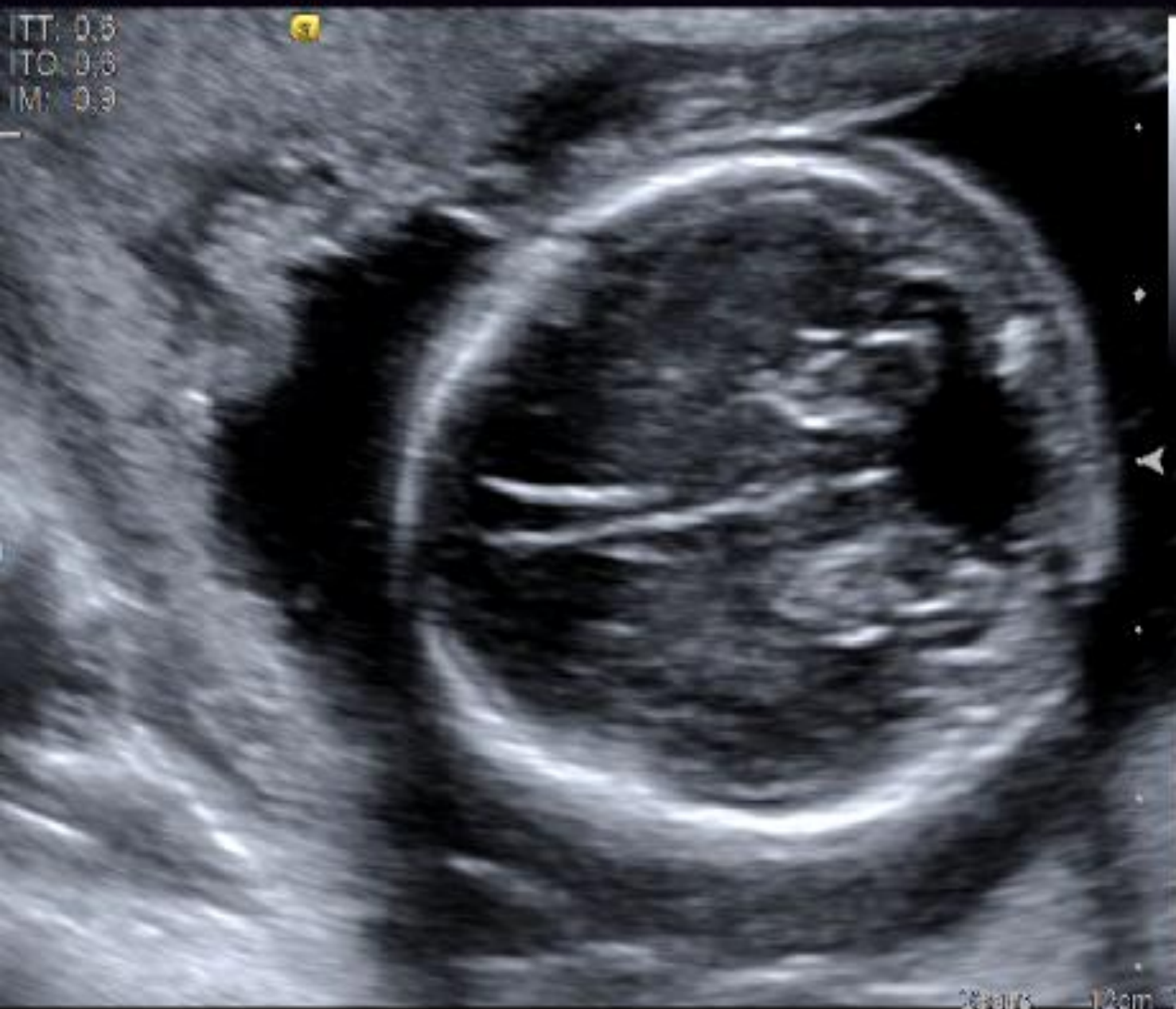

62cps 12cm Z



**AMNIOCENTESIS 17,4  
SETMANES**

ITT: 0.5  
ITC: 0.8  
IM: 0.9



**SIEMENS**

6C2 / \*OBSTETRICIA

General

2D 100%

THI / H6.00 MHz

9 dB / CD 70

UPM 18/12/2014

Edad 17s 4d

FEP 24/09/2015

# NEUROSONOGRAFÍA



Voluson .....



IC5-9-D/OB

MI 0.9

MMF - H CLINIC BARCELONA

8.9cm / 2.1 / 18Hz

Tlb 0.1

07.05.2015

09:55:42

Fetal Head

11.50 - 3.70

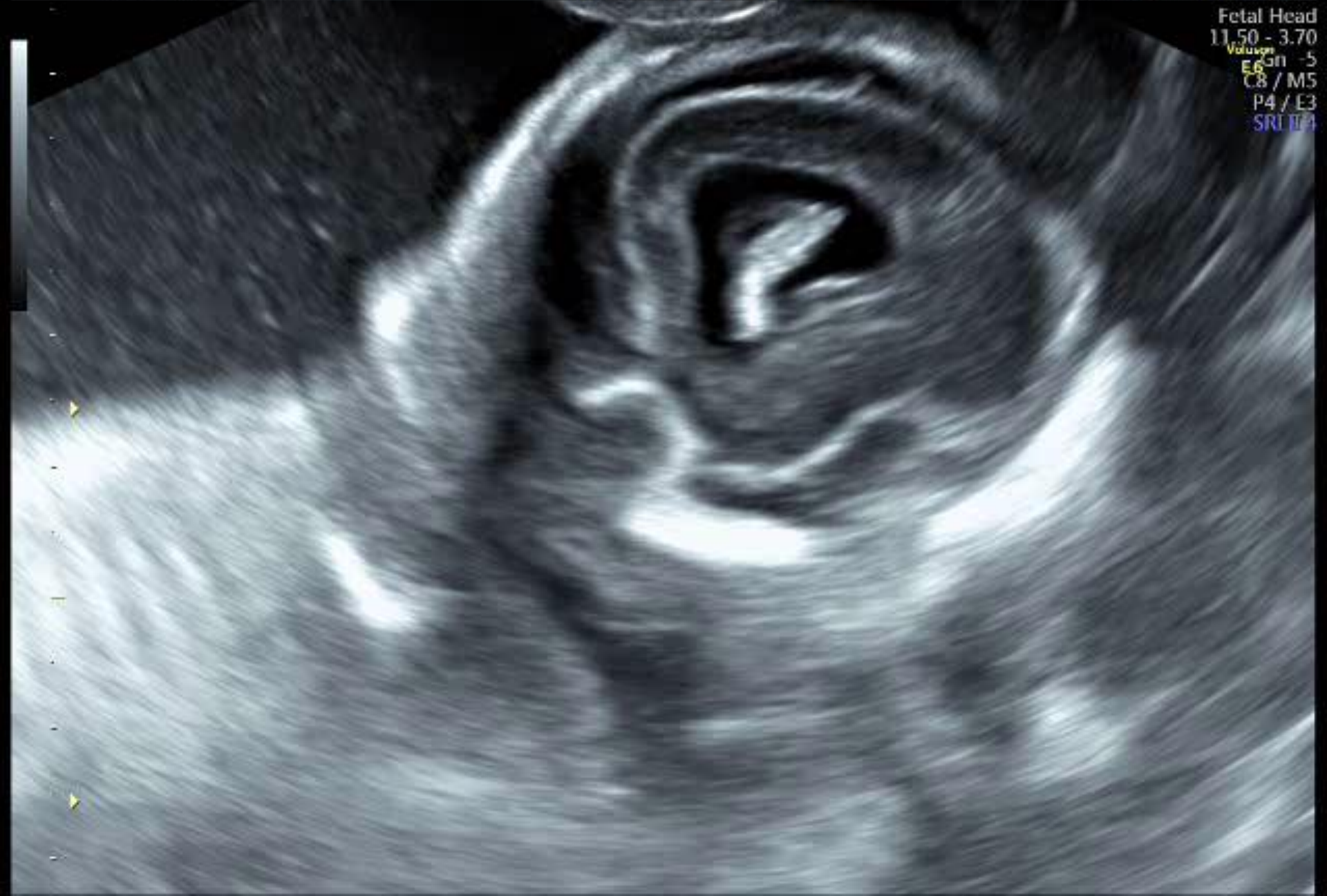Voluson

E6

C8 / M5

P4 / E3

SRI II



# ARRAYS

Duplicació intersticial de la regió cromosòmica 3q25.32q29 compatible amb mosaic.

## AMNIOCENTESIS

Cariotip: mos 46, XX, add(3)(q29)[36] /46,XX [3]

Cariotip anòmal de que presenta dues línies ce·lulars diferents:

- **92%**: 46 cromosomes , amb component sexual femení i una addició al braç llarg del cromosoma 3
- **8%** : Cariotip normal

# NECRÒPSIA





**MOLTES  
GRÀCIES**