

---

# Fetus amb osteogènesi imperfecta en gestació gemel·lar

---

CAS CLÍNIC DE LA UNITAT D'ECOGRAFIA MORFOLÒGICA DE III NIVELL DE L'HOSPITAL  
GENERAL DE CASTELLÓ.  
XXIV JORNADA CATALANA DE DIAGNÒSTIC PRENATAL  
ECOGRÀFIC

DOLORS PIQUER SIMÓ, R2 GINECOLOGIA I OBSTETRÍCIA



## CAS CLÍNIC

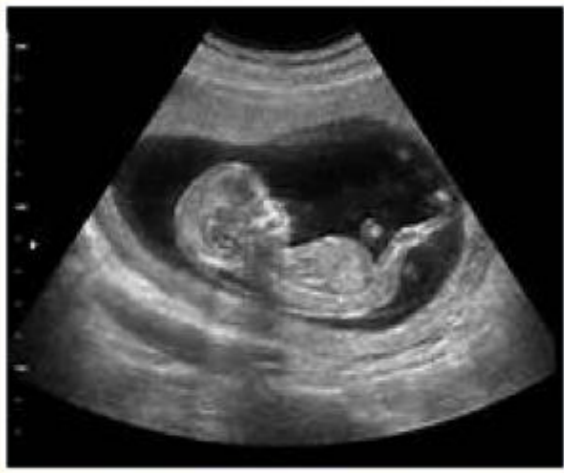

- Dona de 35 anys
- A. personals: X
- A. quirúrgics: fisura anal
- A. obstètrics: G1

## EPISODI ACTUAL

- Gestació gemel lar bicorial biamniòtica espontània
- Analítica del primer trimestre dins dels paràmetres de la normalitat.

## ECOGRAFIA PRIMER TRIMESTRE



- Setmana 12+2
- TN: 0.8 i 1.2 mm
- DV normal
- CRL 63 i 70mm

## ECOGRAFIA 16 SETMANES

- Gestació gemel lar bicorial biamniòtica
- Primer fetus: AC+, biometria corresponent a edat gestacional, LA normal, placenta posterior, PFE 164g.
- Segon fetus: AC+, biometria corresponent a edat gestacional, LA normal, placenta anterior, PFE 173g.

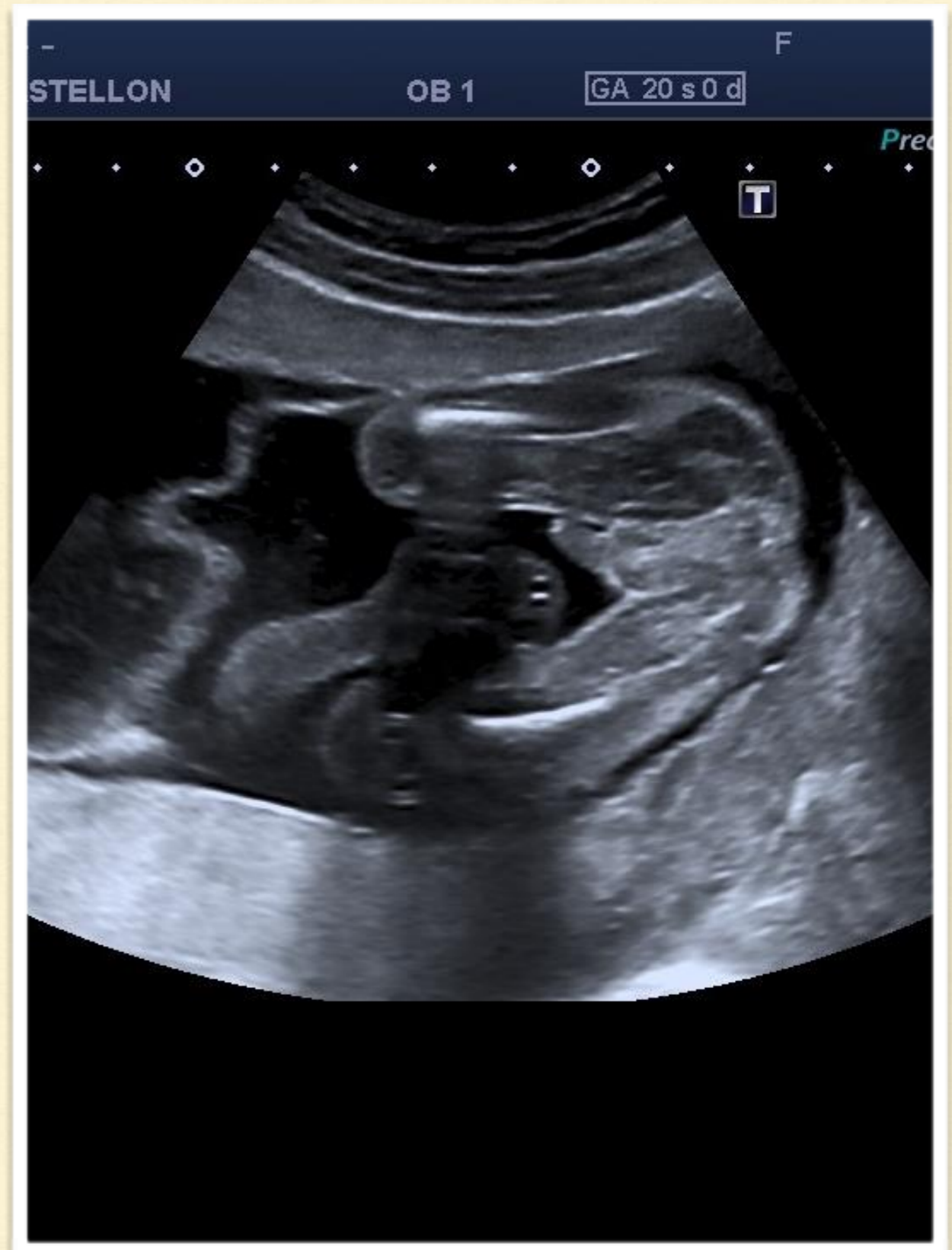# ECOGRAFIA MORFOLÒGICA PRIMER FETUS (20+3 SEMANES)

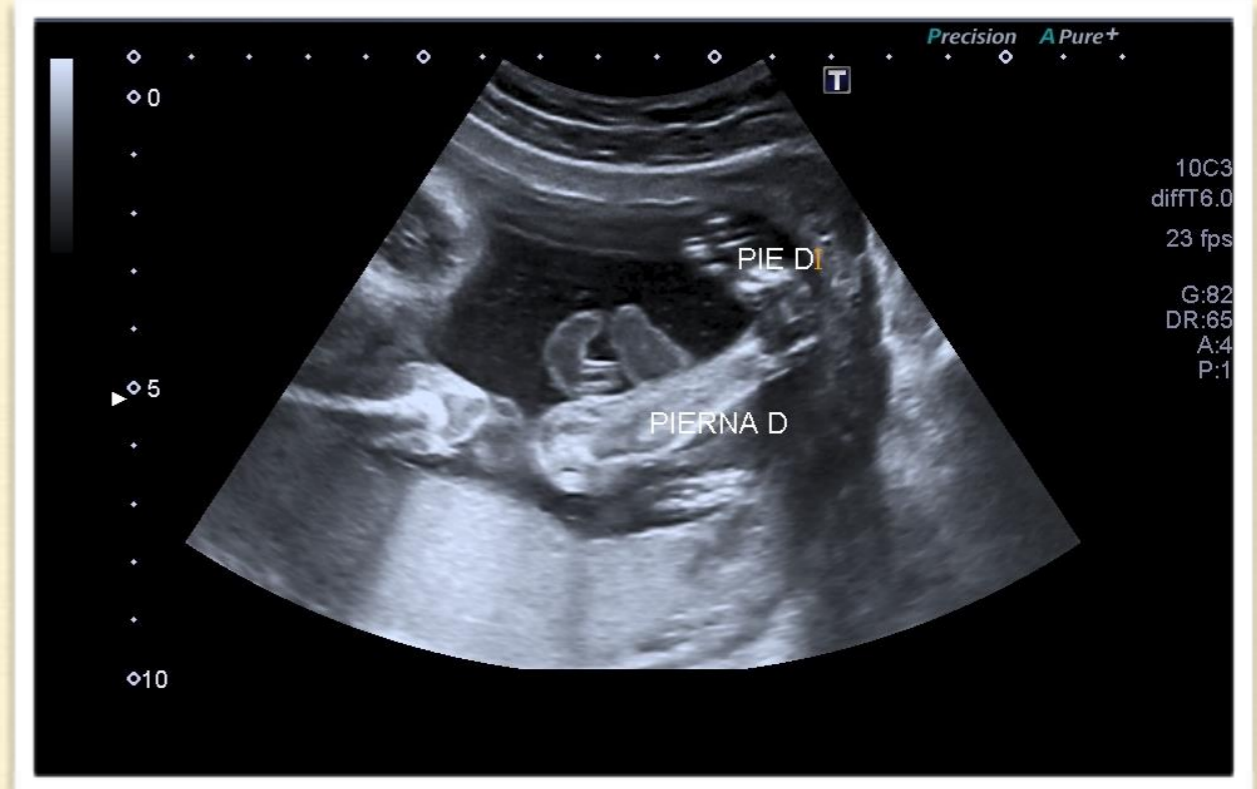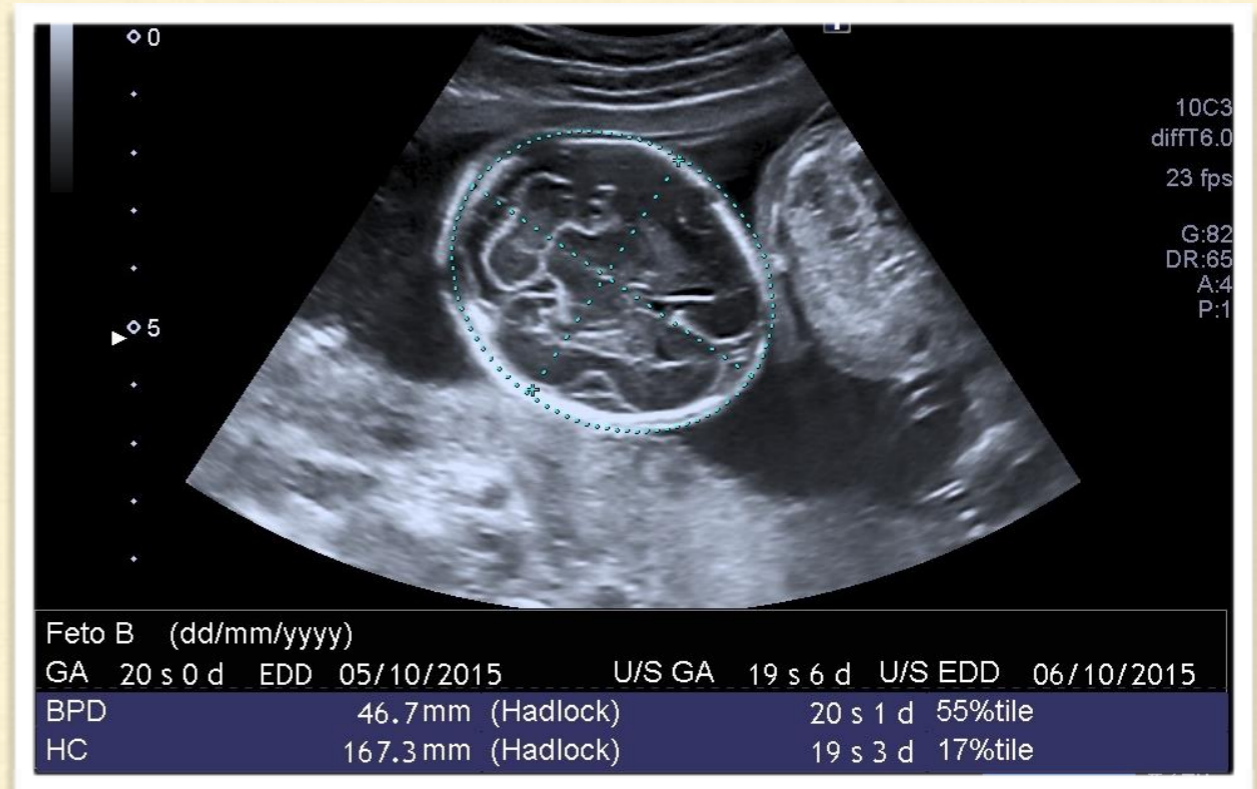
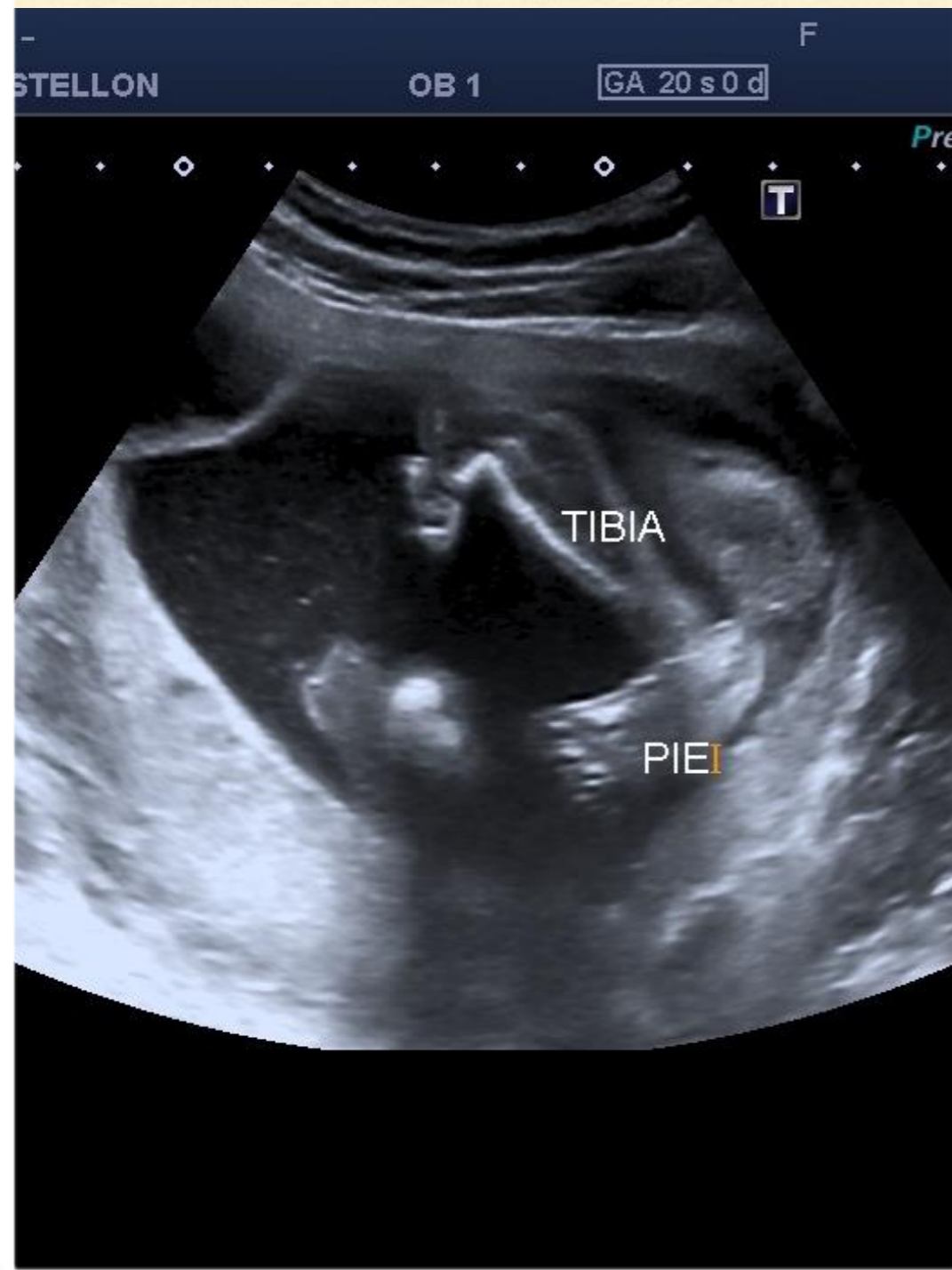DBP: 47,6 mm    PC: 175,8 mm

AC: 148,8 mm    LF: 30,8 mm

PFE: 320g

- Cara: normal
- Crani: normal
- Tòrax: normal
- Abdomen: normal
- Aparell nefrourològic: normal
- Aparell cardiovascular: normal
- Sistema esquelètic: veure ecografies
- Genitals externs d'aparença masculina, normals.





Peu dret equinovaro

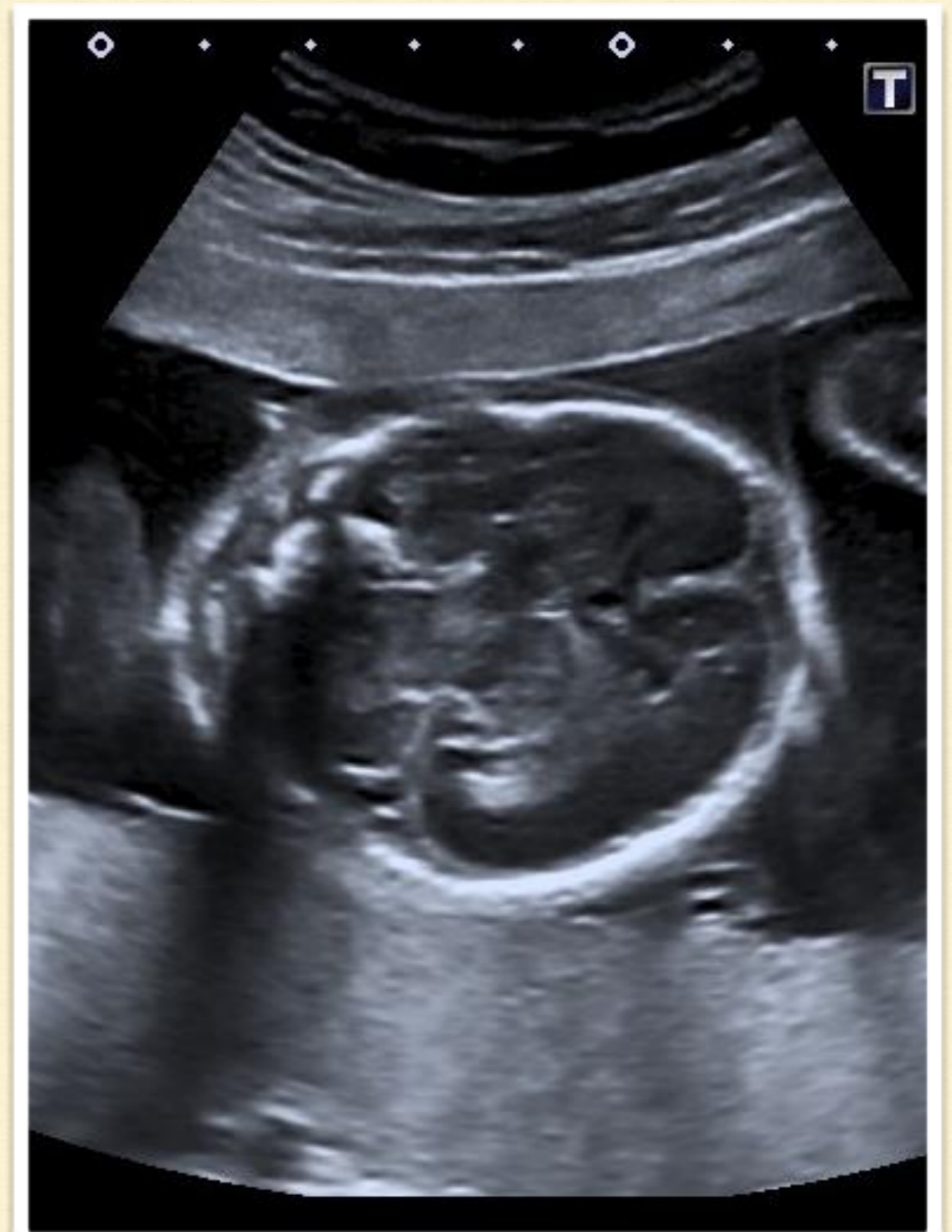# ECOGRAFIA MORFOLÒGICA SEGON FETUS (20+3 SEMANES)

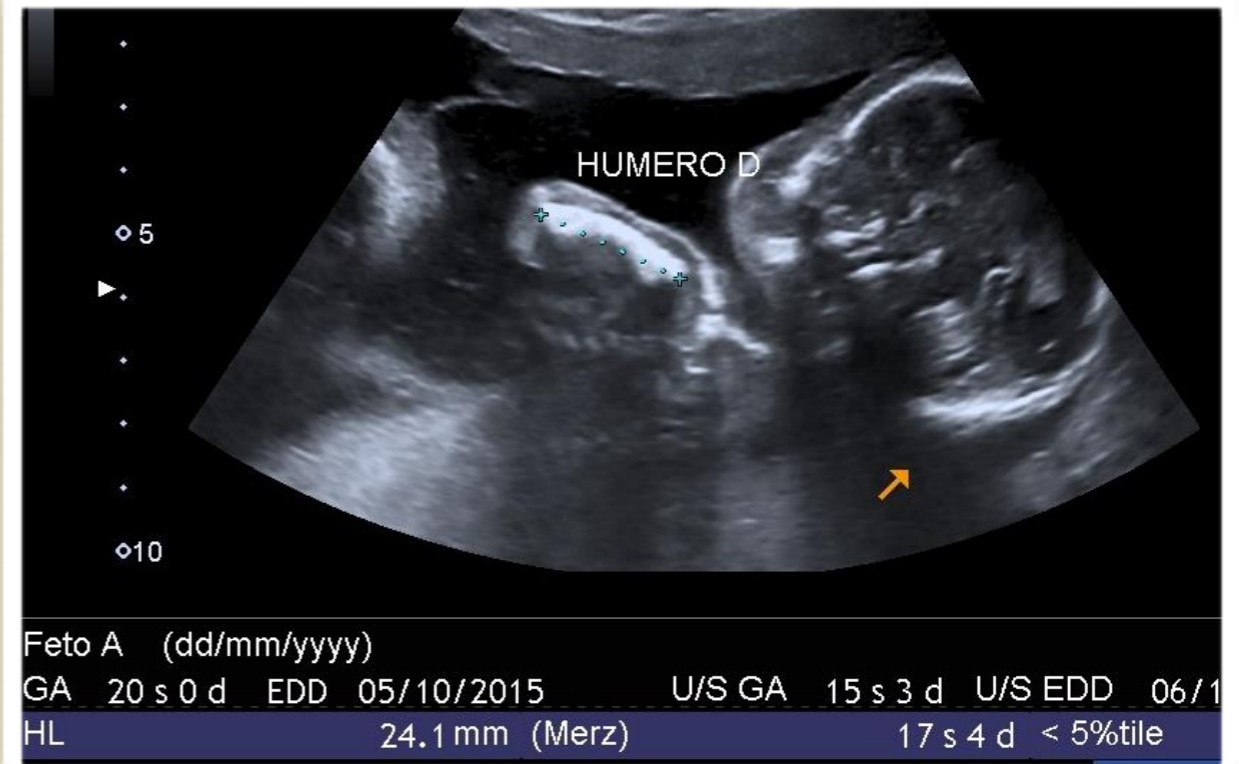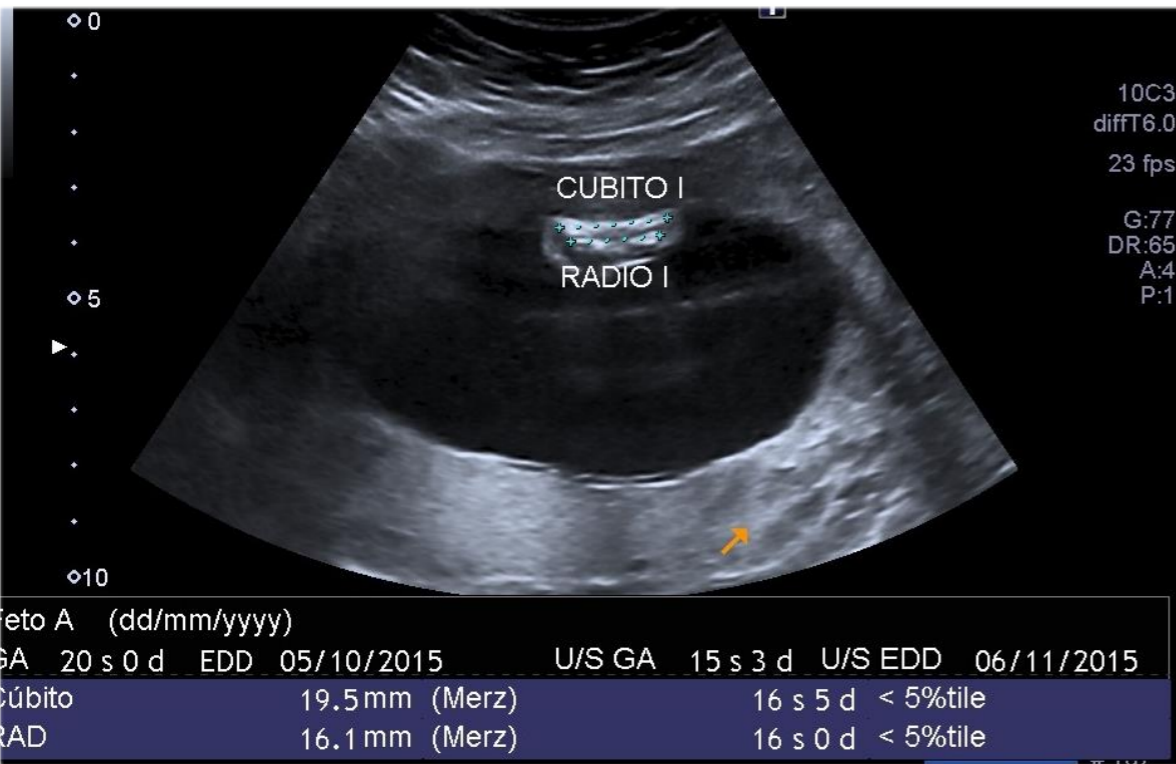
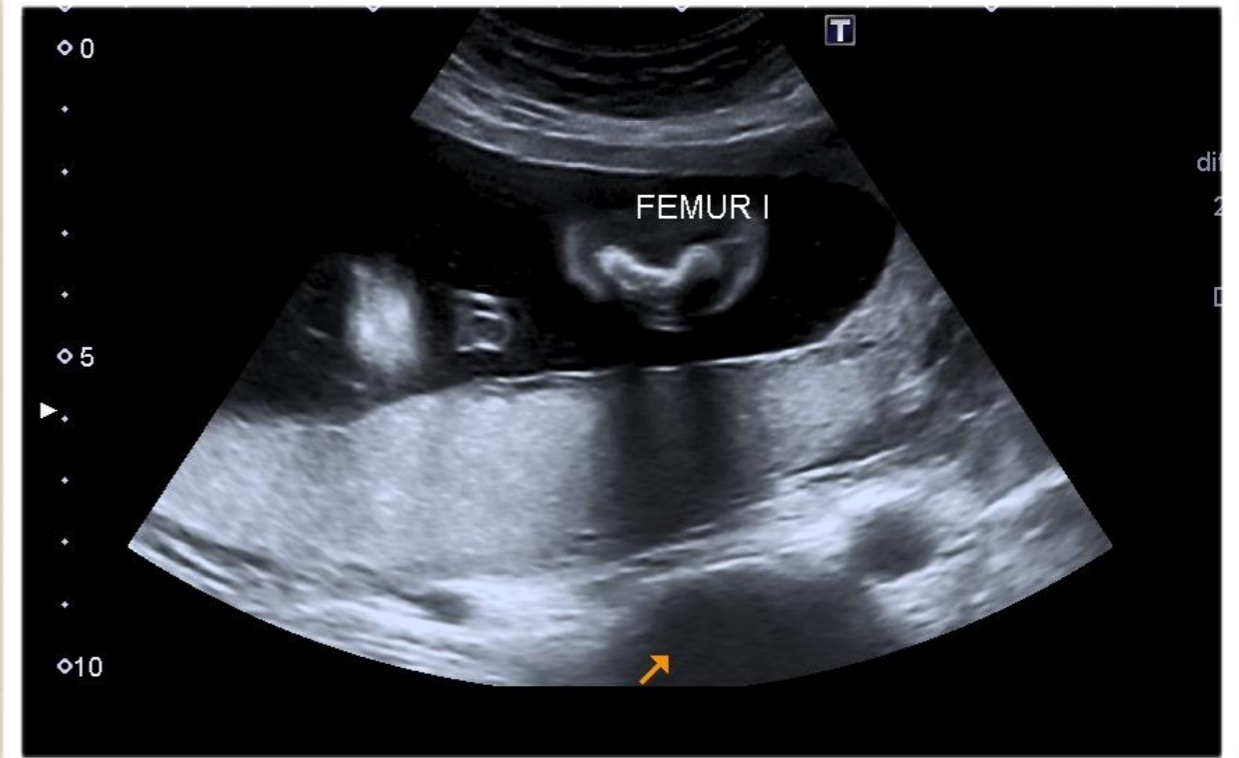
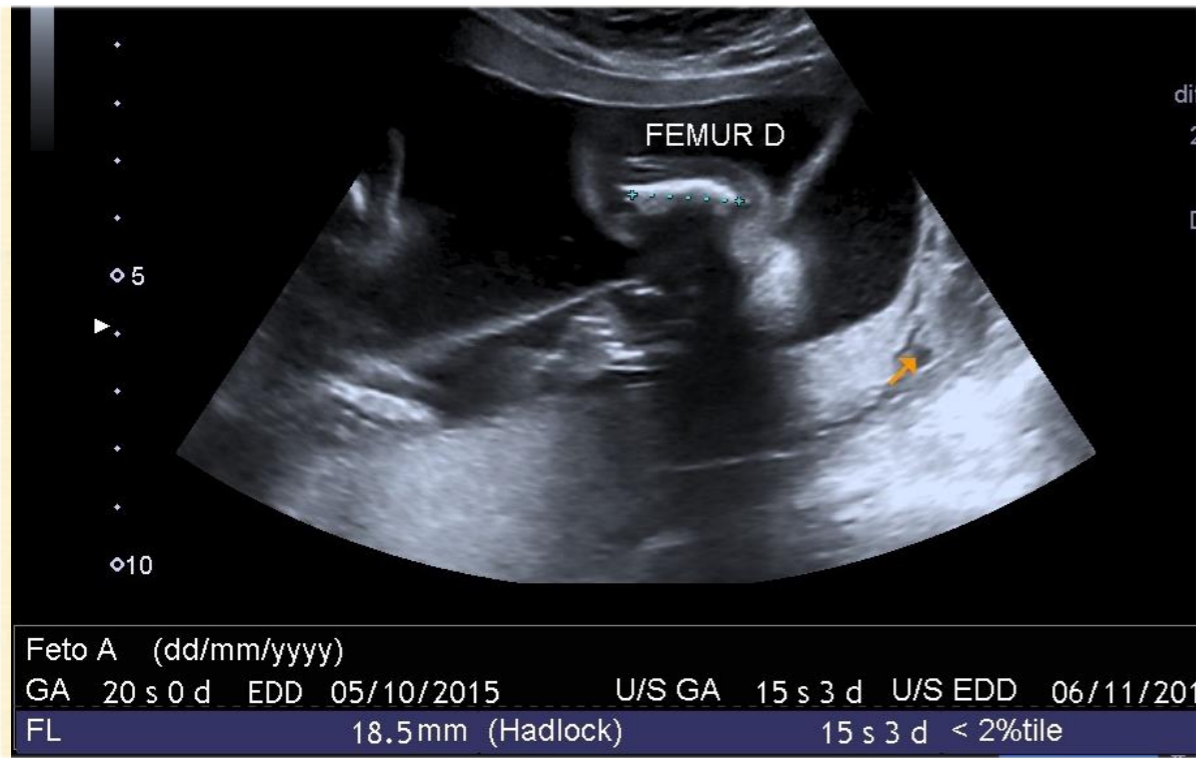
DBP: 45.2 mm    PC: 163,7 mm

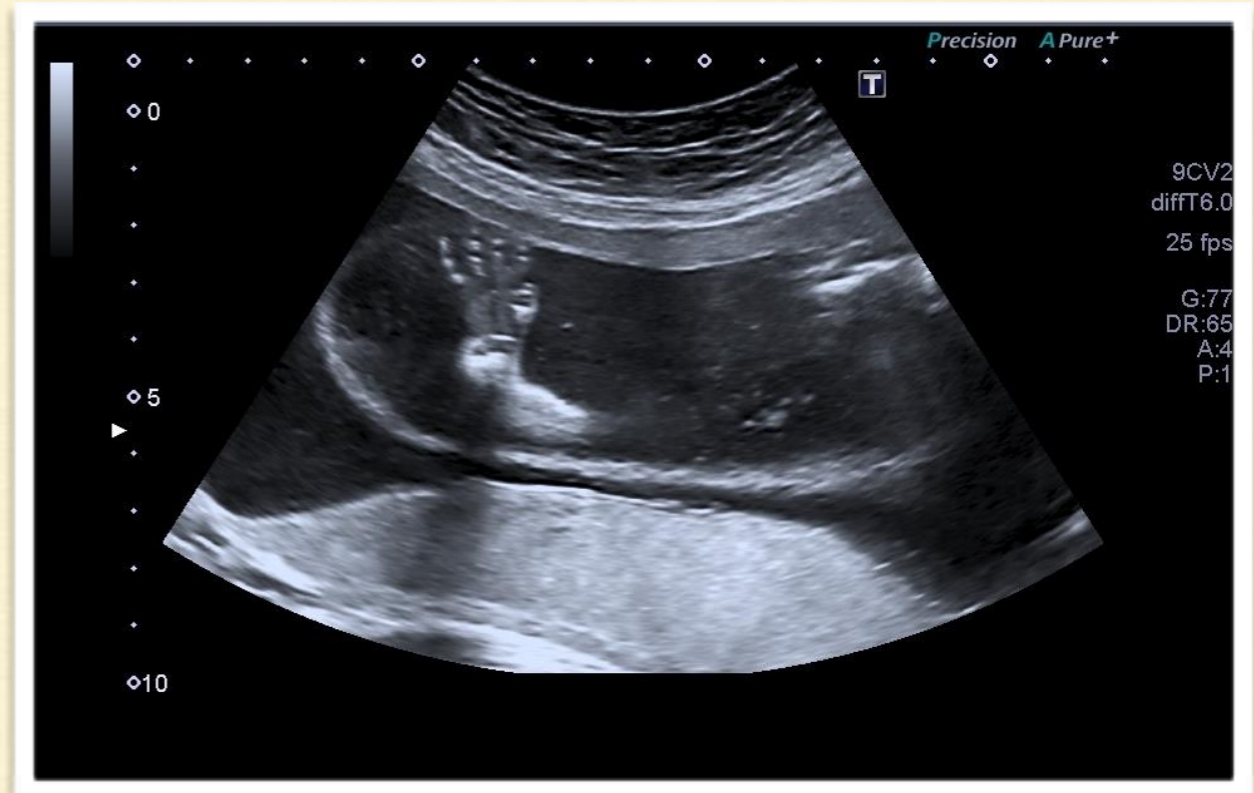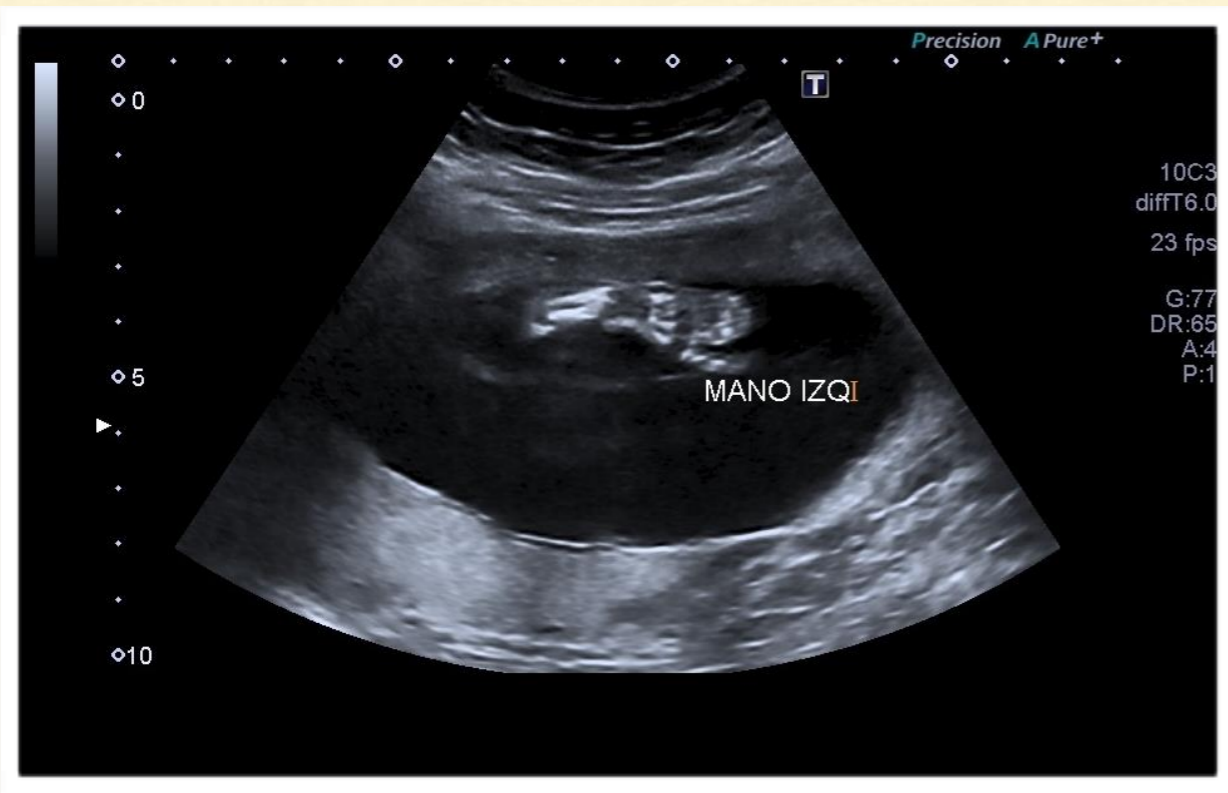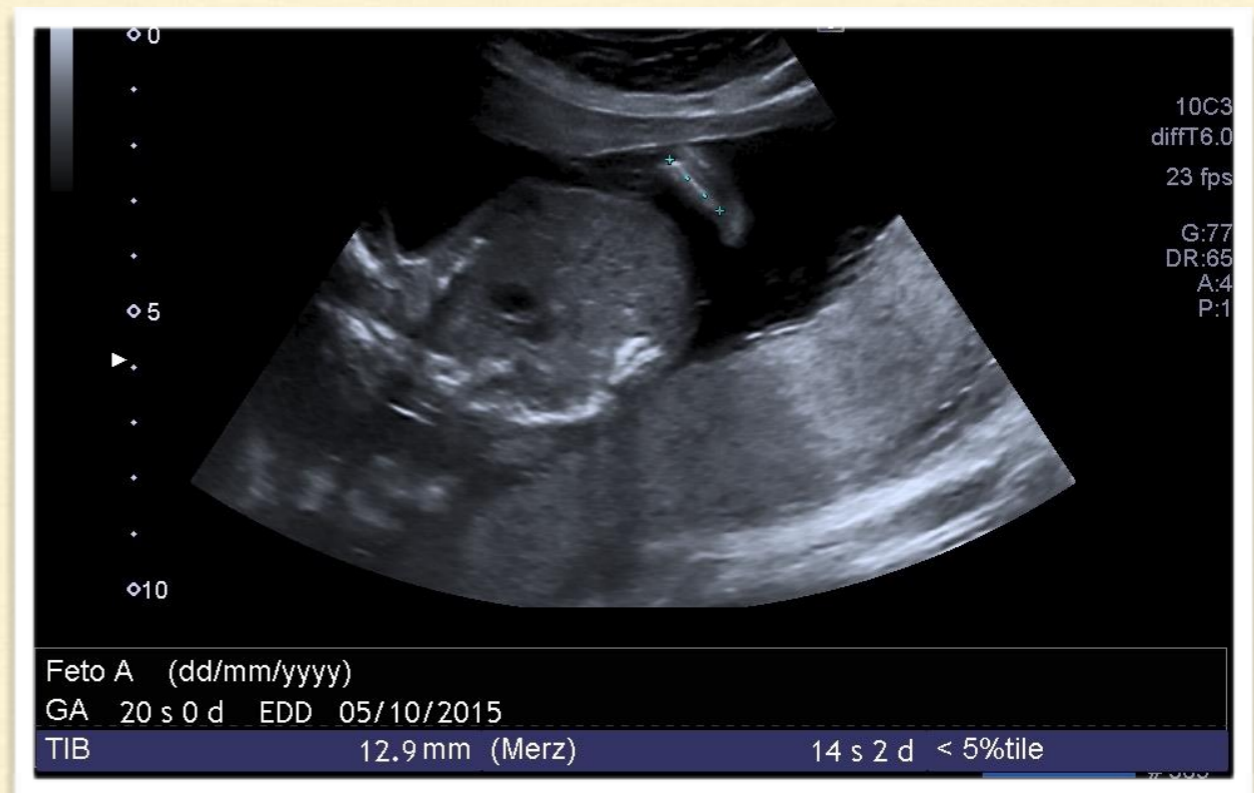
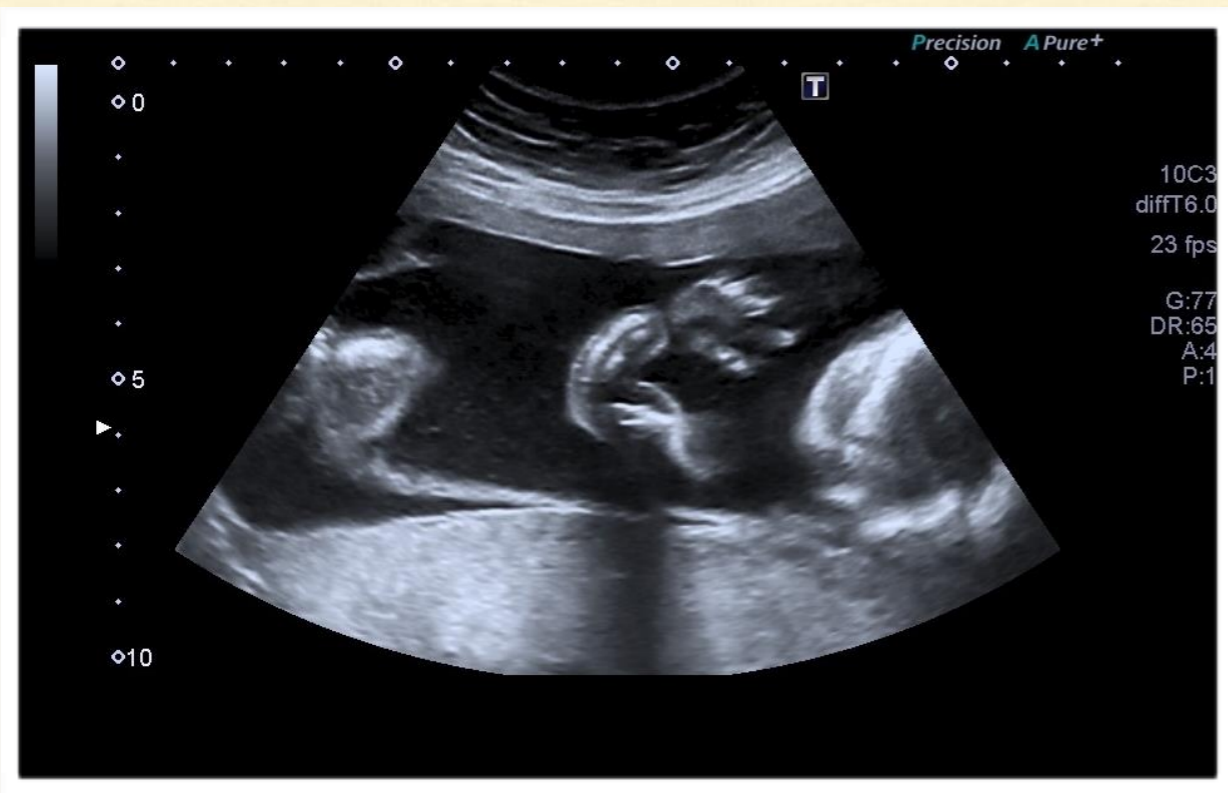AC: 135,6 mm    LF: 15,4 mm

PFE: 184g

- Cara: normal
- Crani: normal
- Tòrax: normal
- Abdomen: normal
- Aparell nefrourològic: normal
- Aparell cardiovascular: normal
- Sistema esquelètic: veure ecografies
- Genitals externs d'aparença masculina, normals.







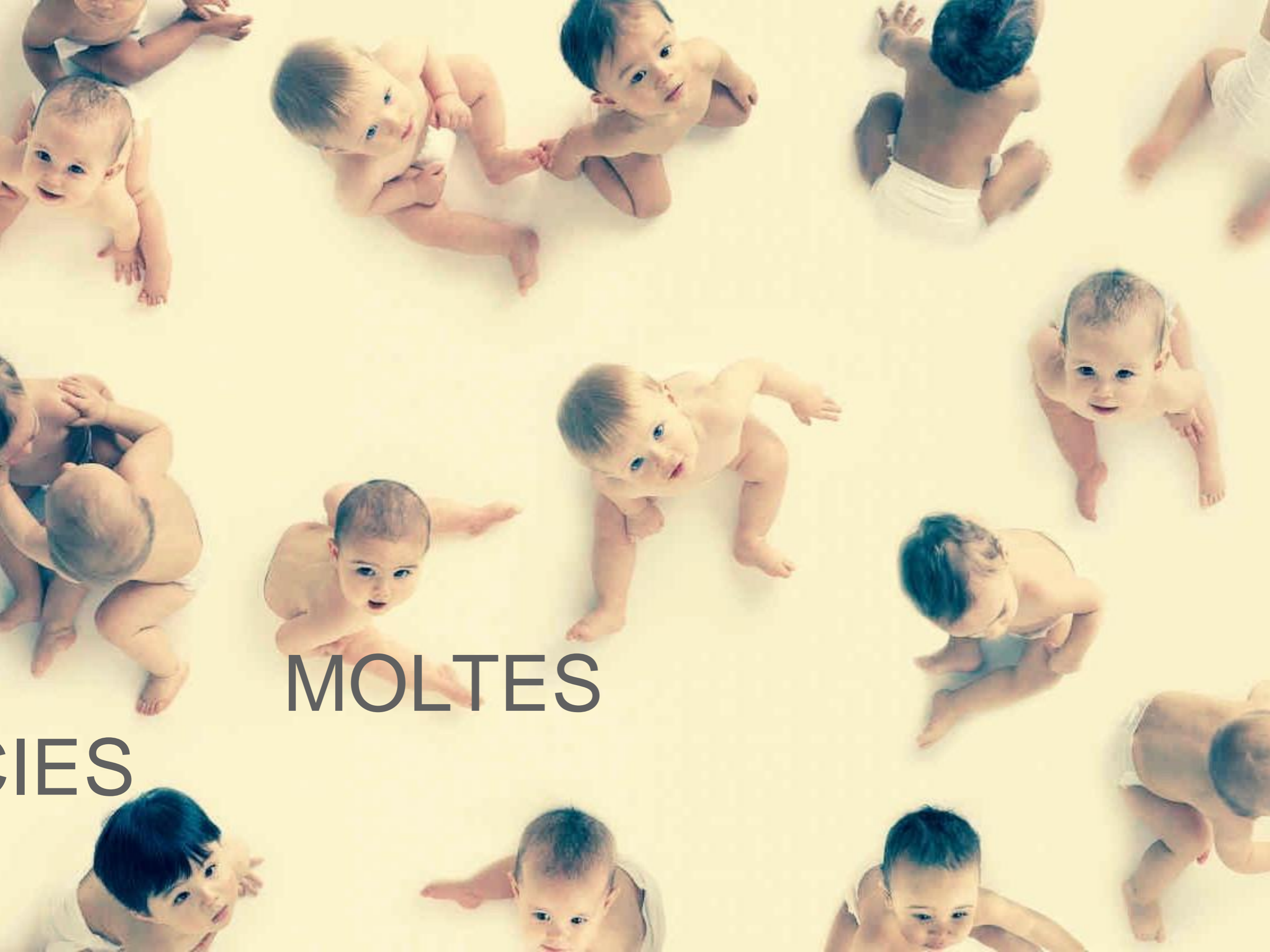---

# CONDUCTA OBSTÈTRICA

---

- 20+3 s: Hospital de referència: confirmació de troballes
  - 20+4 s: Amniocentesi QF-PCR + Ultraseqüenciació NSG
  - 24+5 s: RMN + resultats
    - Es detecta heterocigosis en la mutació c2216G>A al gen COL1A2 considerada com patogènica associada a l'Osteogènesi imperfecta al 2n fetus.
  - 35+4 s: Feticidi selectiu. Tres punçons injectant 2ml de CLK a nivel de la vena umbilical intrahepàtica. S'objectiva bradicardia mantinguda durant 10 minuts. Una hora més tard s'observa absència d'activitat cardíaca.
  - 36+3 s: Febra de 37.7°C i mal estat general. PCR 35. Es realitza cesàrea:
    - Primer nadó varó, 2200g, LA meconial espés. APGAR 7/10, pH<sub>a</sub>7.34, pH<sub>v</sub> 7.36.
    - Segon nadó varó, 1750g, LA hemàtic. APGAR 0/0
-





MOLTES

SIES