

# Limfangiomatosi abdominal fetal

XXII Jornada Catalana de Diagnòstic  
Prenatal Ecogràfic



**\* UPD Hospital Germans Trias i Pujol \***

Maria del Mar Framis / Laia Vidal

Anneta Zientalska / Maria Soledad Vicén

**\* UDP & Servei d'anatomia patològica Hospital Vall d'Hebrón \***

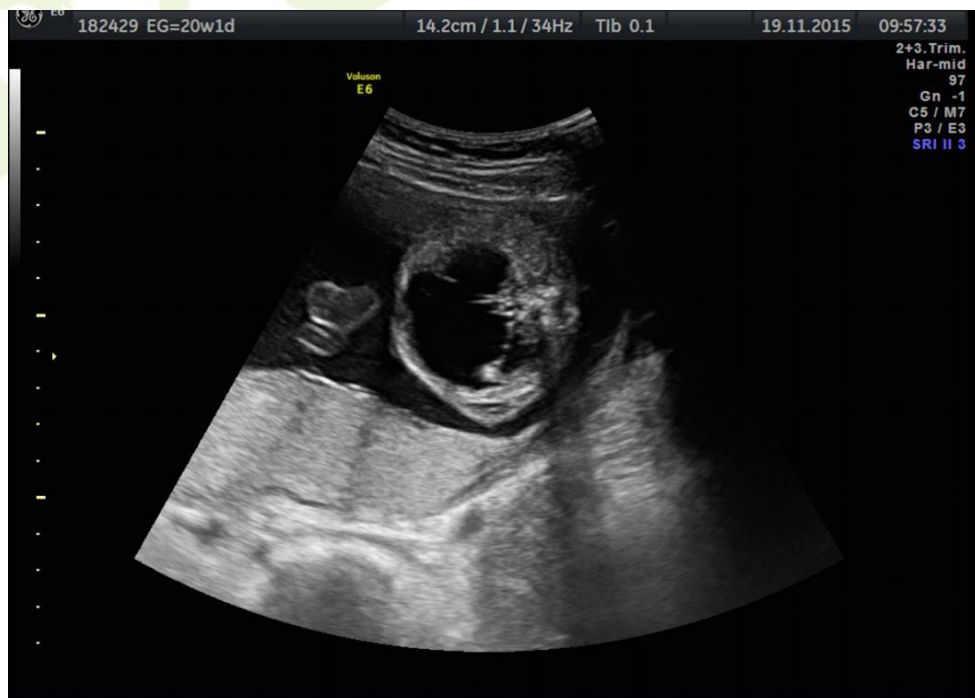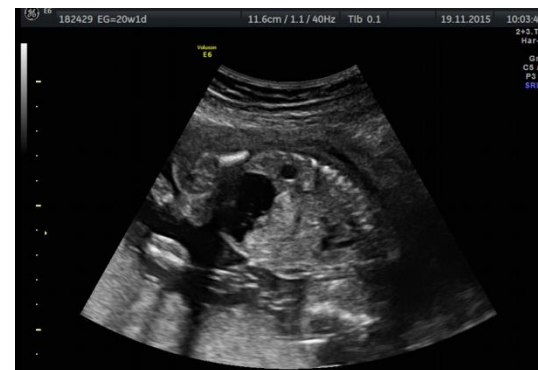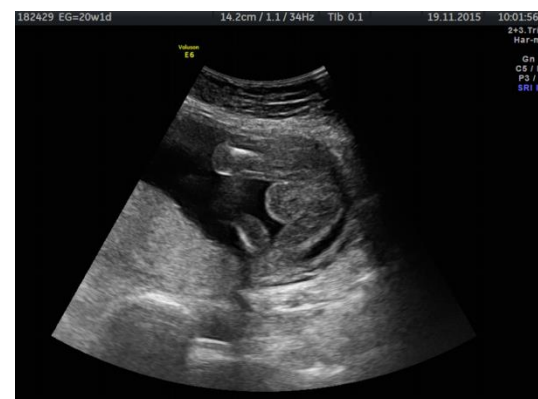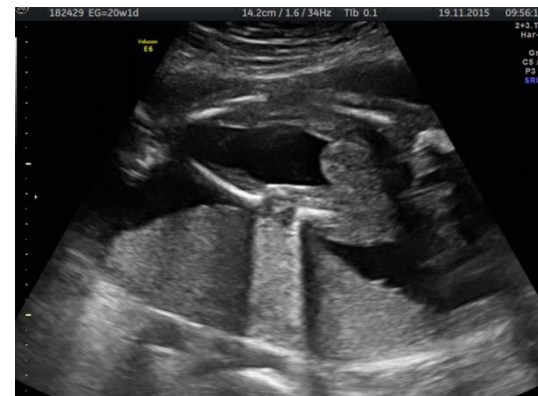Sílvia Arévalo / Marta Garrido



# NHC 182429

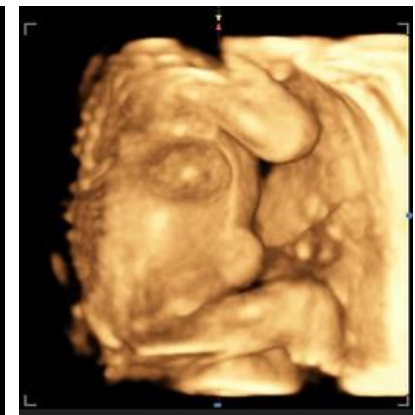
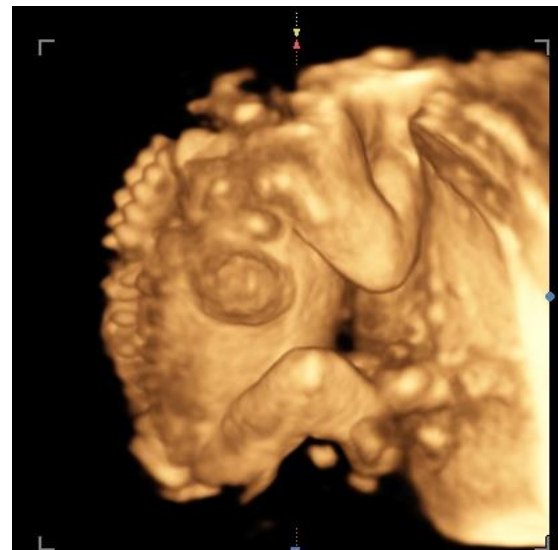
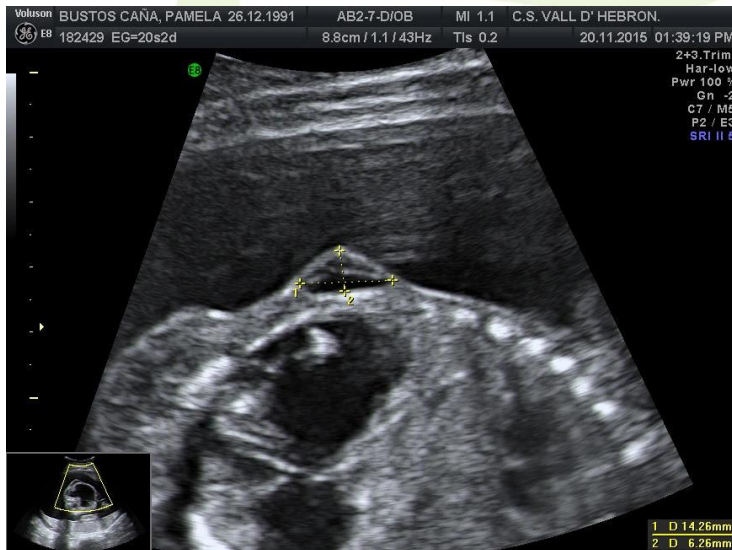
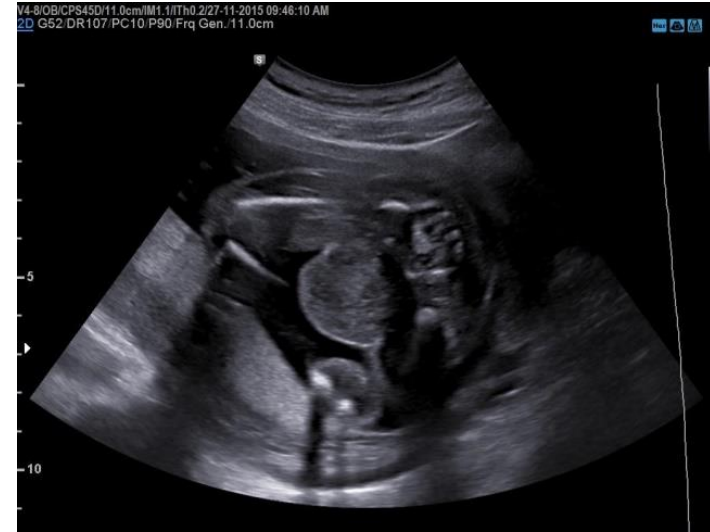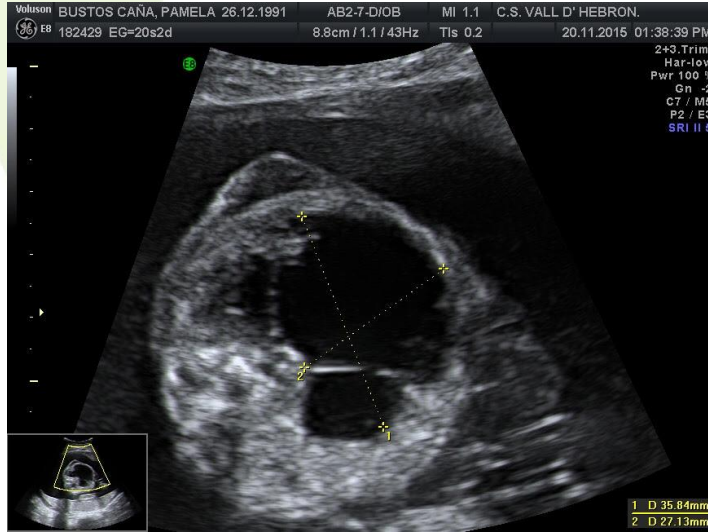Pacient de 23 a, gestant de 18s derivada a UDP per sospita de malformació intestinal en ecografia per visita a UCIEs.

- Cribatge de cromosomopaties 1r T: Baix risc
- ECO 1r T normal (TN 1,5)



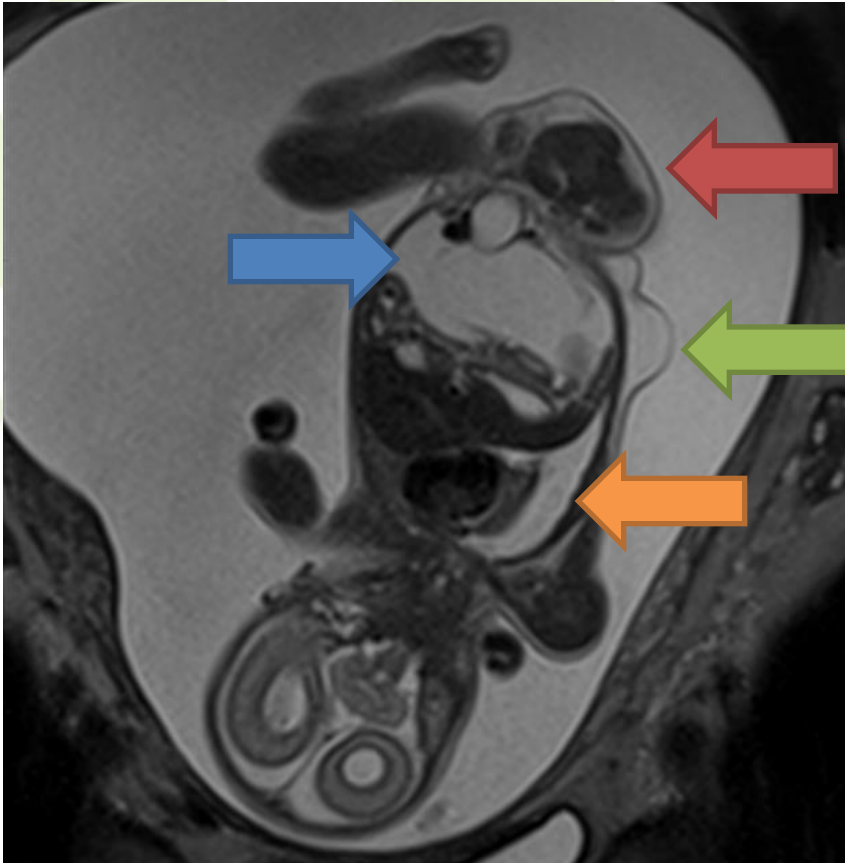


# NHC 182429



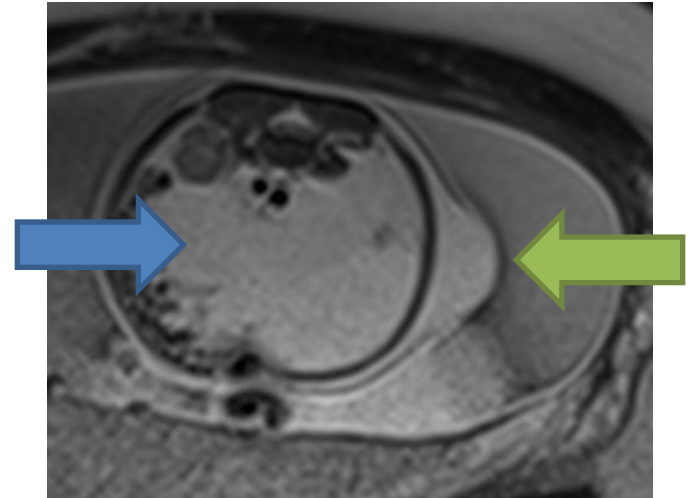


**NHC 182429**



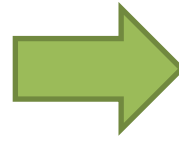
Estudi líquid amniòtic:

- Negatiu per infeccions
- QF-PCR XY
- Array normal
- Mutació heterozigota FQ

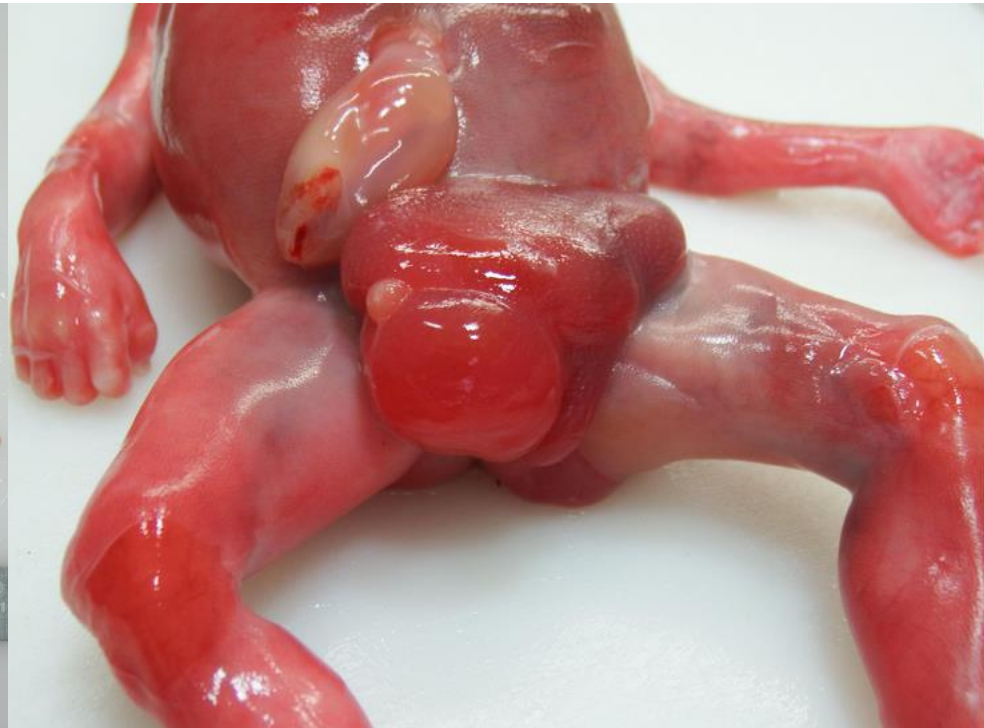
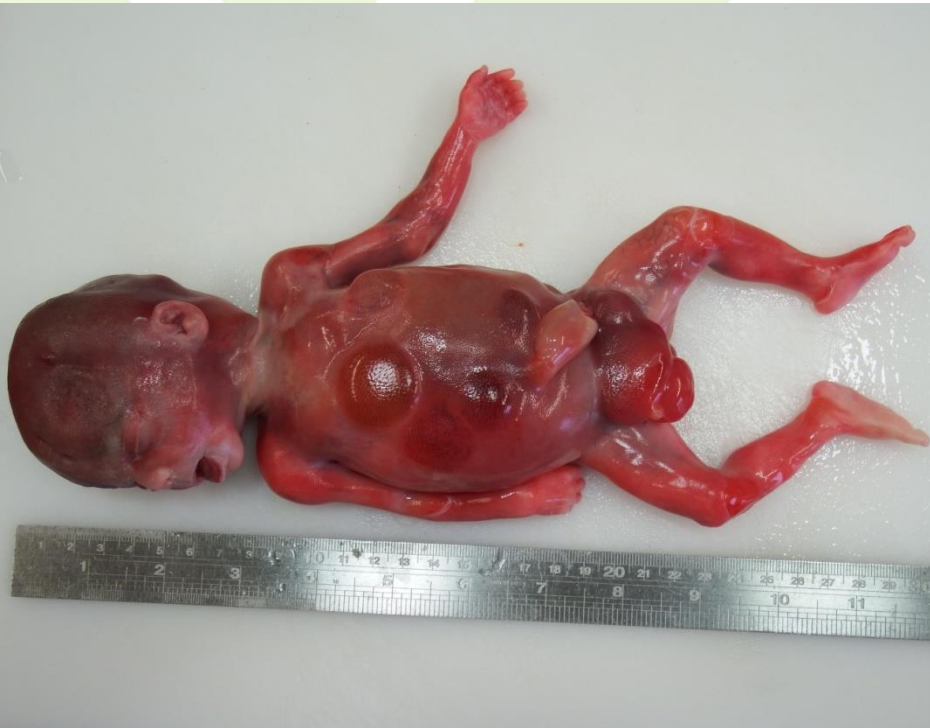


NHC 182429




ILE



# LIMFANGIOMA I DIAGNÒSTIC PRENATAL

- Malformació en la gènesi dels vasos limfàtics (6-9s d'EG)
  - 75% cap i coll
  - 20% axilar
  - 2 % abdominal i retroperitoneal
  - 1% extremitats / mediastí
- +/- Higroma quístic
- Tumoracions quístiques amb fins tabics al seu interior, sense presència de senyal Doppler, de mida molt variable.
- **LIMFANGIOMES ABDOMINALS** (+ F mesenteri d'intestí prim)
  - Retroperitoneals → tumoracions quístiques petites que comuniquen a la pell de l'esquena o glútia, formant quists en l'espessor subcutània.
- Mal pronòstic fetal: Segons localització, extensió i compromís i destrucció d'estructures adjacents.





*Gràcies per la vostra atenció*



**Germans Trias i Pujol**  
Hospital  
Institut Català de la Salut