

**XY DSD**

Manuela Moya Del Corral  
Hospital Universitari Mútua de  
Terrassa

# CAS CLÍNIC

35 anys. Gestant de 21.1 setmanes (baix risc)

Ecografia de 1T: dins de la normalitat

Screening combinat de 1T: baix risc

Motiu de consulta: ecografia morfològica del 2T

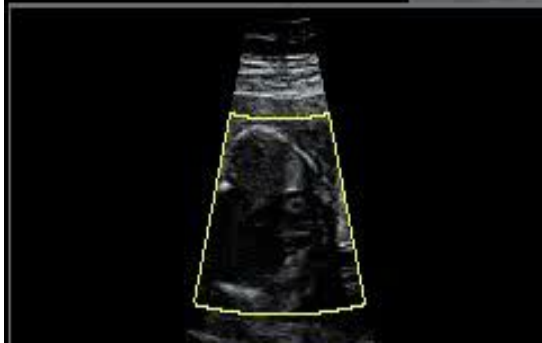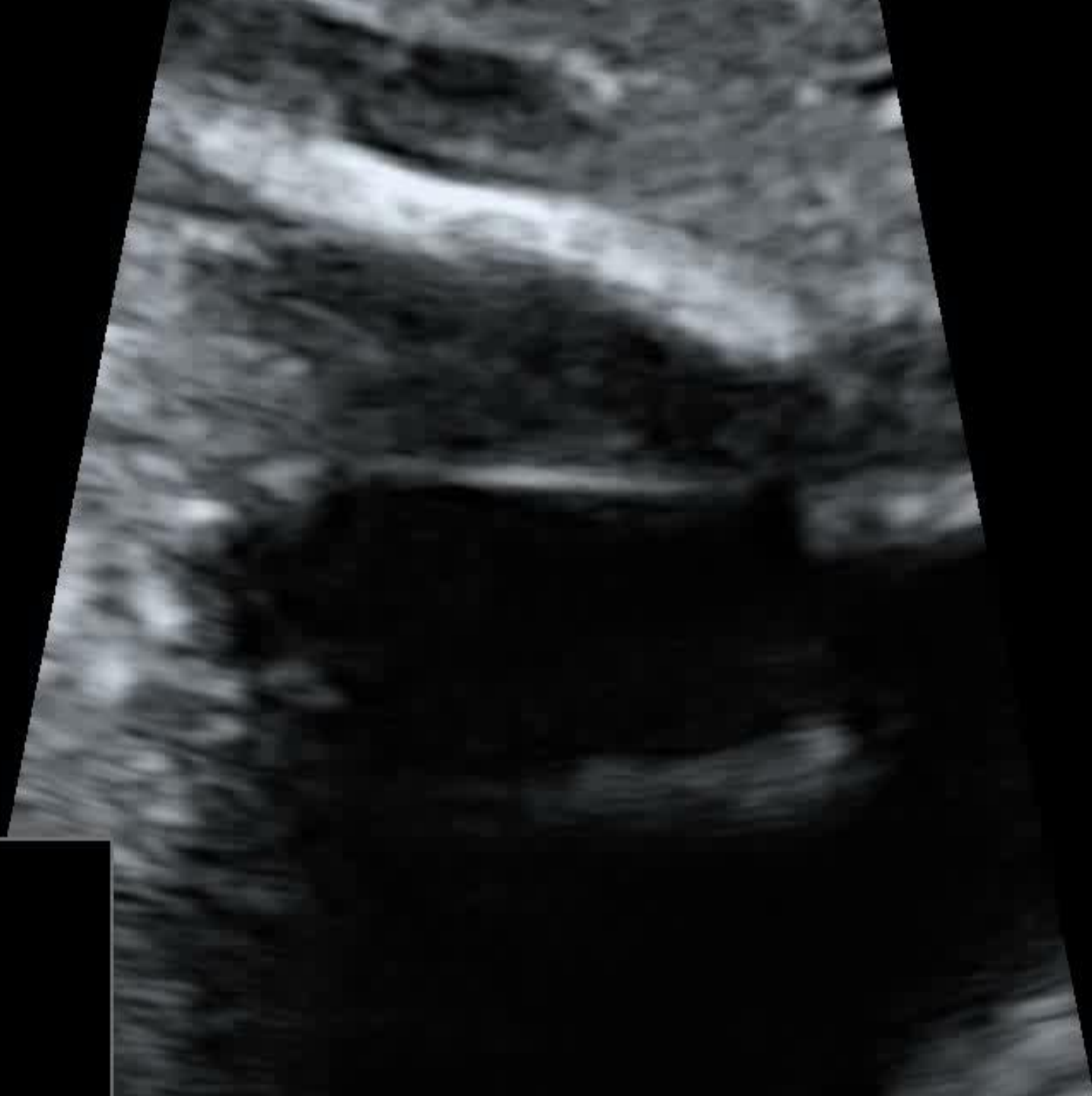Sense antecedents mèdics d'interès

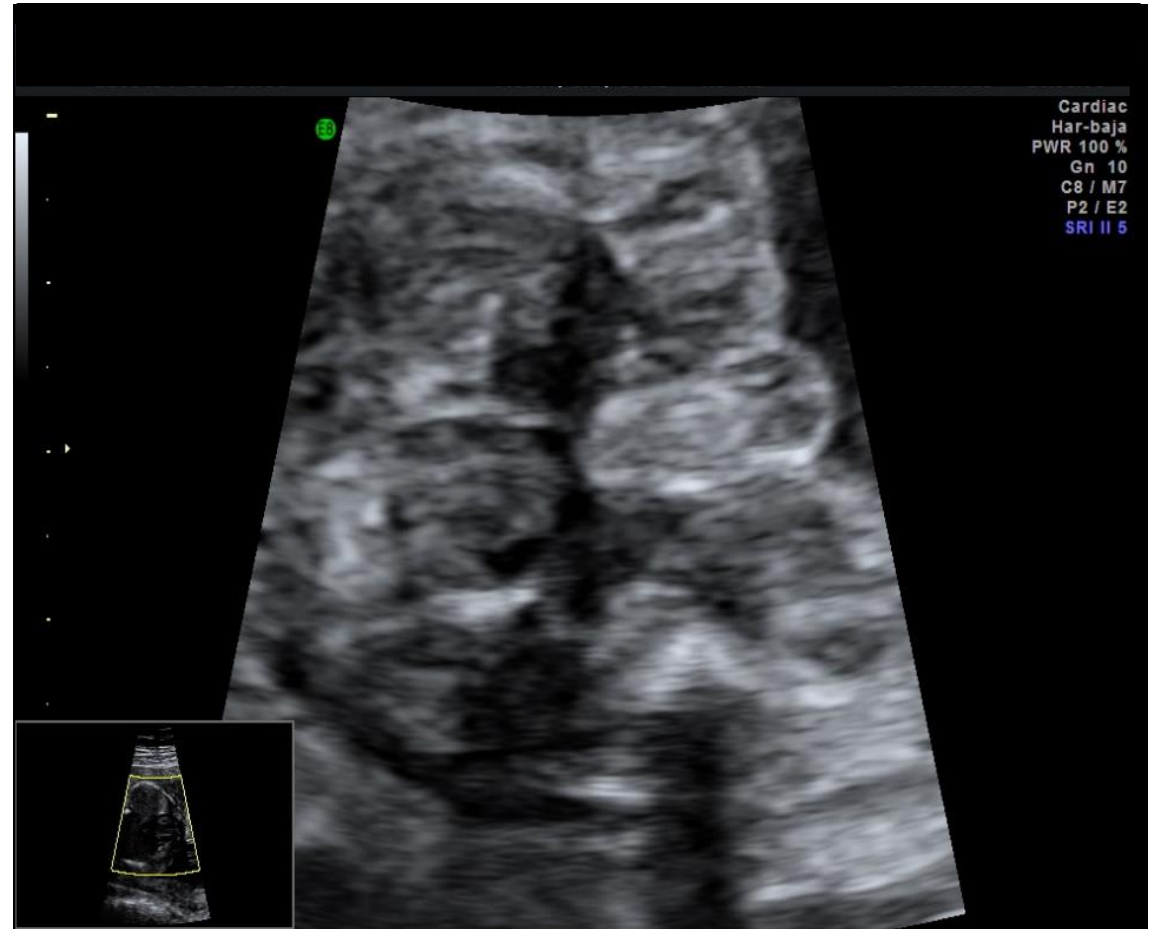
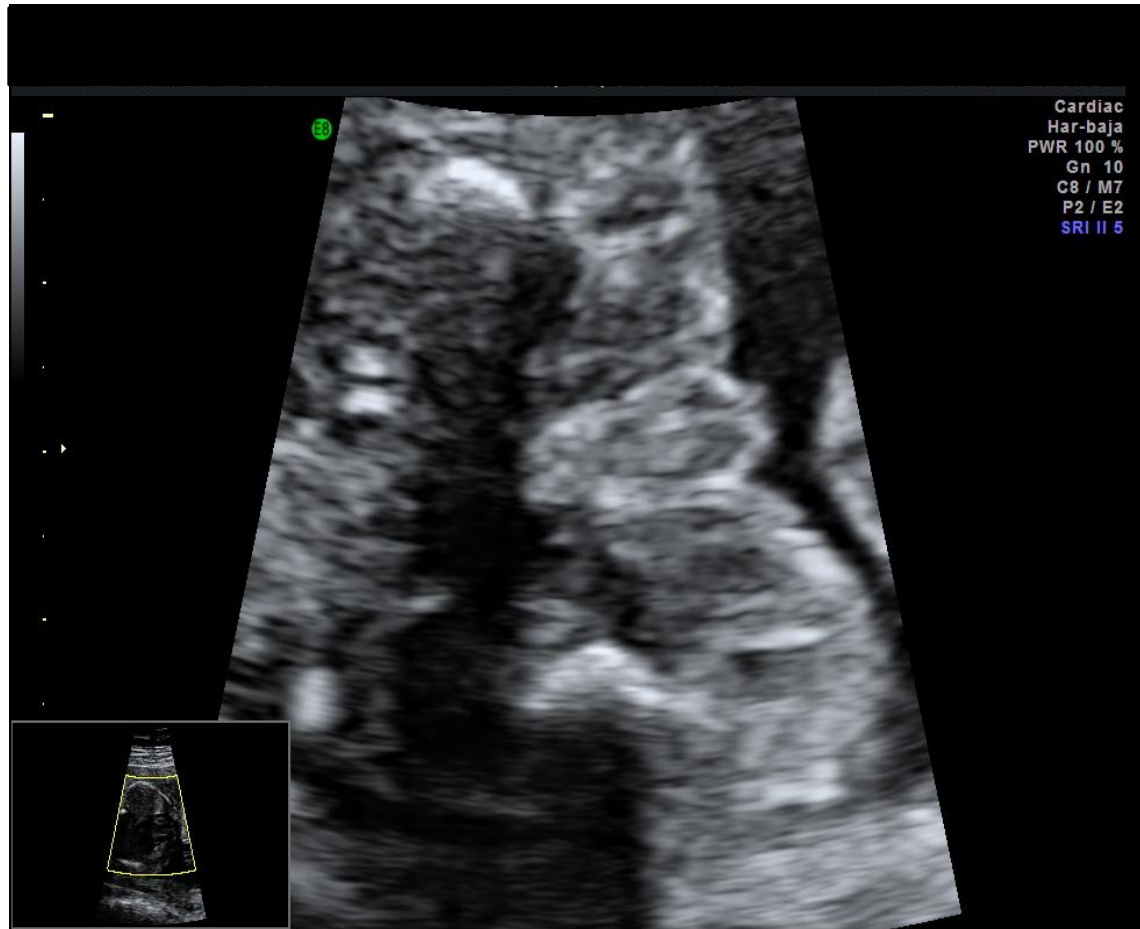
TEPAL 0010 (legrat uterí per avortament espontani). FIV.

Sense antecedents familiars d'interès

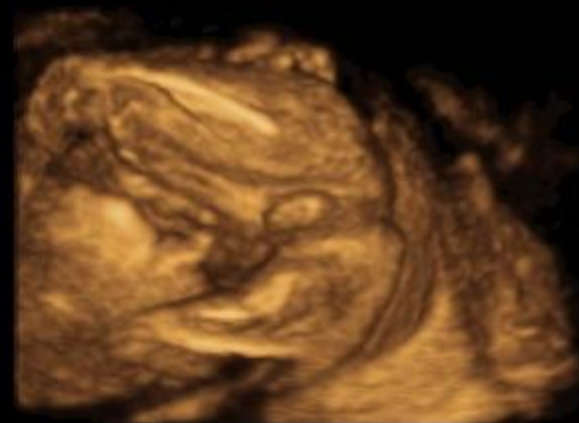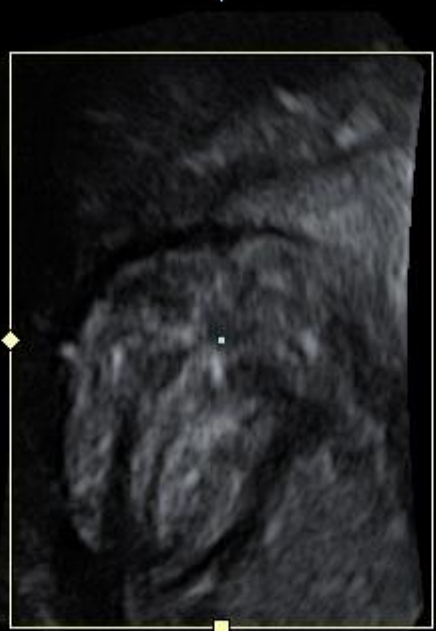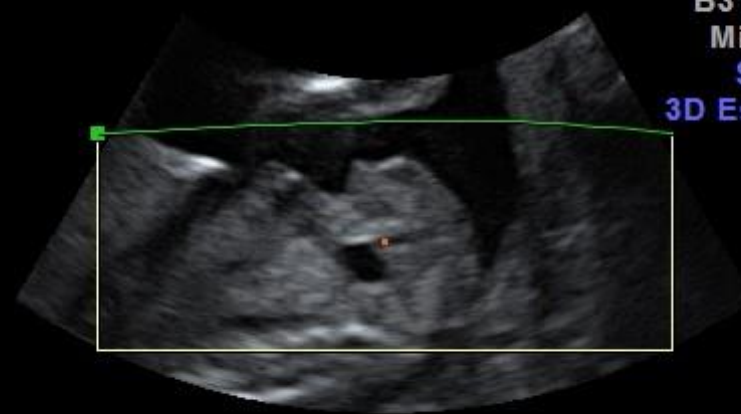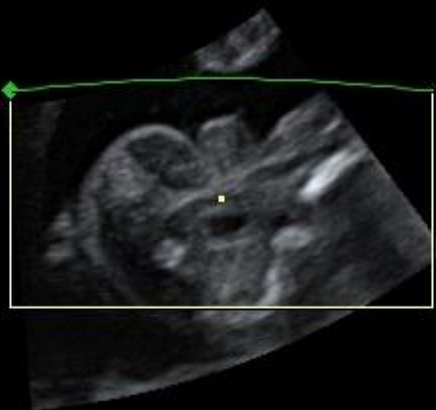Parella sense antecedents mèdics ni familiars d'interès

C8 / M7  
P2 / E2  
SRI II 5



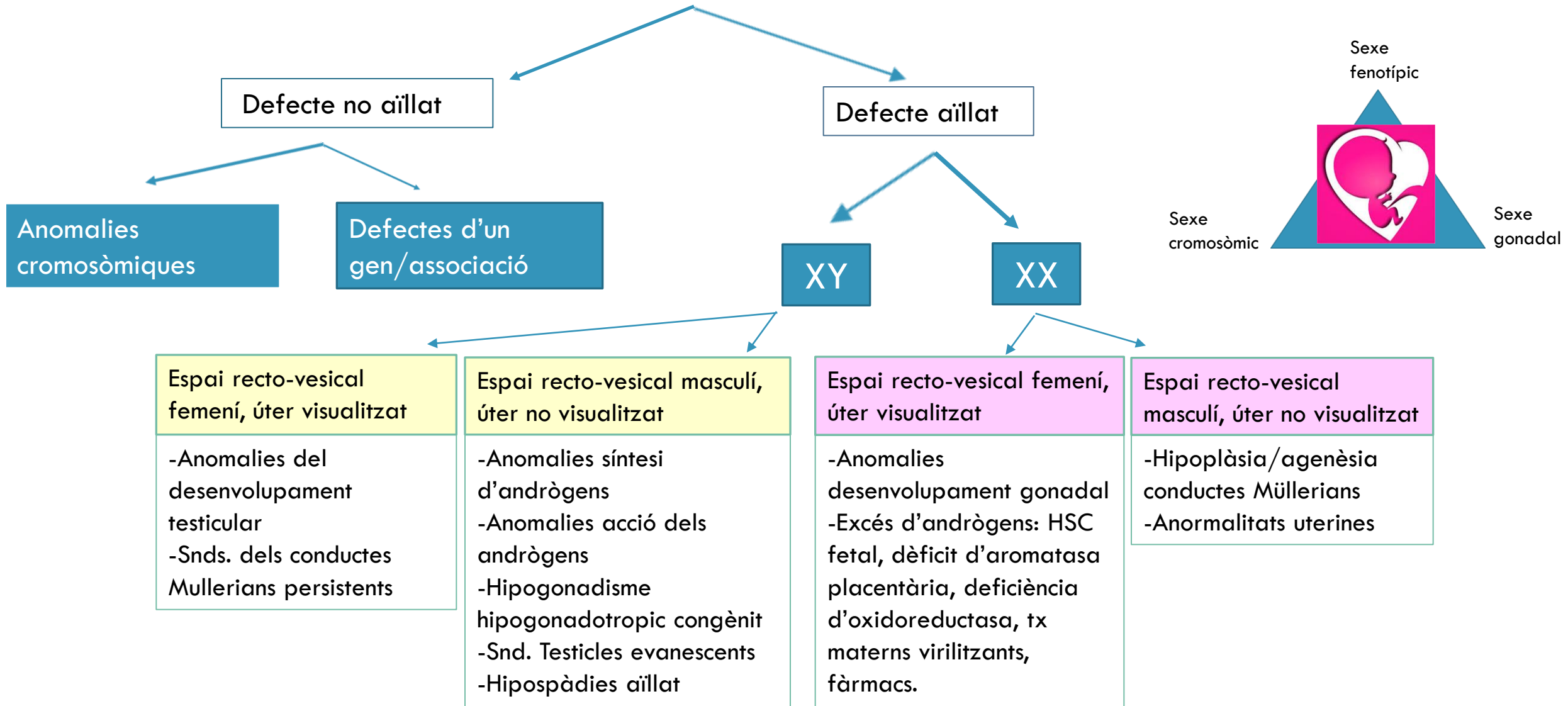


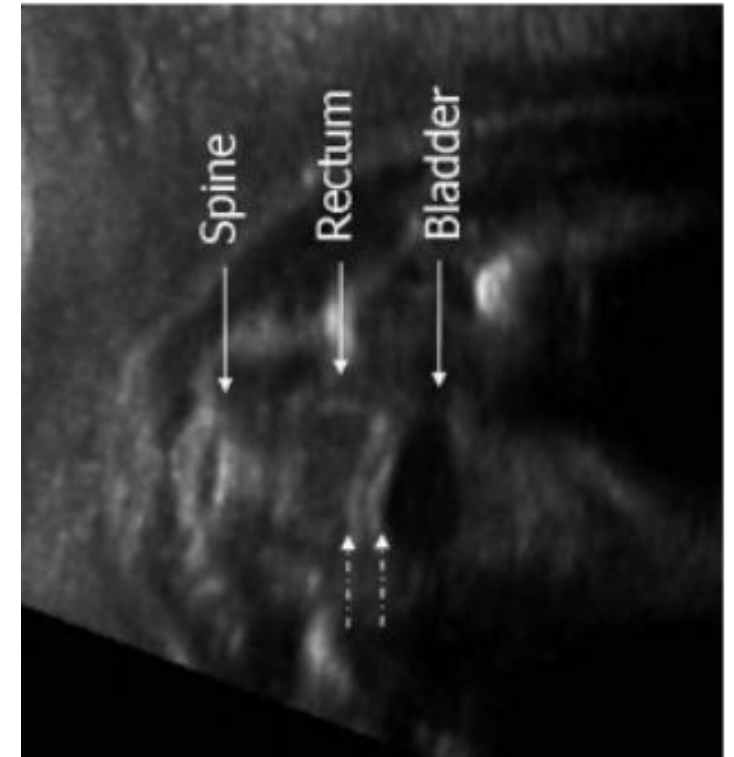
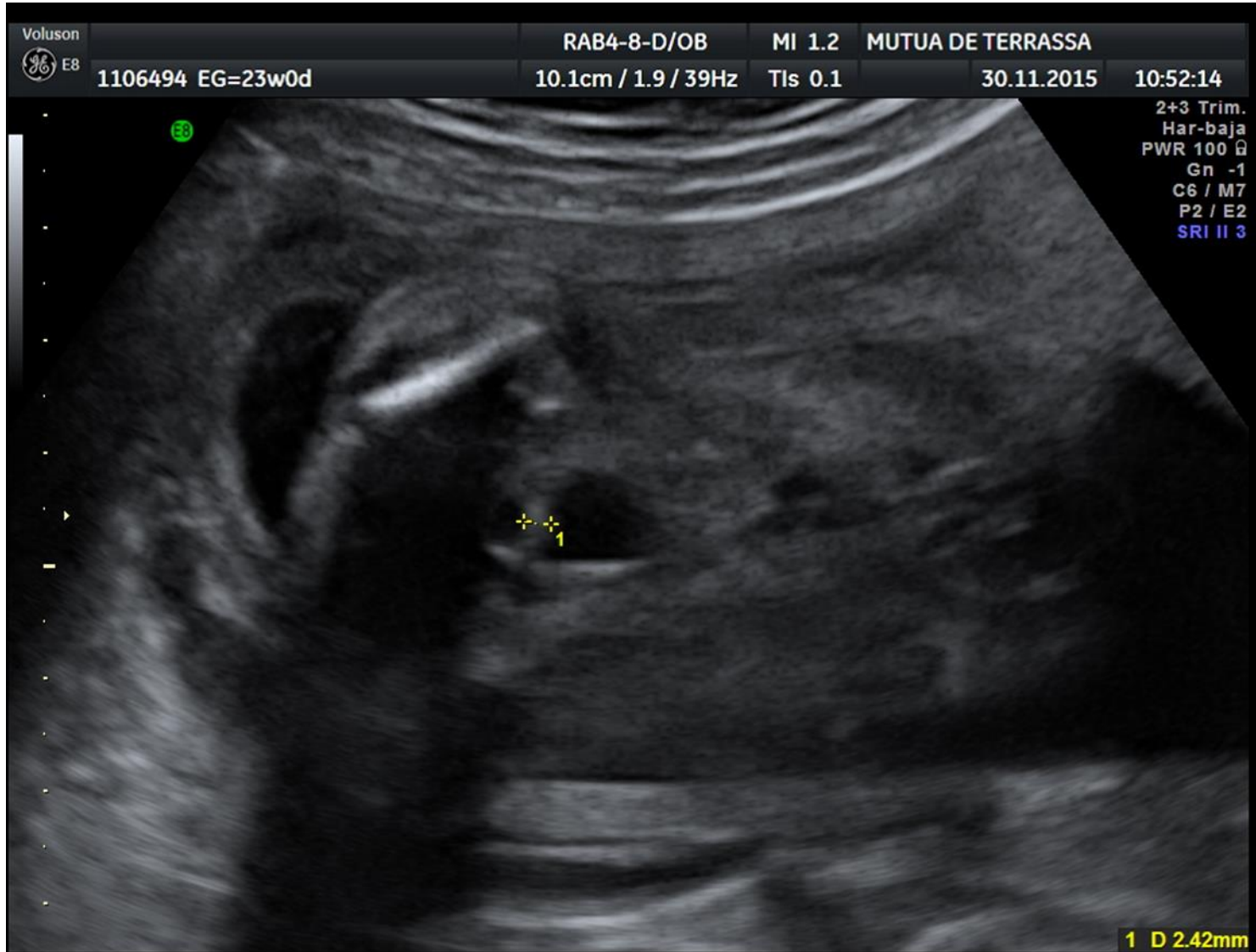Surfac  
Th32/Calidad alta  
B31°/V65  
Mix40/6  
SRI II  
3D Estático



A	B
C | 3D

# Anomalies del desenvolupament sexual (genitals ambigus)

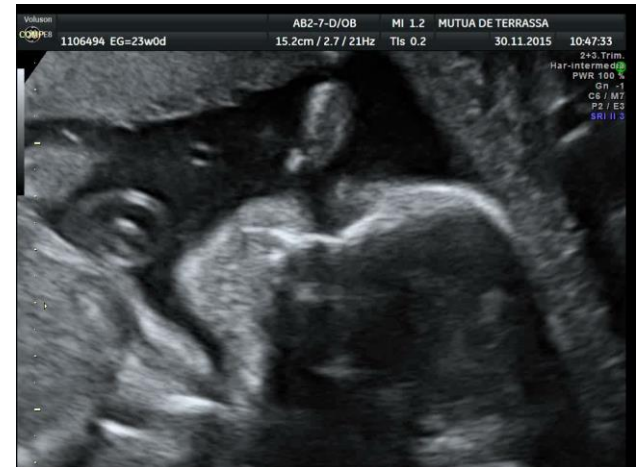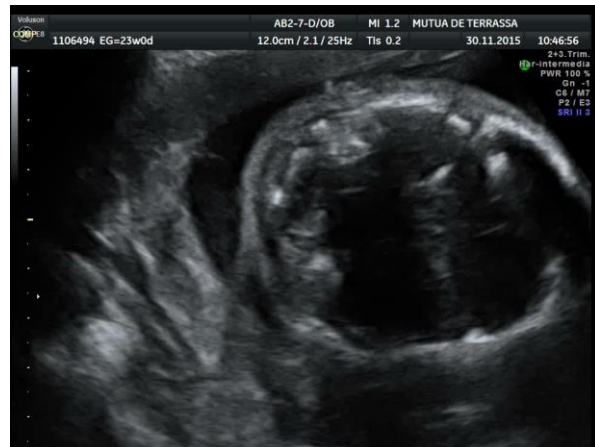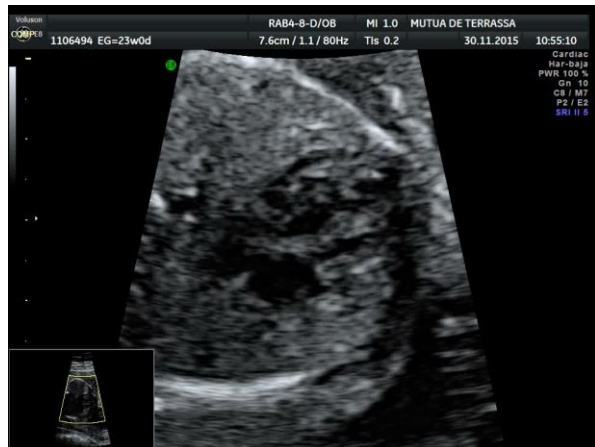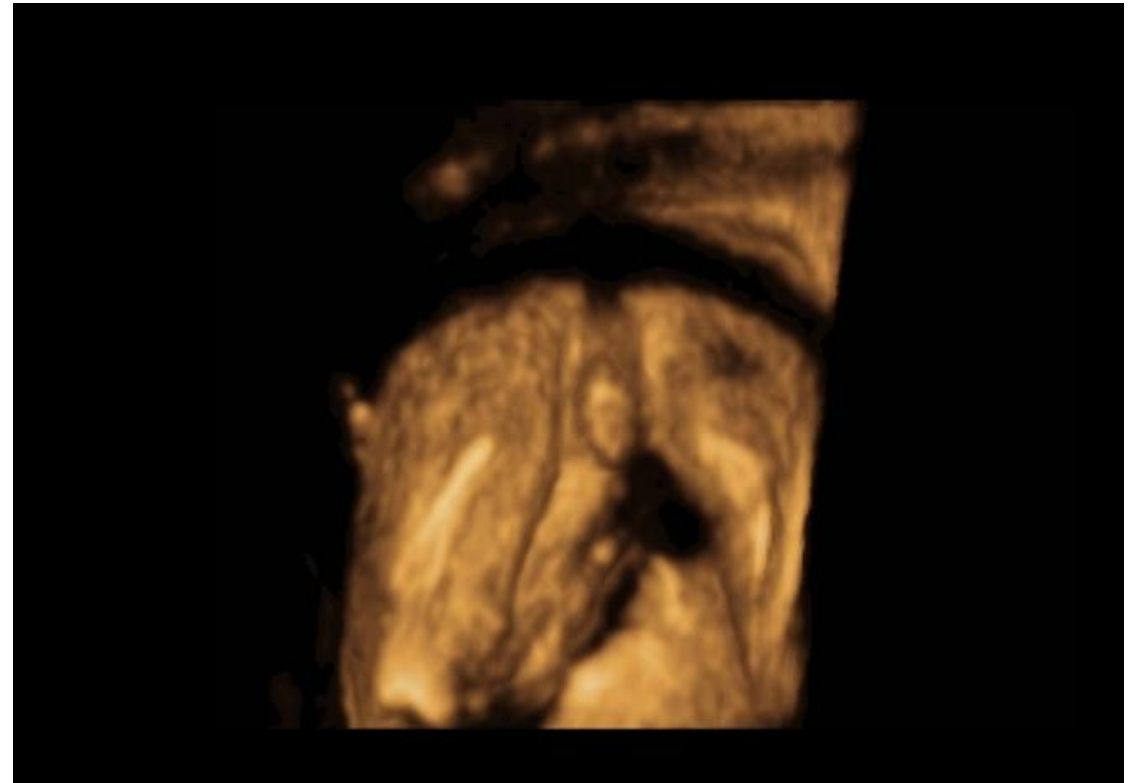
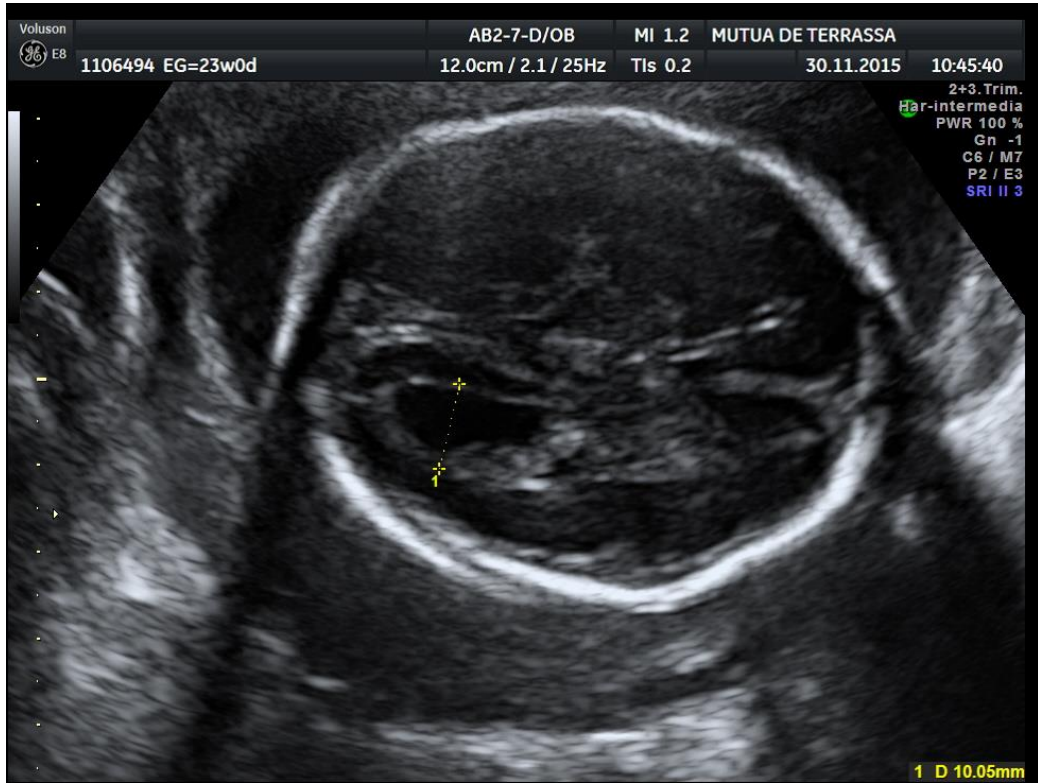




## Espai recto-vesical fetal

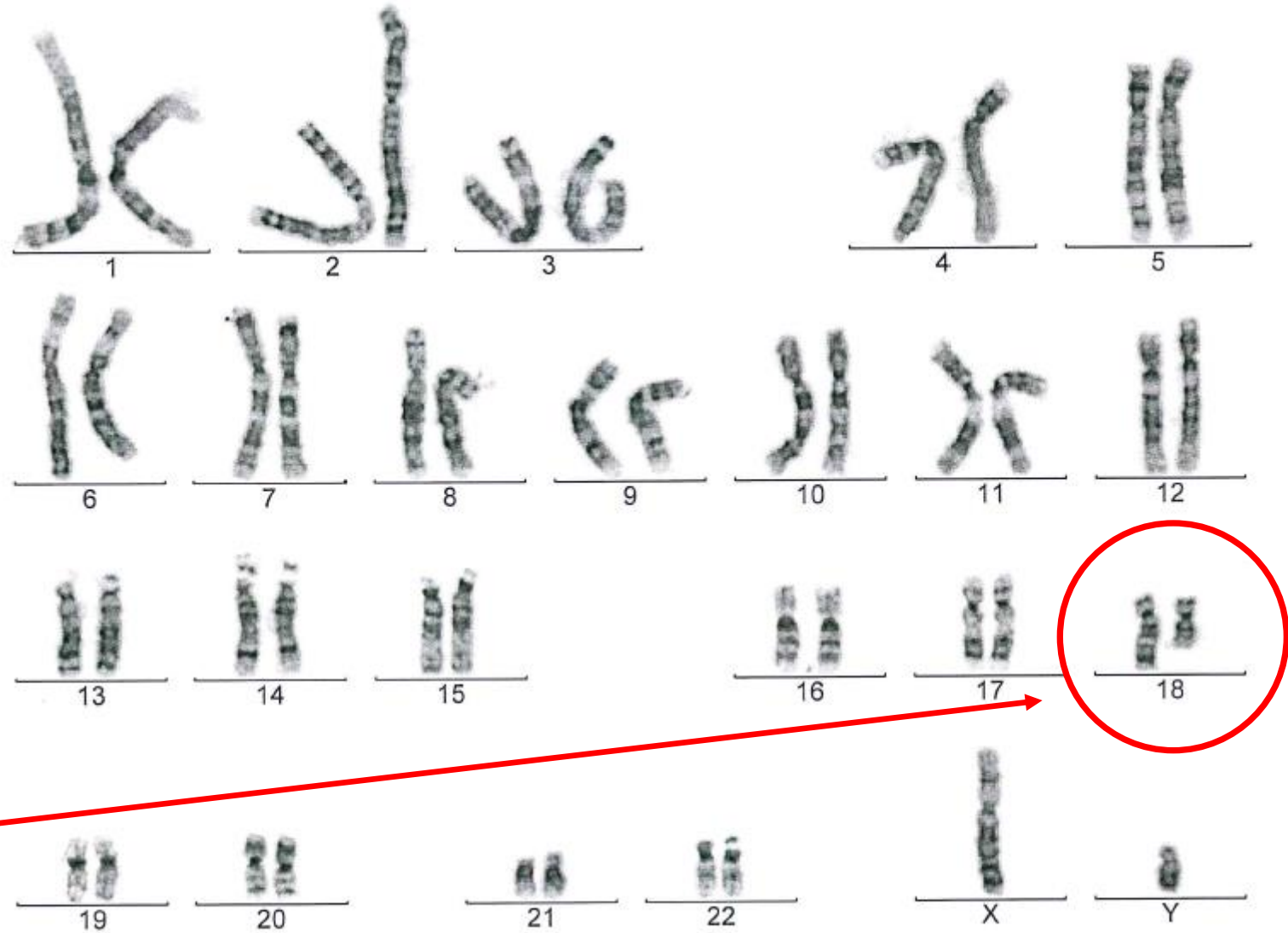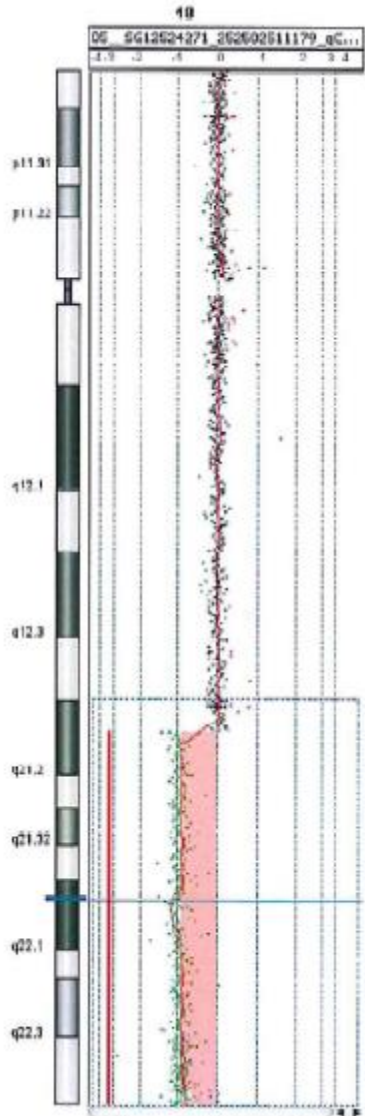
*Punt de tall al 2on T:* 3.3mm (100%  
 H per sota, 94% D per sobre)

*Punt de tall al 3on T:* 4,7mm (96%  
 H per sota, 100% D per sobre)

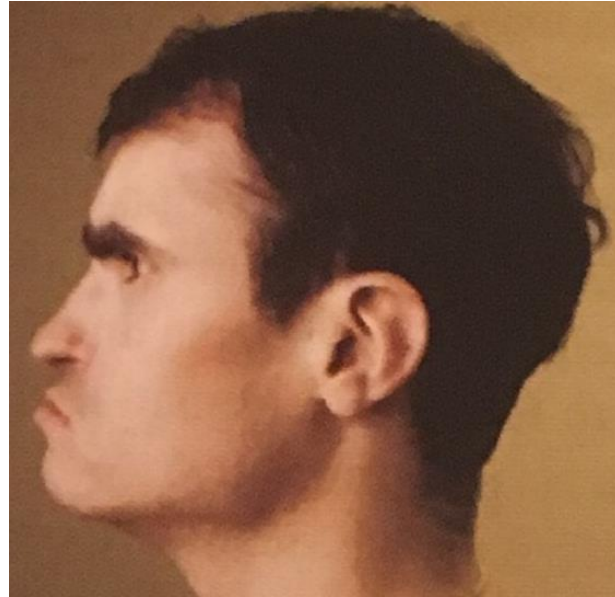
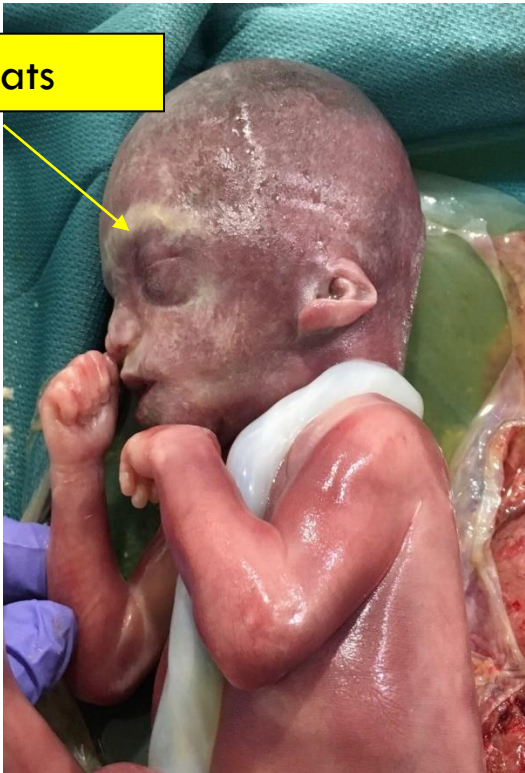



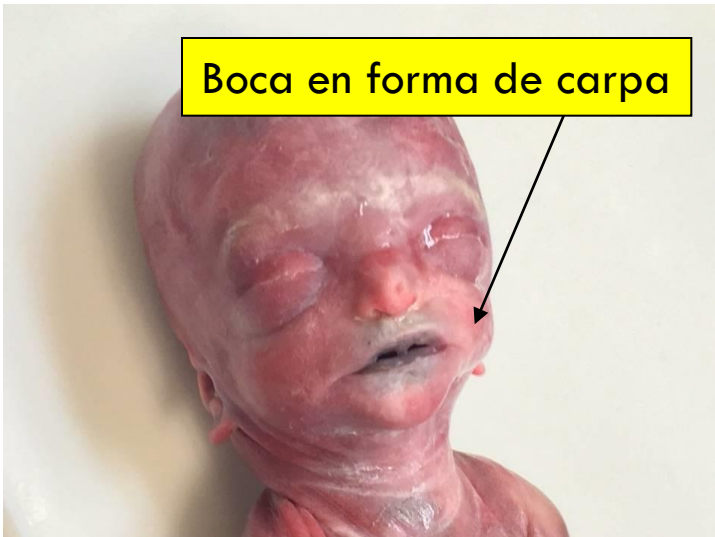# Deleció terminal de ~27,41 Mb



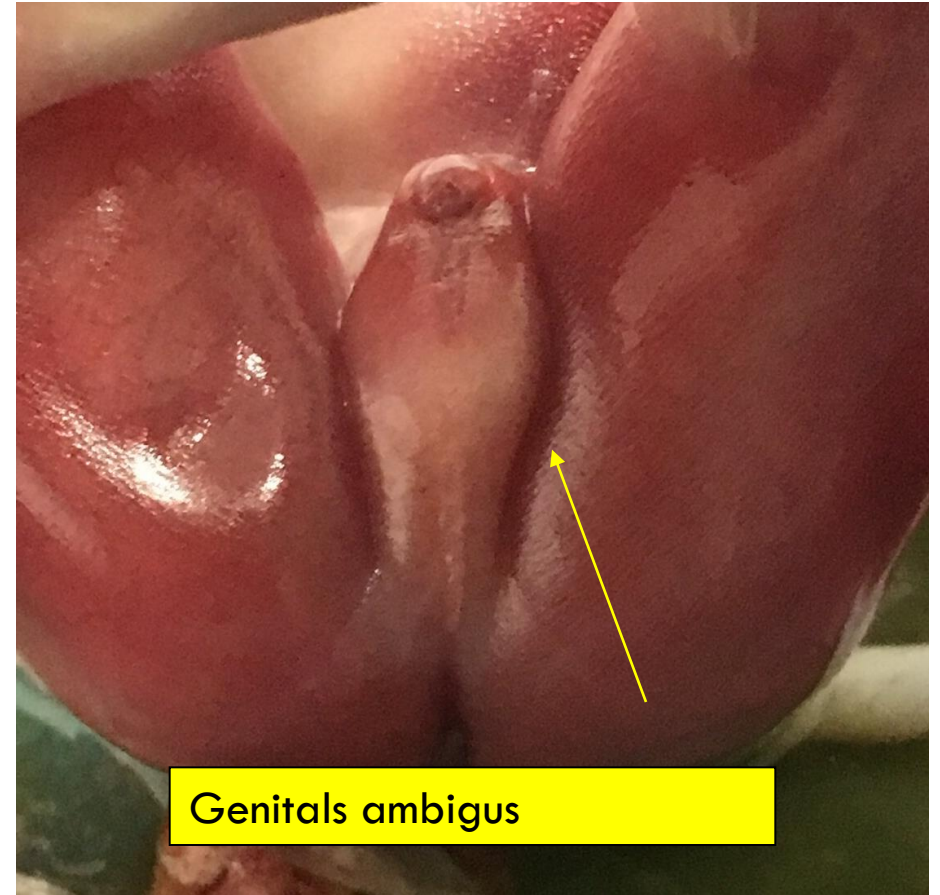
Ulls enfonsats



Boca en forma de carpa



1er MTC curt amb polze proximal



Genitals ambigus

Gràcies

