

XXIV Jornada Catalana de Diagnòstic Prenatal Ecogràfic



18 de març de 2016

Auditori Pau Casals – El Vendrell



ANALGÈSIA I EMBARÀS, A PROPÒSIT D'UN CAS

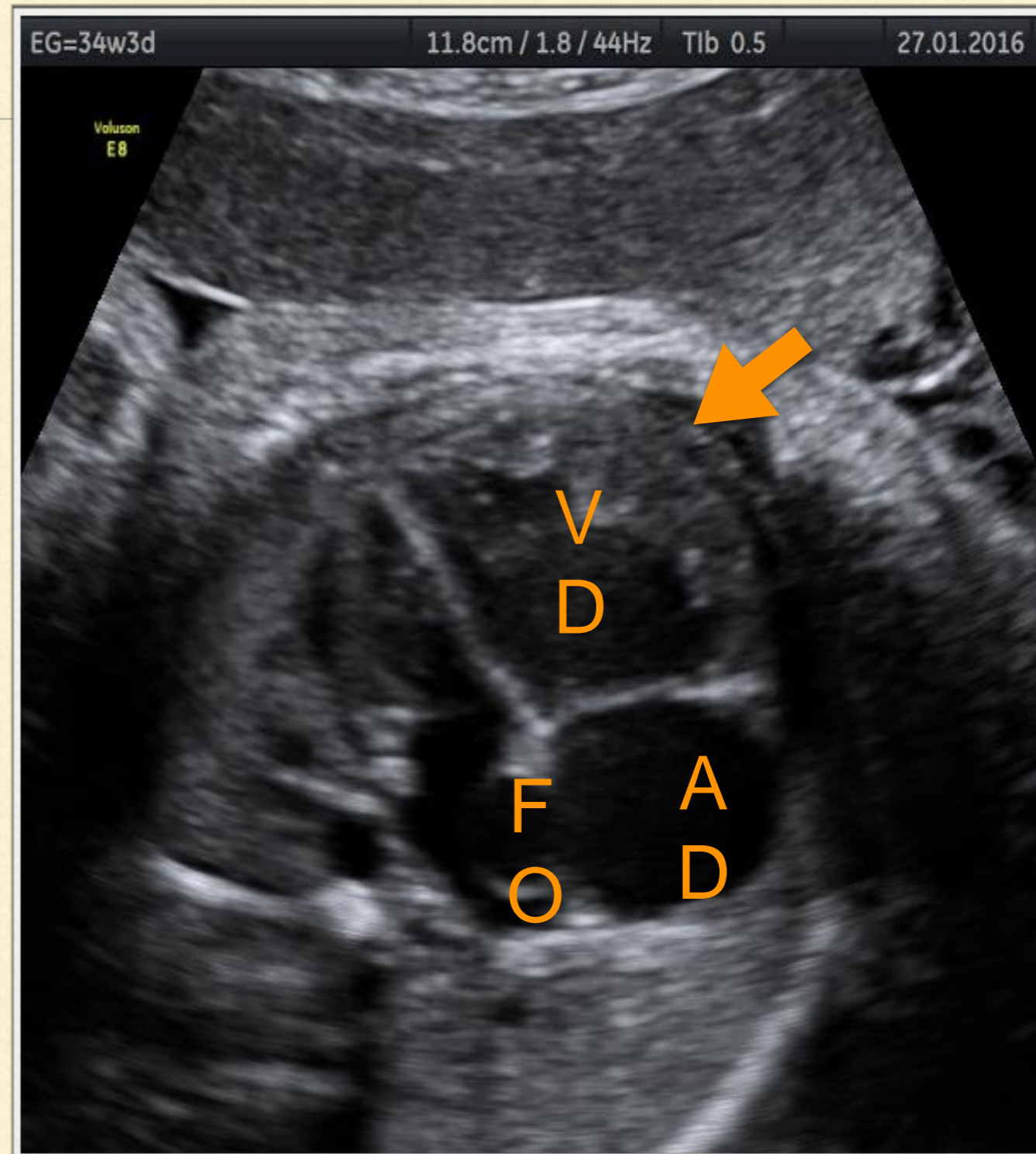
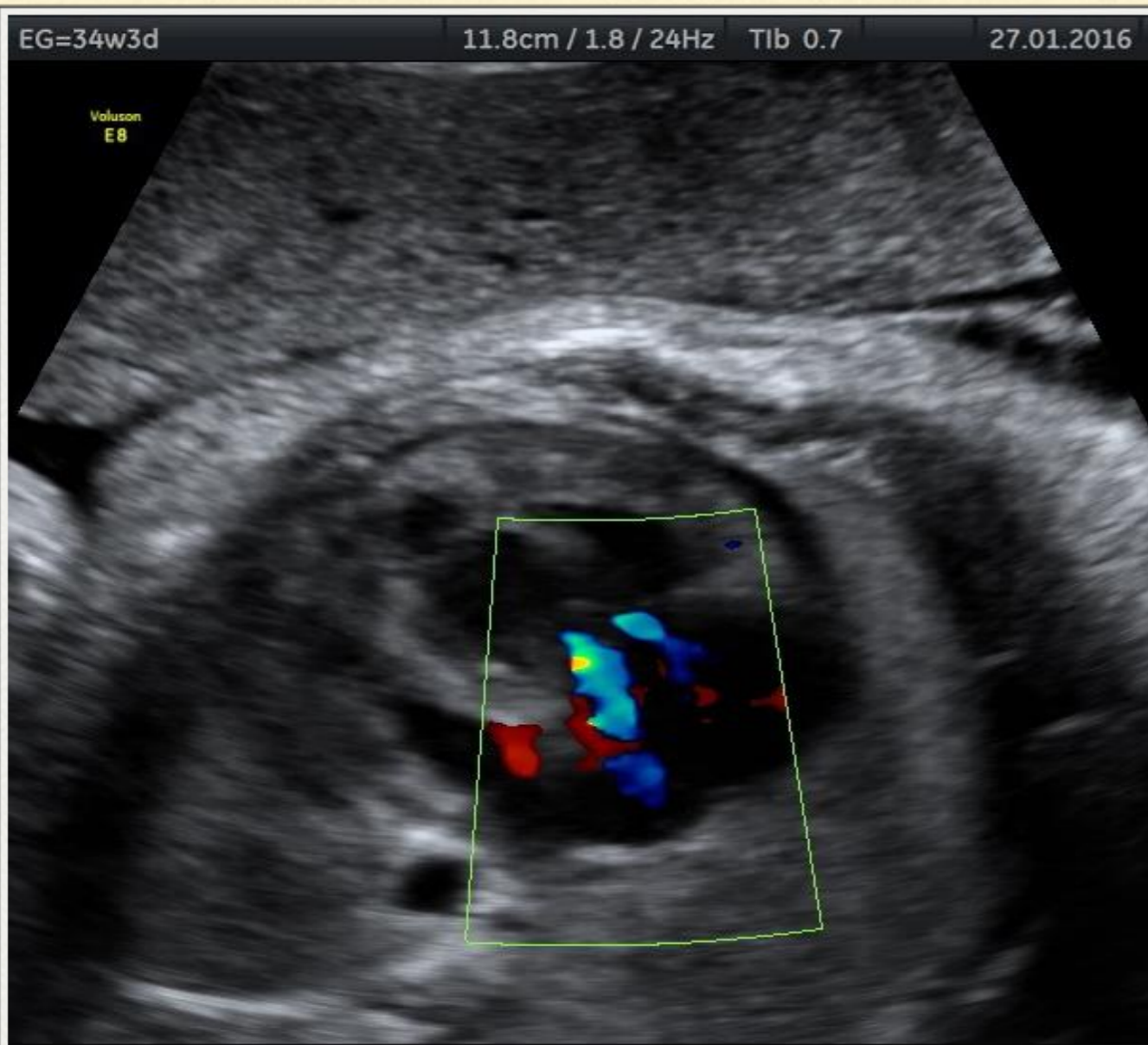
Aina Serra, Begoña Muñoz, Rosa Collell, Montserrat Monclús,
Montserrat Inglès, Pere Cavallé



CAS CLÍNIC

- Gestant de 32 setmanes que ingressa per còlic hepàtic
 - Gestació de baix risc i de curs normal
 - Antecedents:
 - Peritonitis secundària a apendicitis
 - Paritat 2.0.1.2 Eutòcics
 - Tractament:
 - Analgèsia: metamizol, paracetamol, Buscapina, Dolantina i tramadol
 - Maduració pulmonar amb betametasona
 - Dieta absoluta i nutrició parenteral
-

CAS CLÍNIC



DIAGNÒSTIC DIFERENCIAL

Cardiomegàlia

Hipertròfia del ventricle dret

Foramen oval permeable
aneurismàtic

Insuficiència tricuspídia moderada



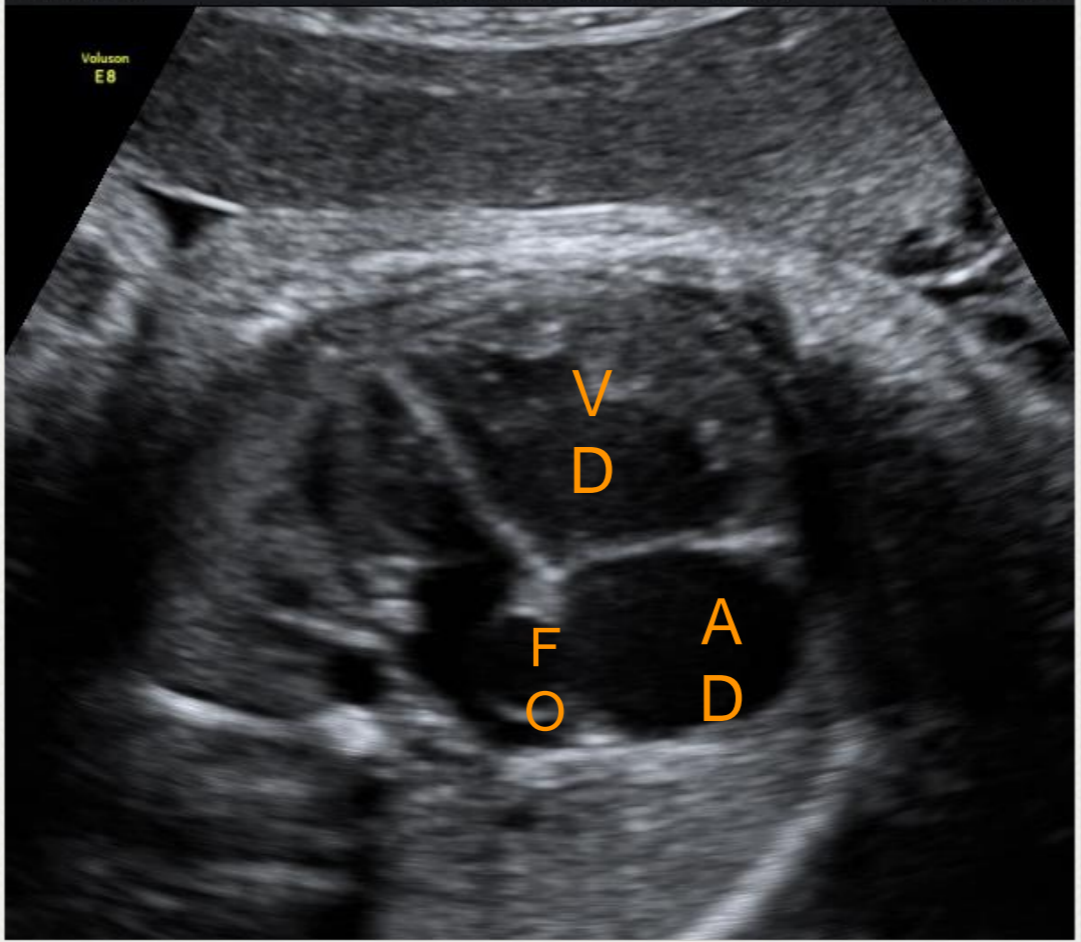
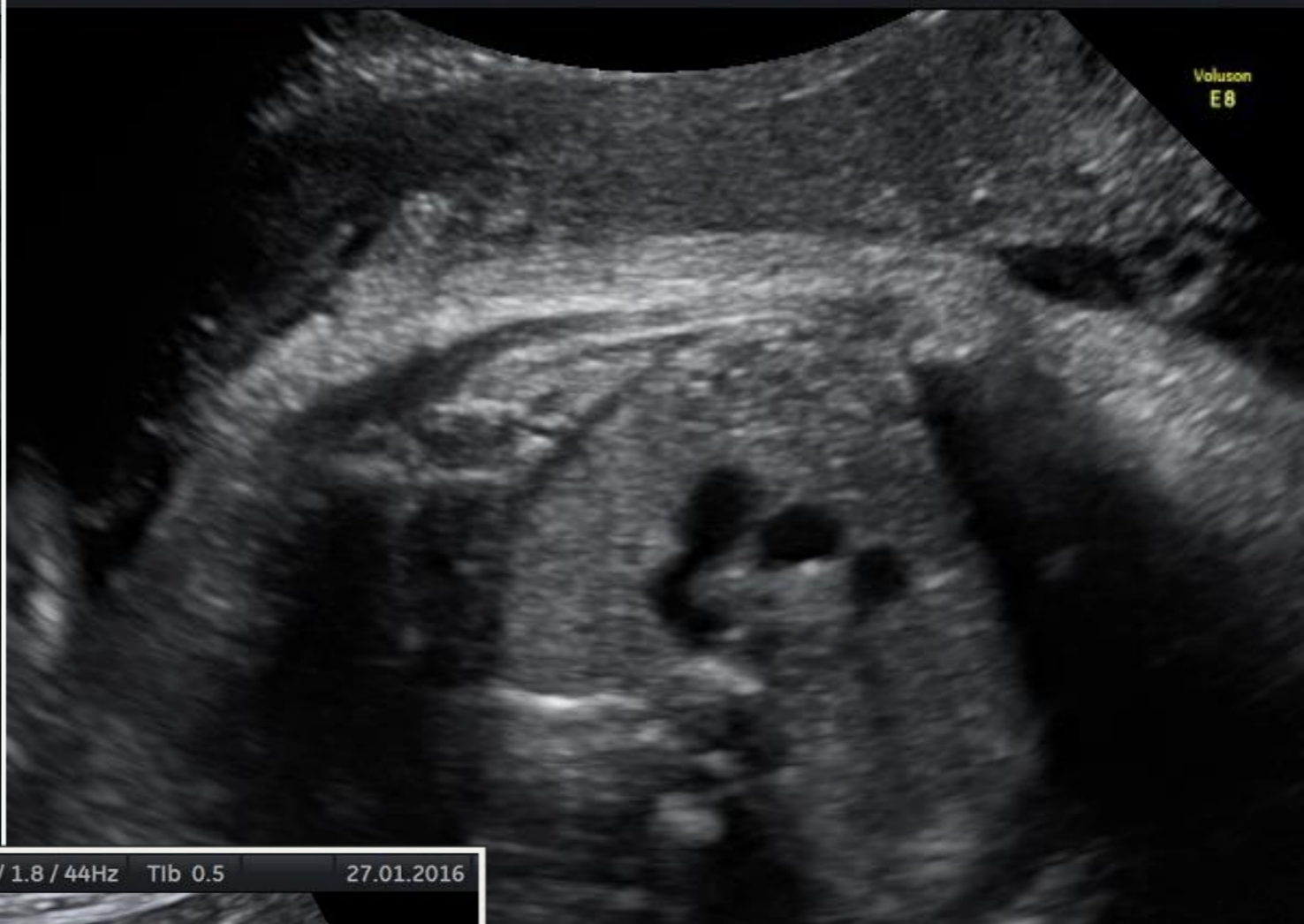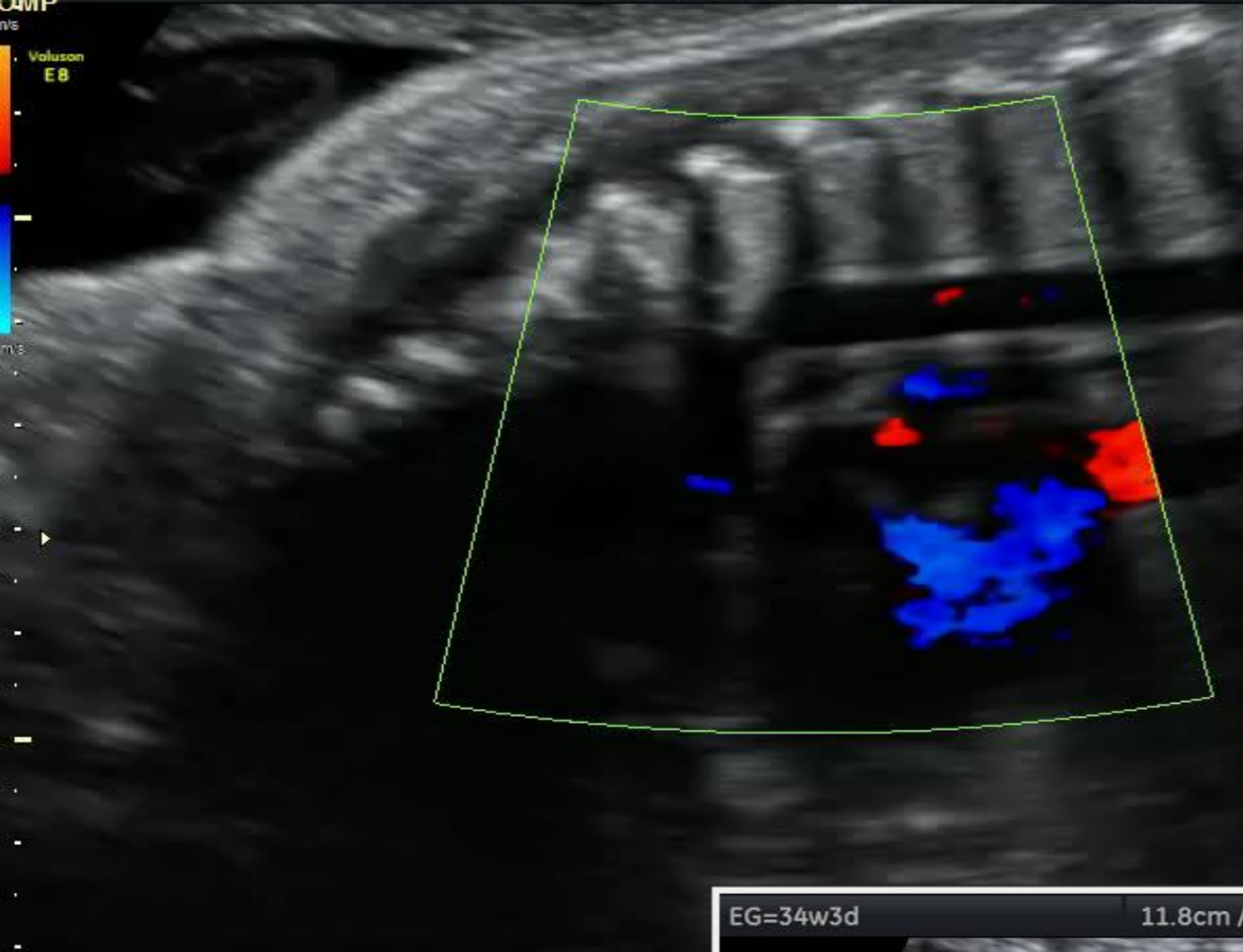
Increment de pressió
a cavitats dretes

Coartació d'aorta

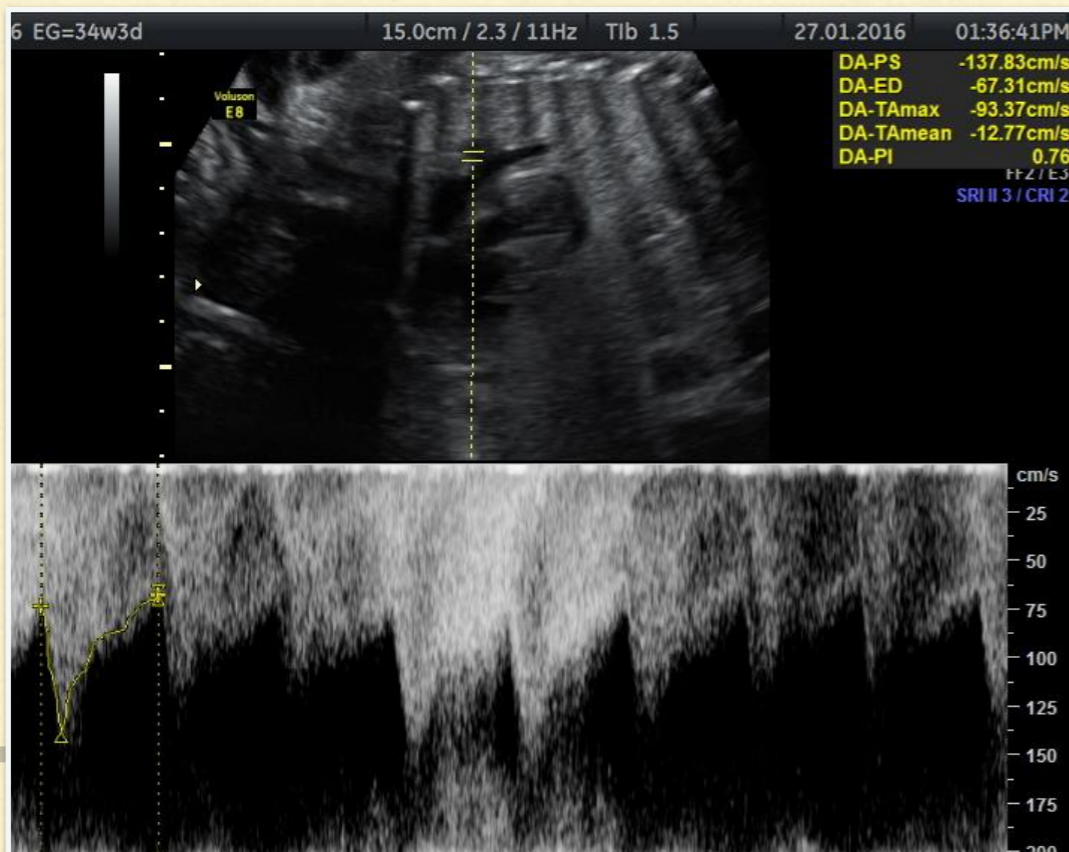
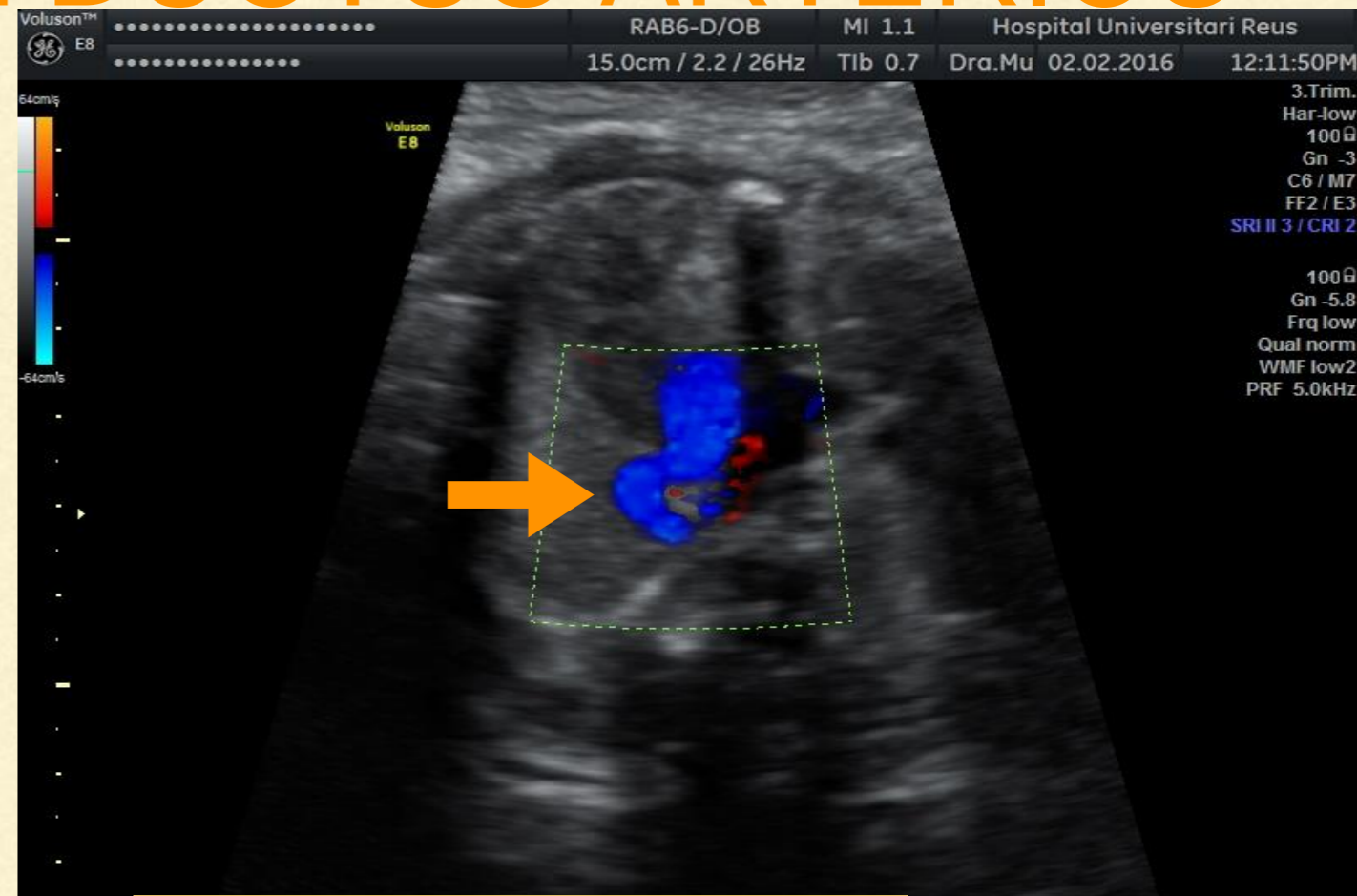
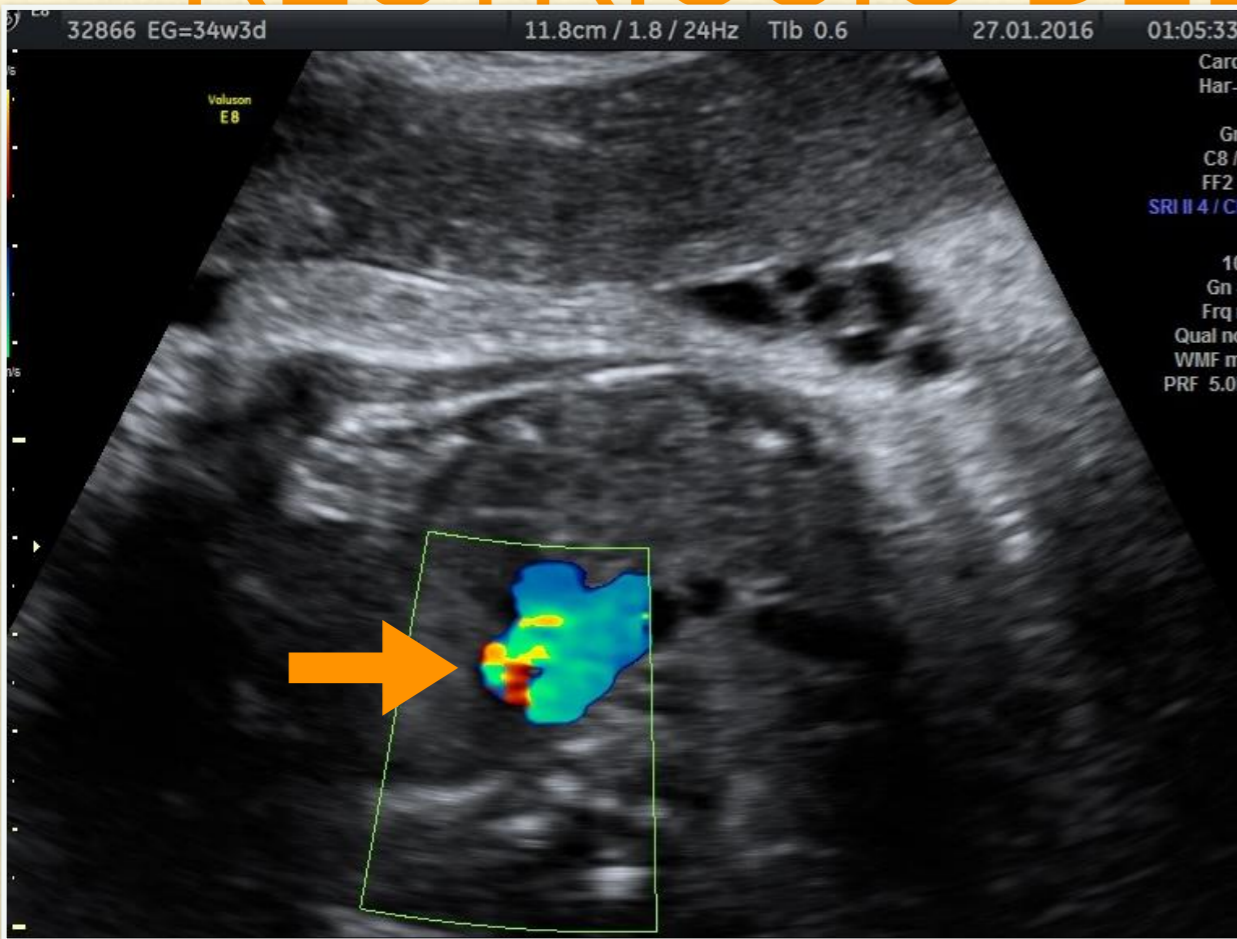
Estenosi pulmonar

Tancament precoç del FO

Restricció del ductus arteriós

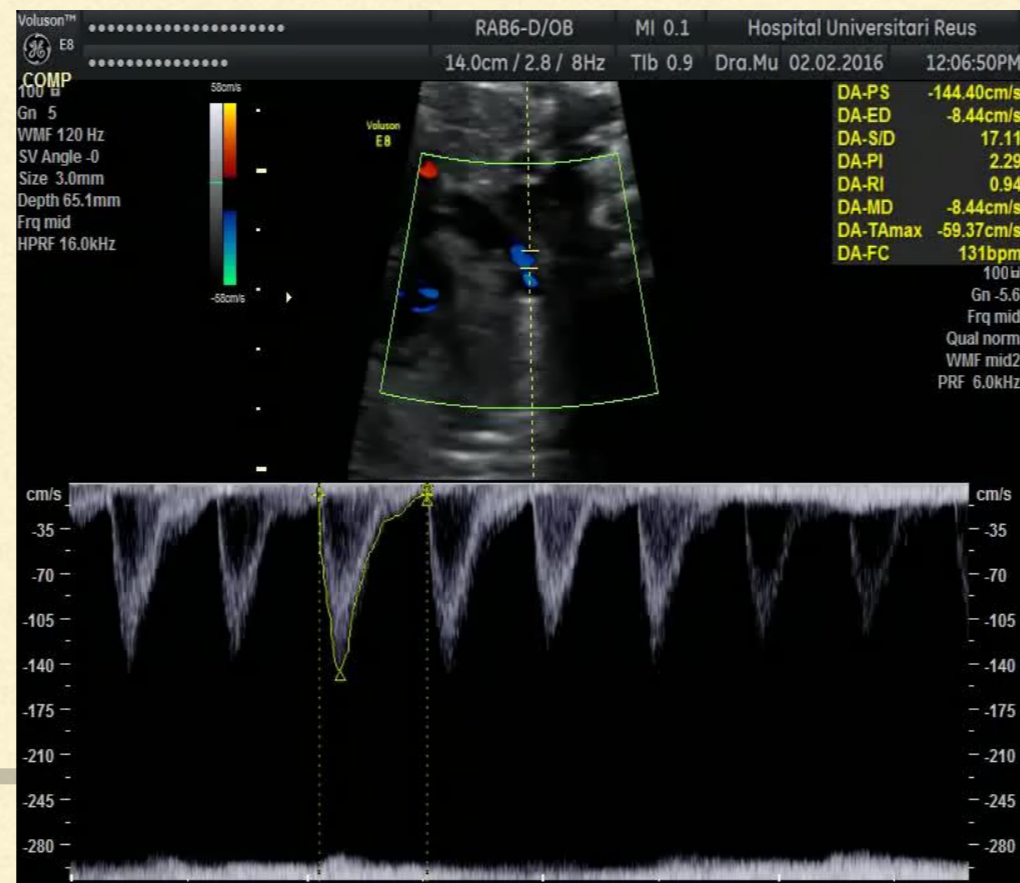
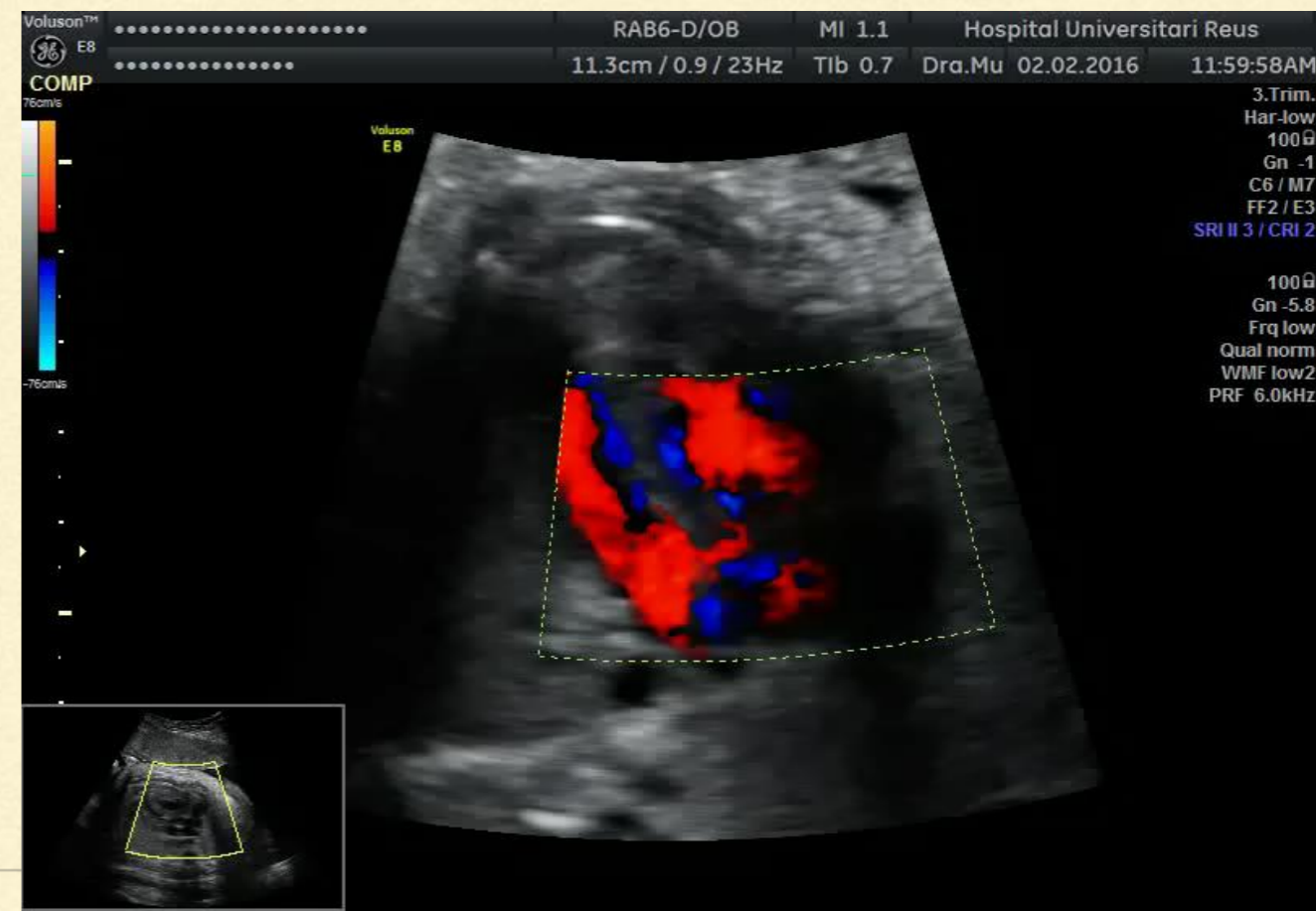
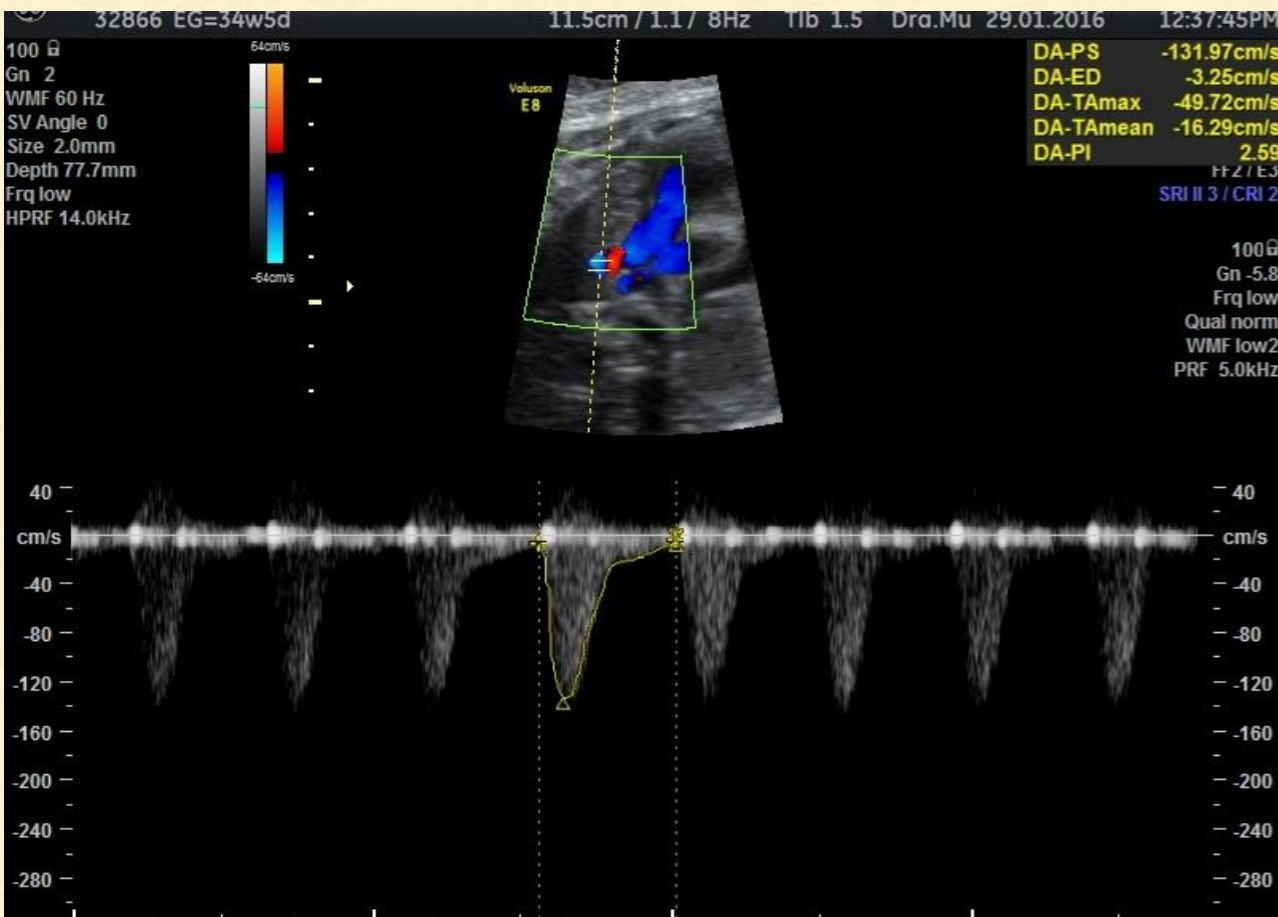


RESTRICCIÓ DEL DUCTUS ARTERIÓS



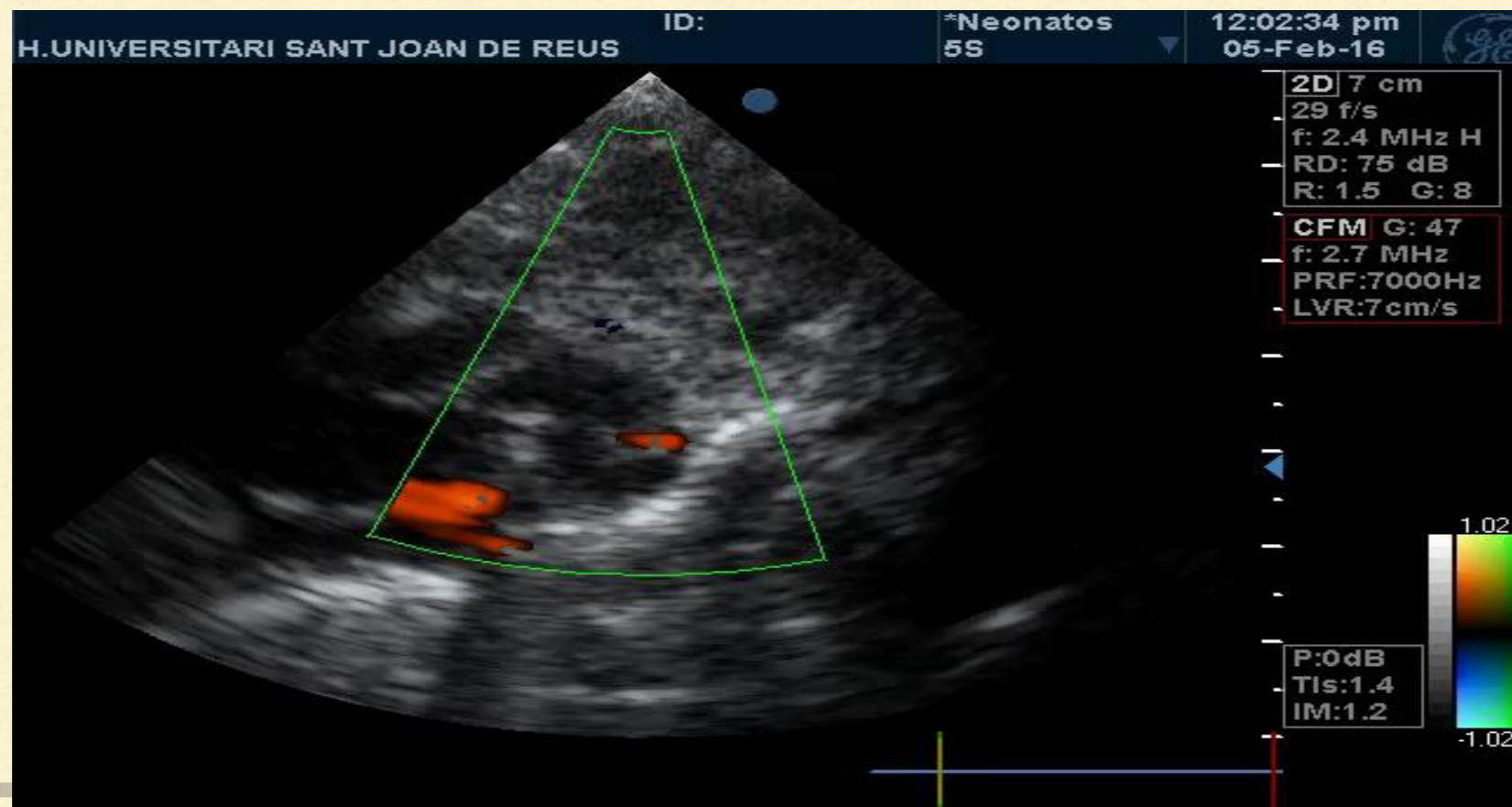
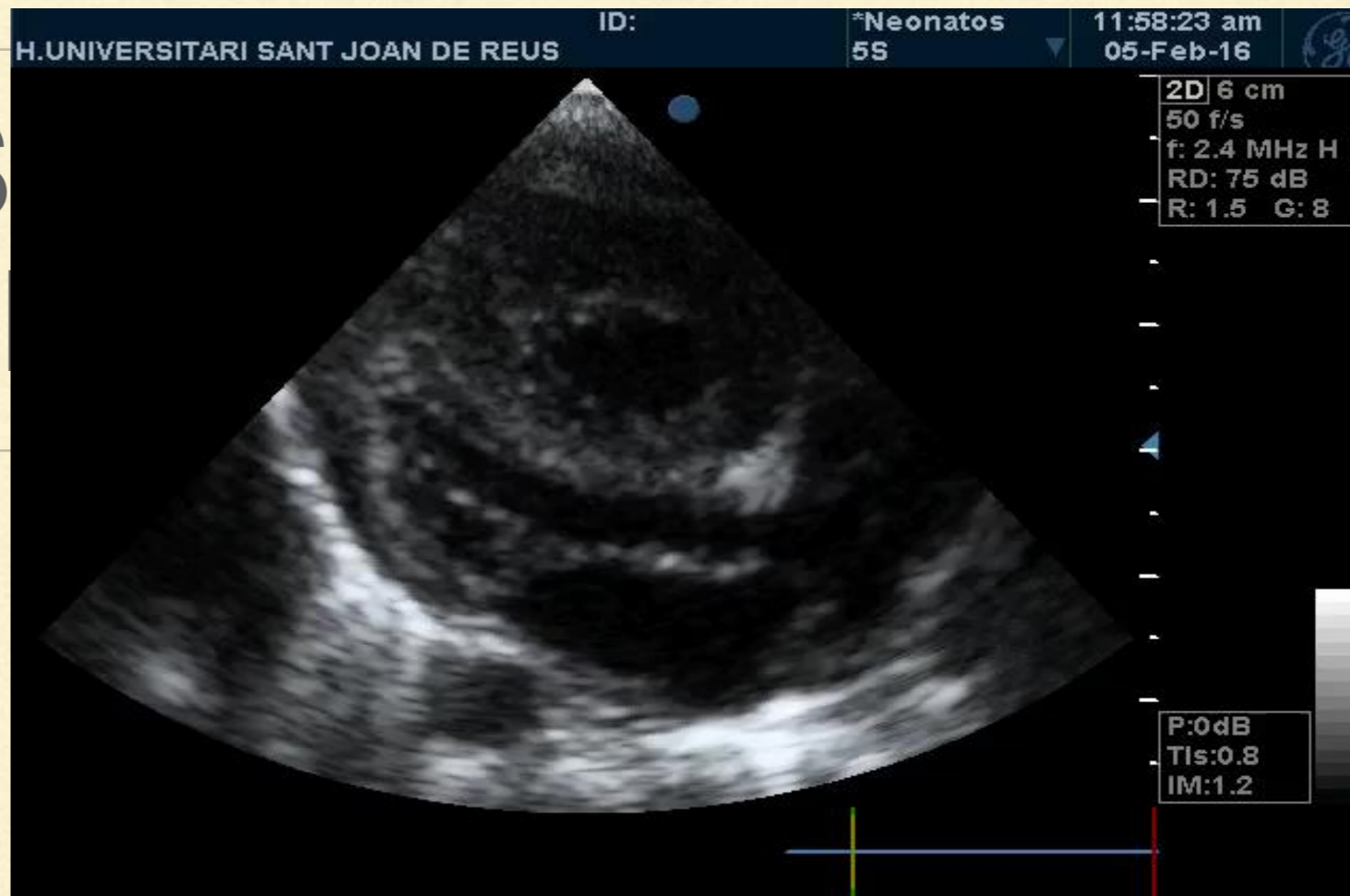
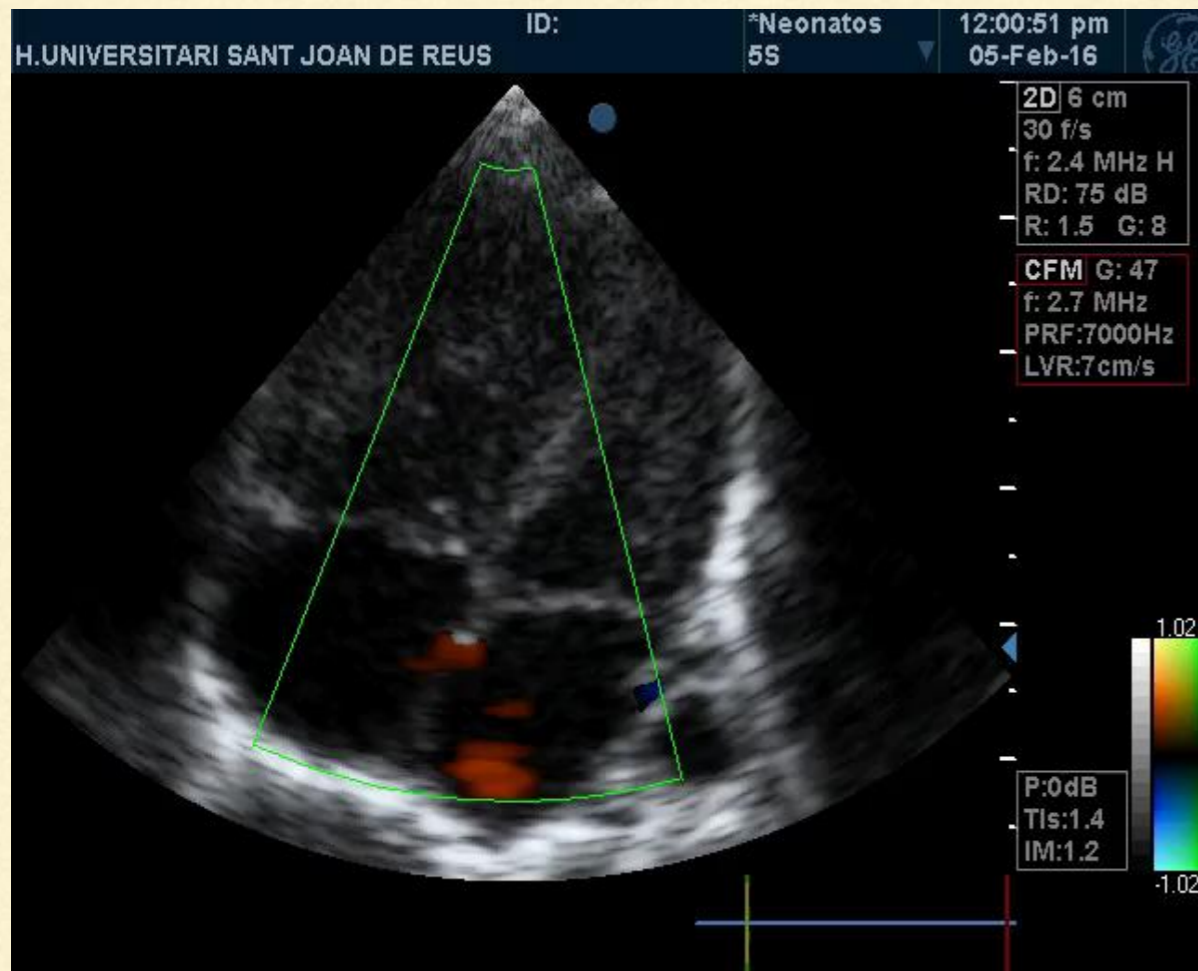
- Lleu:
 - IP 1-1.9 + IT no significativa
- Severa:
 - IP < 1 + IT significativa
- Tancament:
 - Atrèsia funcional dreta
 - Hidrops
 - Hipertensió pulmonar
 - Òbit fetal

EVOLUCIÓ



RESULTATS OBSTÈTRICS I PERINATALS

- Part eutòcic, nen de 2580g
 - APGAR 9/10/10
 - Observació a UCI-N i alta a les 48h
 - Hipertensió pulmonar lleu
-



XXIV Jornada Catalana de Diagnòstic Prenatal Ecogràfic



18 de març de 2016

Auditori Pau Casals – El Vendrell



MOLTES GRÀCIES

Aina Serra, Begoña Muñoz, Rosa Collell, Montserrat Monclús,
Montserrat Inglès, Pere Cavallé

