

XXI Jornada Catalana de Diagnòstic Prenatal Ecogràfic  
05.04.2013 **Capio Hospital General de Catalunya**

# DIAGNÒSTIC PRENATAL EN EL SÍNDROME D'EDWARDS



**Germans Trias i Pujol**  
Hospital

Dr. Adrià Moreno Tierz

Dra. Aneta Zientalska Fedonczuk

Dr. José Lecumberri Martí

Dr. Ignacio Blanco Guillermo

Dra. M<sup>a</sup> Soledad Vicén Melús

Dra. Ariella Perrotín Fortuno

Sra. Adela Cisneros

# CAS CLÍNIC

Pacient de 40 anys, gestant de 16.1 setmanes, remesa d'atenció primària per troballa de **βHCG 0.15 MoM** al cribat bioquímic del primer trimestre.

# ANTECEDENTS

Natural del Marroc.

Sense al·lèrgies ni hàbits tòxics coneguts.

Sense antecedents medicoquirúrgics d'interès.

# RESUM GESTACIONAL

- TPAL 1.0.0.1 (Part Vaginal a terme, 3250g)
- Serologies per Lues, HBsAg, VHC, VIH i toxoplasma NEGATIVES. Rubèola immune.
- Grups sanguini: A+.
- Ecografia primer trimestre (12s): Dins de la normalitat. **TN 1.4mm (0.94 MoM).**
- Cribat BQ primer trimestre: **Sd Down 1/22171; Sd Edwards 1/1842**
- BHCG 0.15 MoM; PAPP-A 0.62 MoM.**

# ECOGRAFIA



MEDISON

HUGTIP  
Tr 2

CPS44D  
V4-8

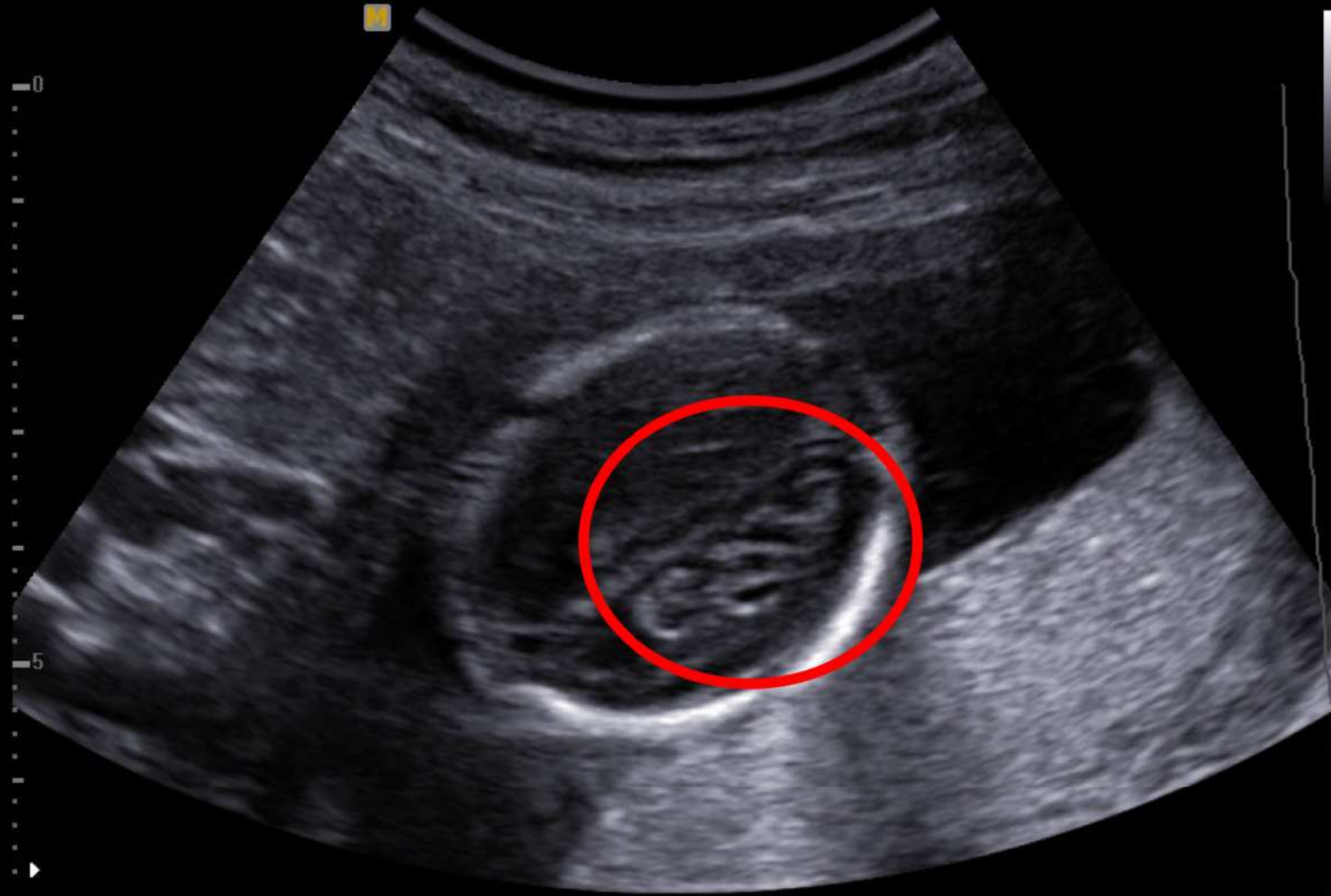7.0cm  
Gen.

IM 0.79  
ITb 0.2

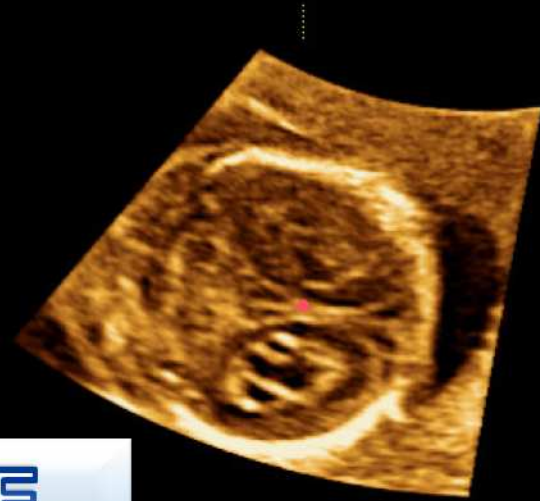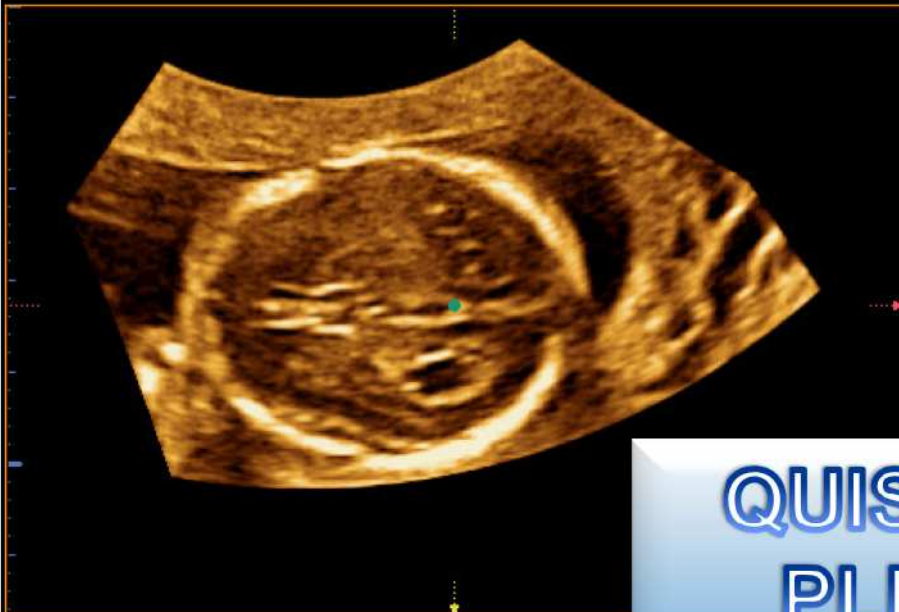08-03-2012  
13:42:08

[2D] G56/98dB/Promedio de Cuadros9/P90/A/IEC 1

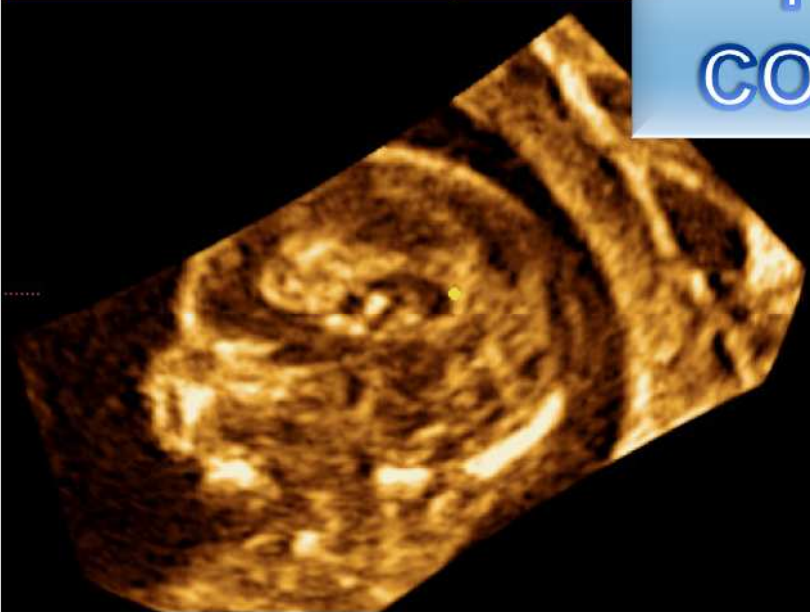
QIR



[MPR] M 100 / Th 30 / C+ / Superficie:Máx.



QUIST DE  
PLEXE  
COROÏDAL



MEDISON

HUGTIP  
Tr 2 CONTRASE

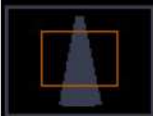
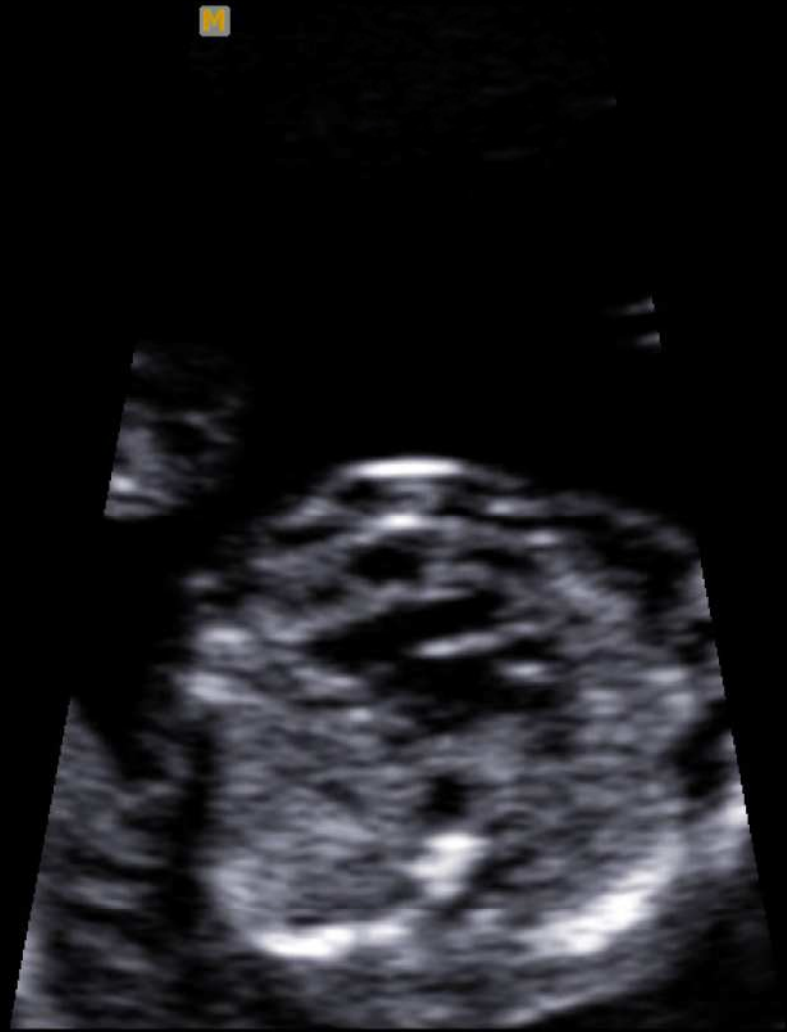CPS94D  
V4-8

10.0cm  
Gen.

IM 0.79  
ITb 0.4

08-03-2012  
13:52:02

[2D] G26/76dB/Promedio de Cuadros1/P90/A/IEC 1



MEDISON

HUGTIP  
Tr 2 CONTRASE

CPS21D1  
V4-8

10.0cm  
Gen.

IM 0.94  
ITb 0.6

08-03-2012  
13:46:28

[2D] G41/76dB/Promedio de Cuadros1/P90/A/IEC 1

[C] G33/4.50kHz/Promedio de Cuadros2/F1/10

CMR

56.3

-56.3

COMUNICACIÓ  
INTERVENTRICULAR



MEDISON

HUGTIP  
Tr 2

CPS30D  
V4-8

12.0cm  
Gen.

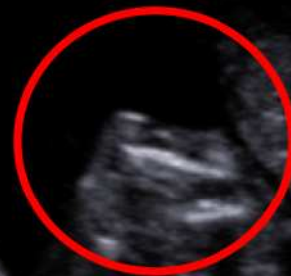IM 0.93  
ITb 0.2

08-03-2012  
14:03:36

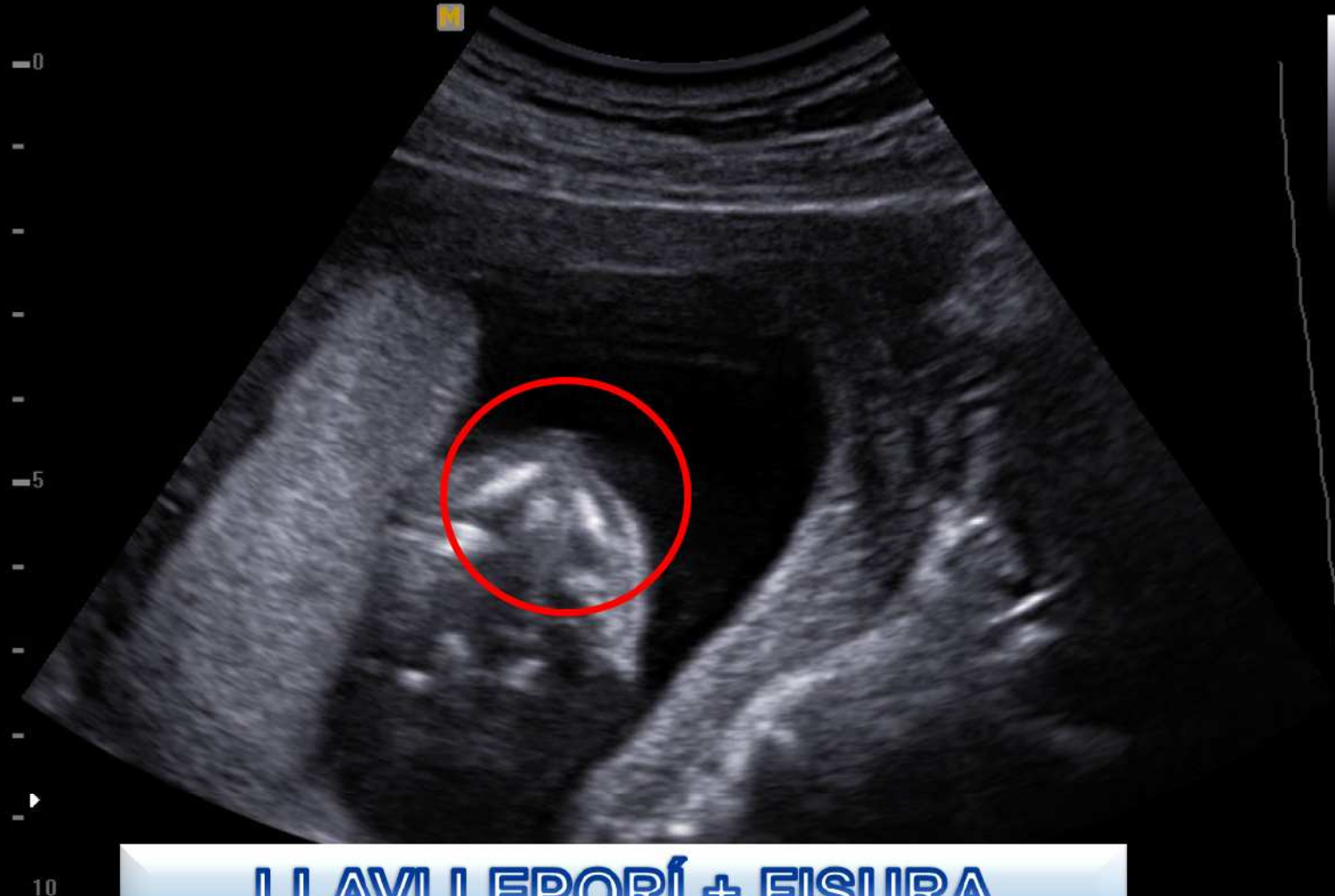[2D] G22/98dB/Promedio de Cuadros9/P90/A/IEC 1

QIR

0  
-  
-  
-  
-  
-5  
-  
-  
-  
-10  
-  
-



[2D] G47/98dB/Promedio de Cuadros9/P90/A/IEC 1



LLAVI LEPORÍ + FISURA  
PALATINA

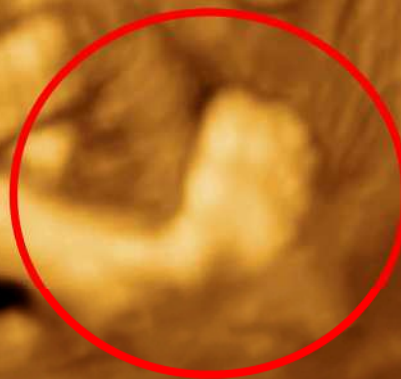

[MPR] M 30 / Th 40 / C+ / Superficie:Suavizar sup.

AMNIOCENTESI  
PRECOÇ

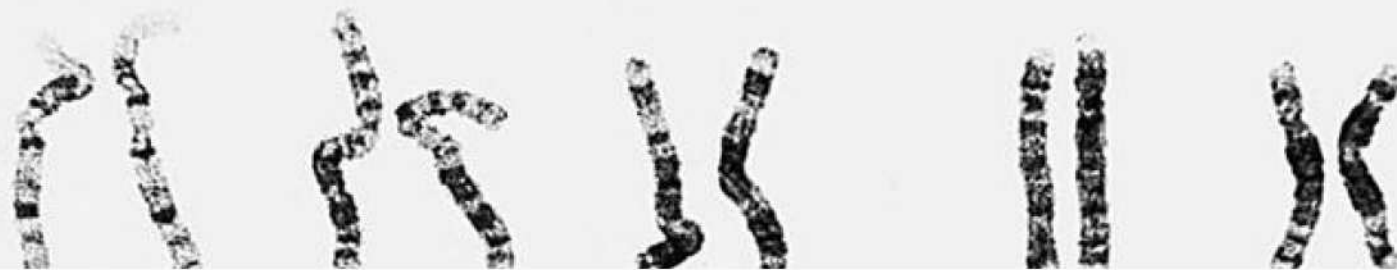- Sospita Fetus Polimalformat:
- Quist de plexe coroïdal
  - Comunicació interventricular (CIV)
  - Llavi Leporí + Fissura palatina
  - Peu Equinovar Unilateral

PEU EQUINOVAR  
UNILATERAL

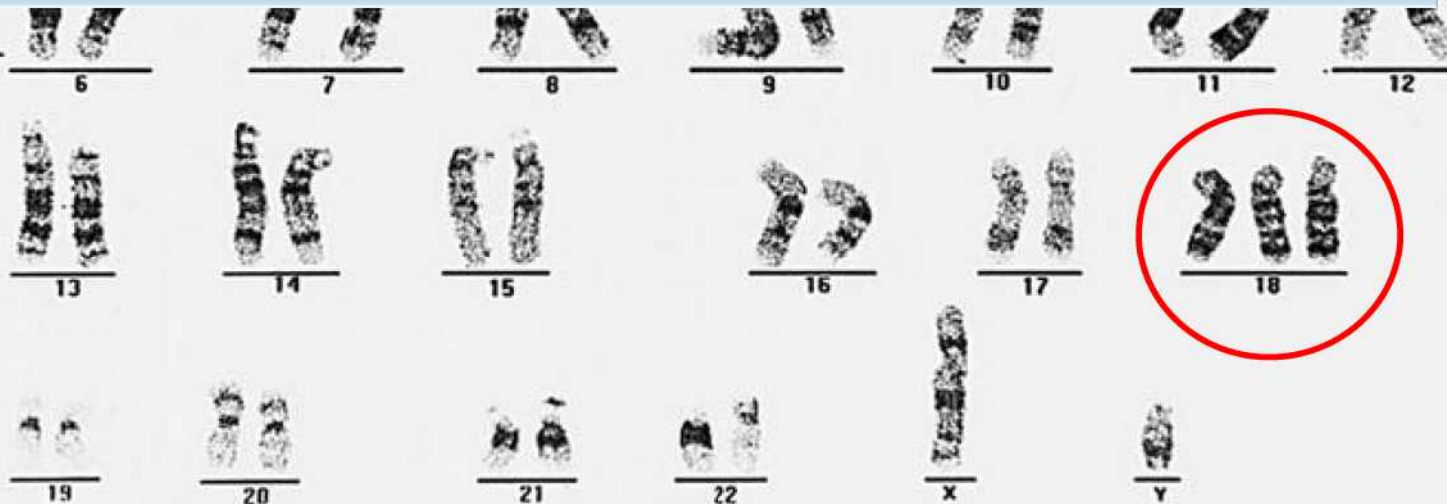



# RESULTATS



## TRISOMIA CROMOSOMA 18





# ILE

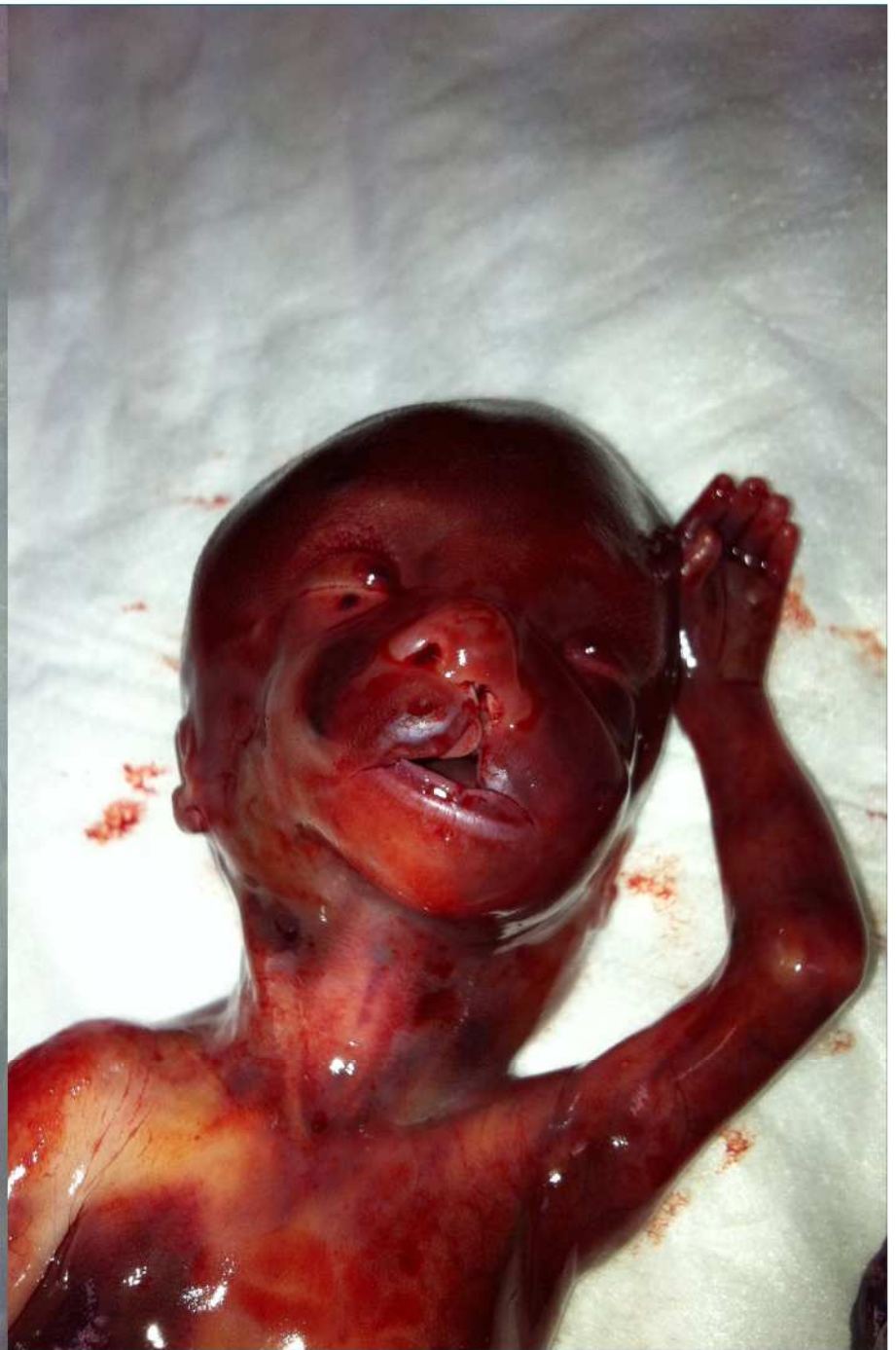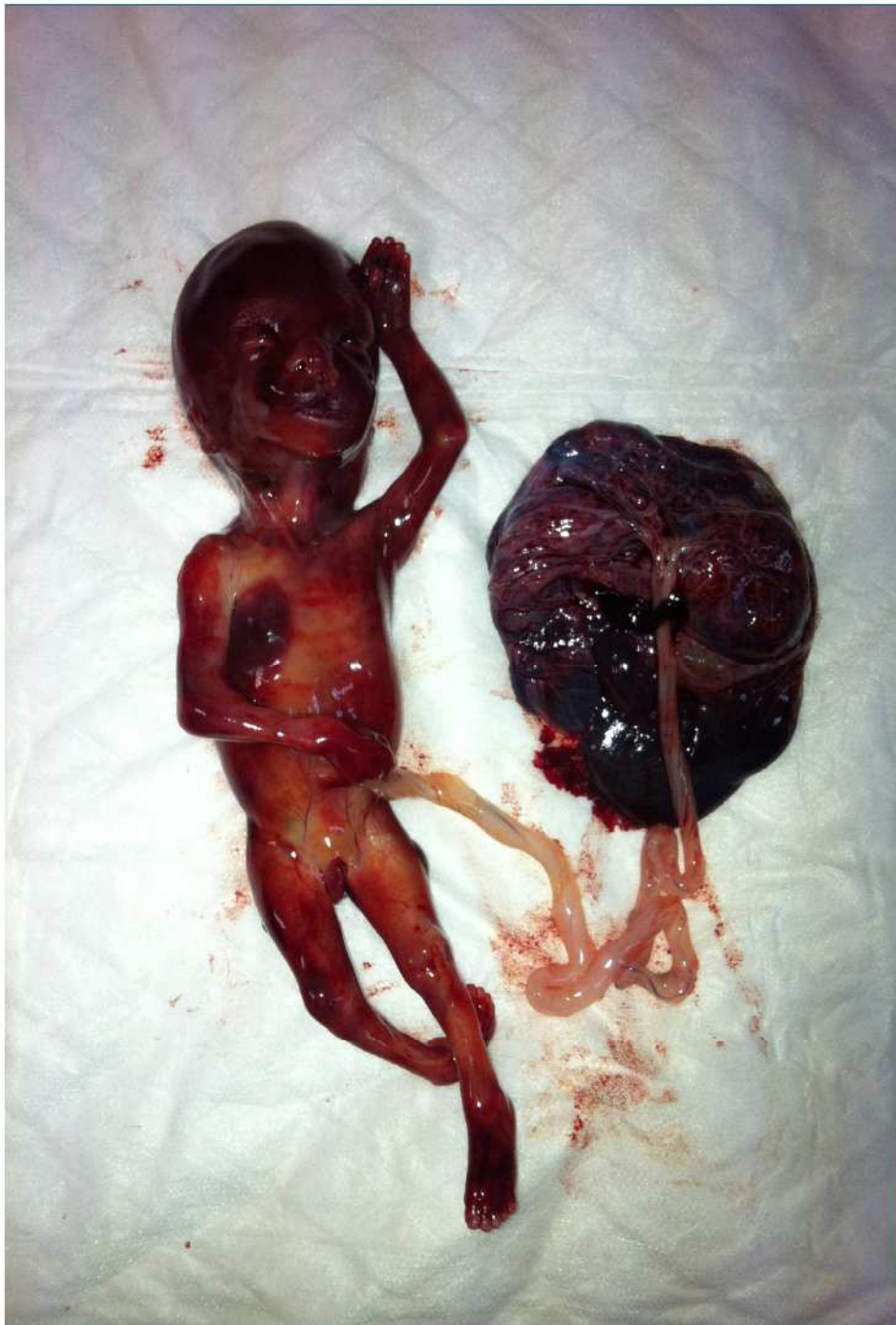Administració  
Mifepristona



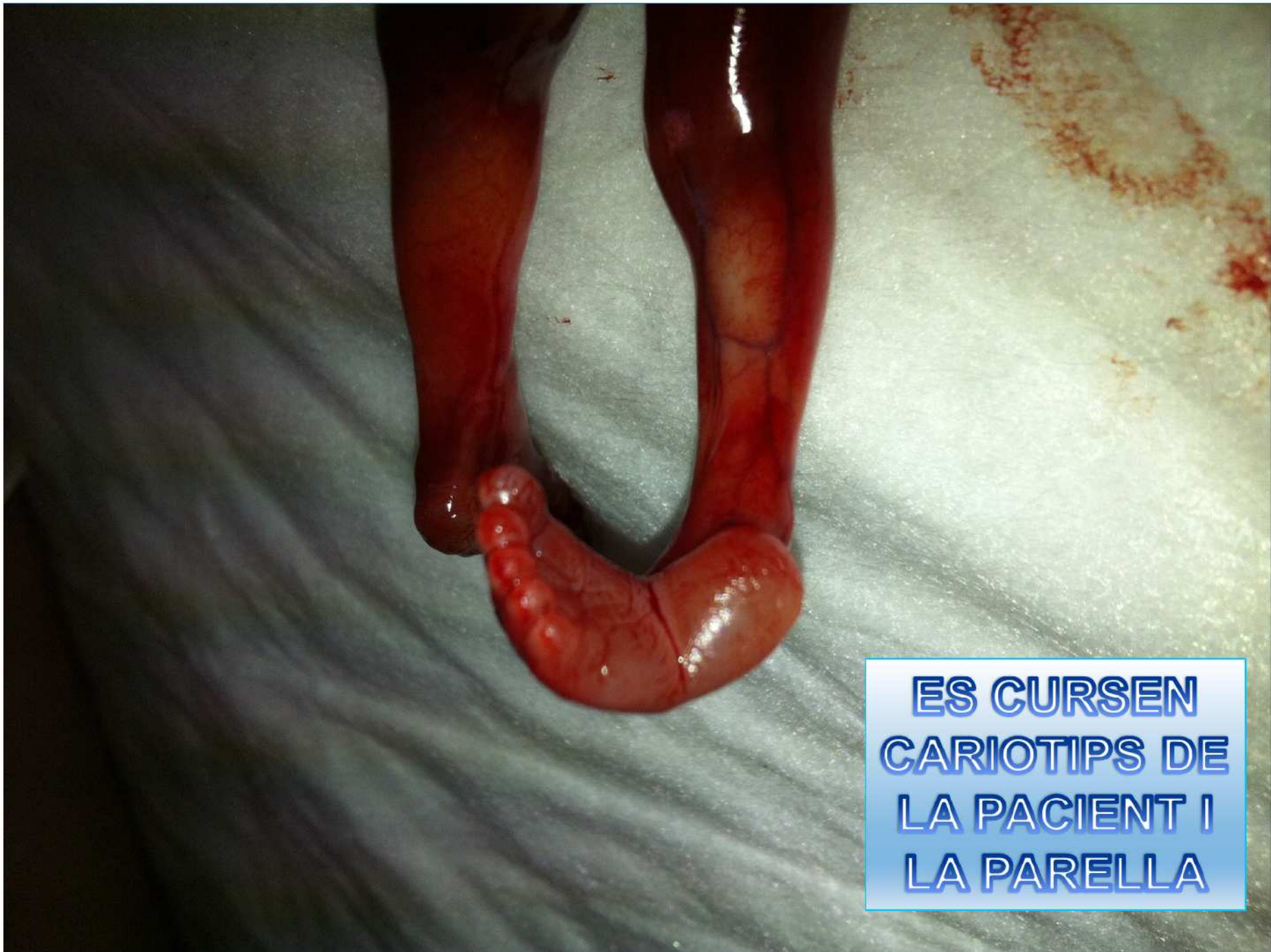A les 48h s'inicia  
protocol  
d'evacuació uterina  
mitjançant  
Misoprostol via  
vaginal.



A les 12h es  
produeix expulsió  
fetal.







**ES CURSEN  
CARIOTIPS DE  
LA PACIENT I  
LA PARELLA**

# CEX OBSTETRICIA

Cariotips matern i patern normals.

Anatomia patològica: confirma diagnòstic morfològic.



Descrita per John H. Edwards al 1960.

T

# SÍNDROME D'EDWARDS

Habitualment error en la Meiosis II. Polimorfismes al gen **MTHFR**.

Afecta 1/3000-10.000 concepcions.

**20%** Nascuts vius.

**60%** No superarà **la primera setmana** de vida.

**95%** Mortalitat dintre els **2 primers anys** de vida.

# TROBALLES ECOGRÀFIQUES

Facials i Cranials: Llavi leporí, Micrognatia, Occipuci prominent...

SNC: Mielomeningocele, Quist coroïdeu i fossa P, Ventriculomegalia...

Cardiovasculars: Defectes septals, TPGV, dextrocarida...

Gastrointestinals: Hernia Diafragmàtica, Onfaloncele, Intestí ecogènic

Genitourinàries: Ronyó PQ i/o en Ferradura, Hidronefrosi...

Extremitats: Peu Equinovar, Polidactilia, Clinodactilia...

Altres: Artèria Umbilical Única, Pseudoquist de cordó

# DIAGNÒSTIC PRENATAL

## ❑ Característic:

- ❑ Valors de  $\beta$ HCG baixos ( $<0.2$  MoM)
- ❑ Valors de PAPP-A baixos ( $<0.1$  MoM)
- ❑ Valors TN augmentats ( $>3$  MoM)

**Aquests valors recomanen seguiment ecogràfic estricte i valoració de necessitat de proves invasives segons les troballes**



A photograph of a sunset over a vast desert landscape. The sun is low on the horizon, casting a golden glow over the scene. The sky is filled with soft, wispy clouds. In the foreground, there are large, smooth sand dunes. In the distance, a body of water is visible, reflecting the light of the setting sun. The overall mood is serene and peaceful.

**GRÀCIES PER LA  
VOSTRA ATENCIÓ!!!**