

COMPLEX FALLOT + MAPCAS
**(Artèries Col-laterals Aortopulmonars
Múltiples)**

XXI Jornada Catalana de Diagnòstic Prenatal Ecogràfic

5 d'Abril de 2013

ASSIR de Mataró

Ángela Pérez Plantado

M. Neus Alsina; Raquel Cera; Teresa Gómez.

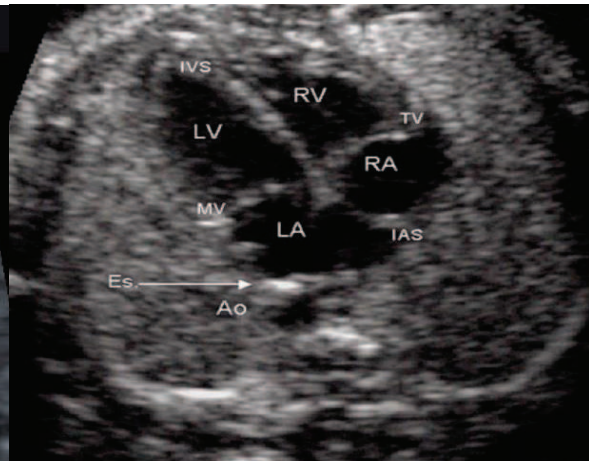
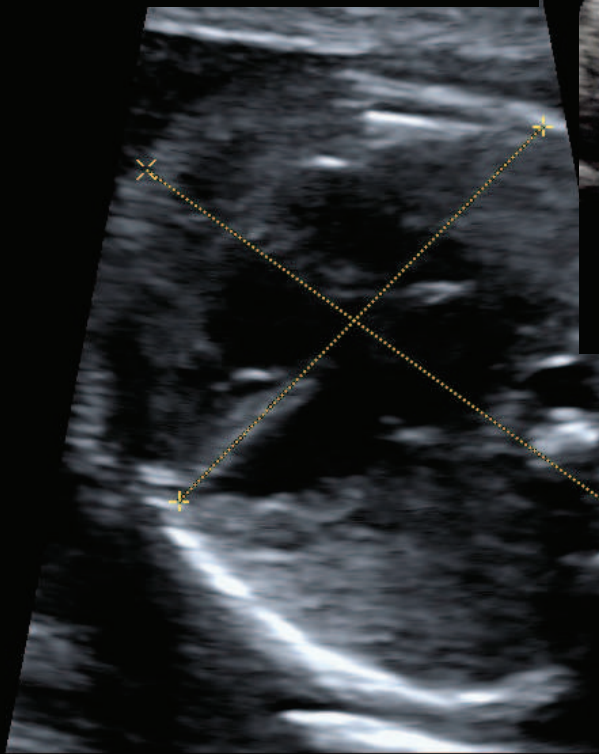
Agraïments: Olga Gómez (ICGON)

Cas Clínic

- Pacient 49 anys
- TPAL 4024
- Ètnia africana
- DUR 28/02/2012
- Gestació amb els següents factors de risc:
 - Captació tardana (1a visita 18 SG)
 - Malformació fetal

**Ecografia 20 SG de cribratge
ASSIR**

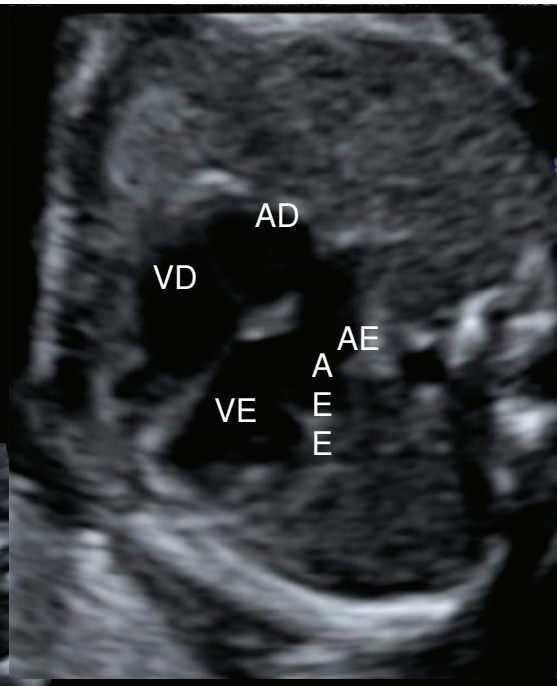
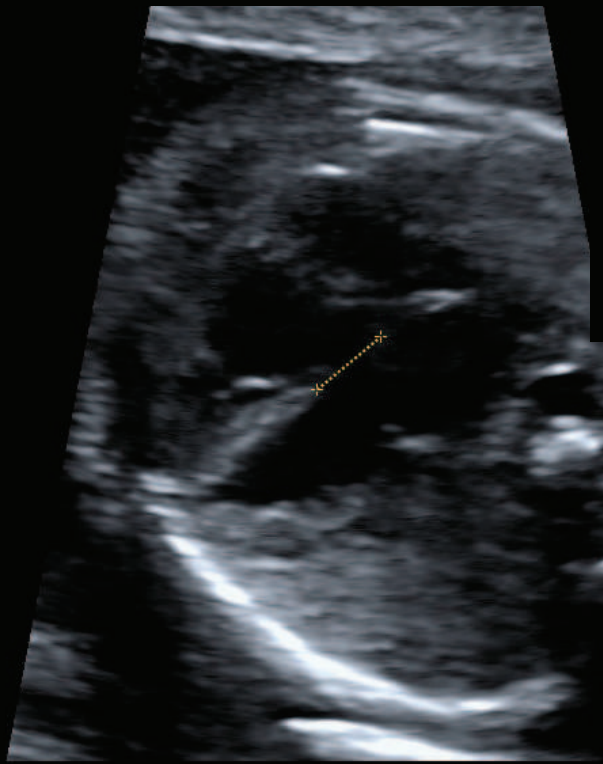
LEVOCÀRDIA



94cps 10cm Z

100% ← Fr872

CIV PERIMEMBRANOSA

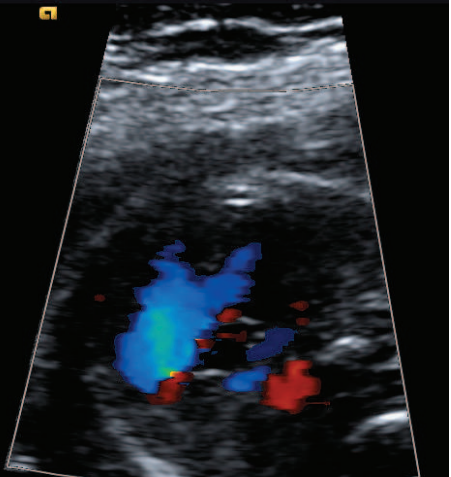
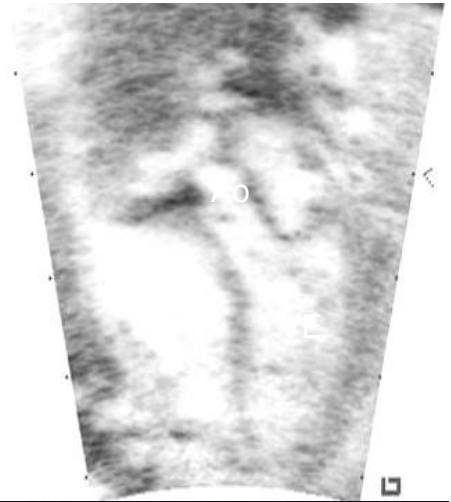
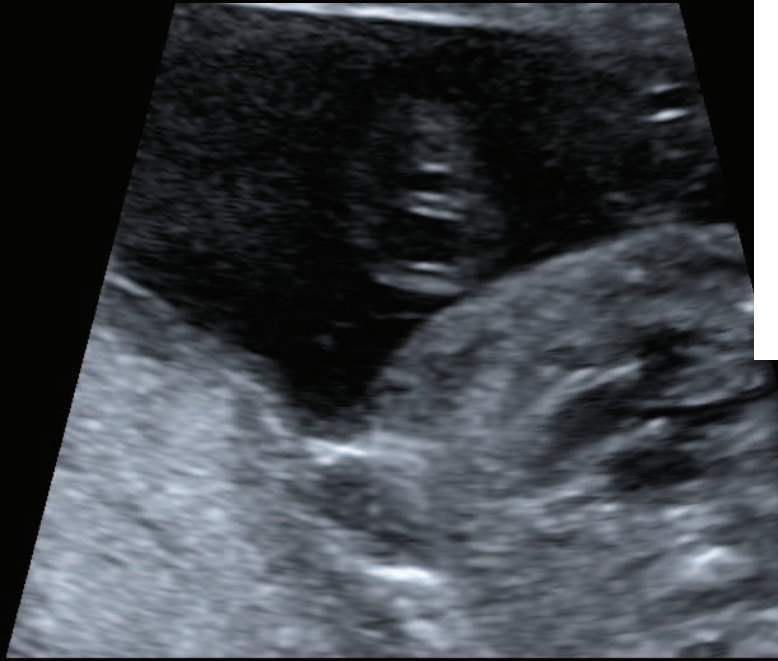

94cps 10cm Z

100% ← Fr872

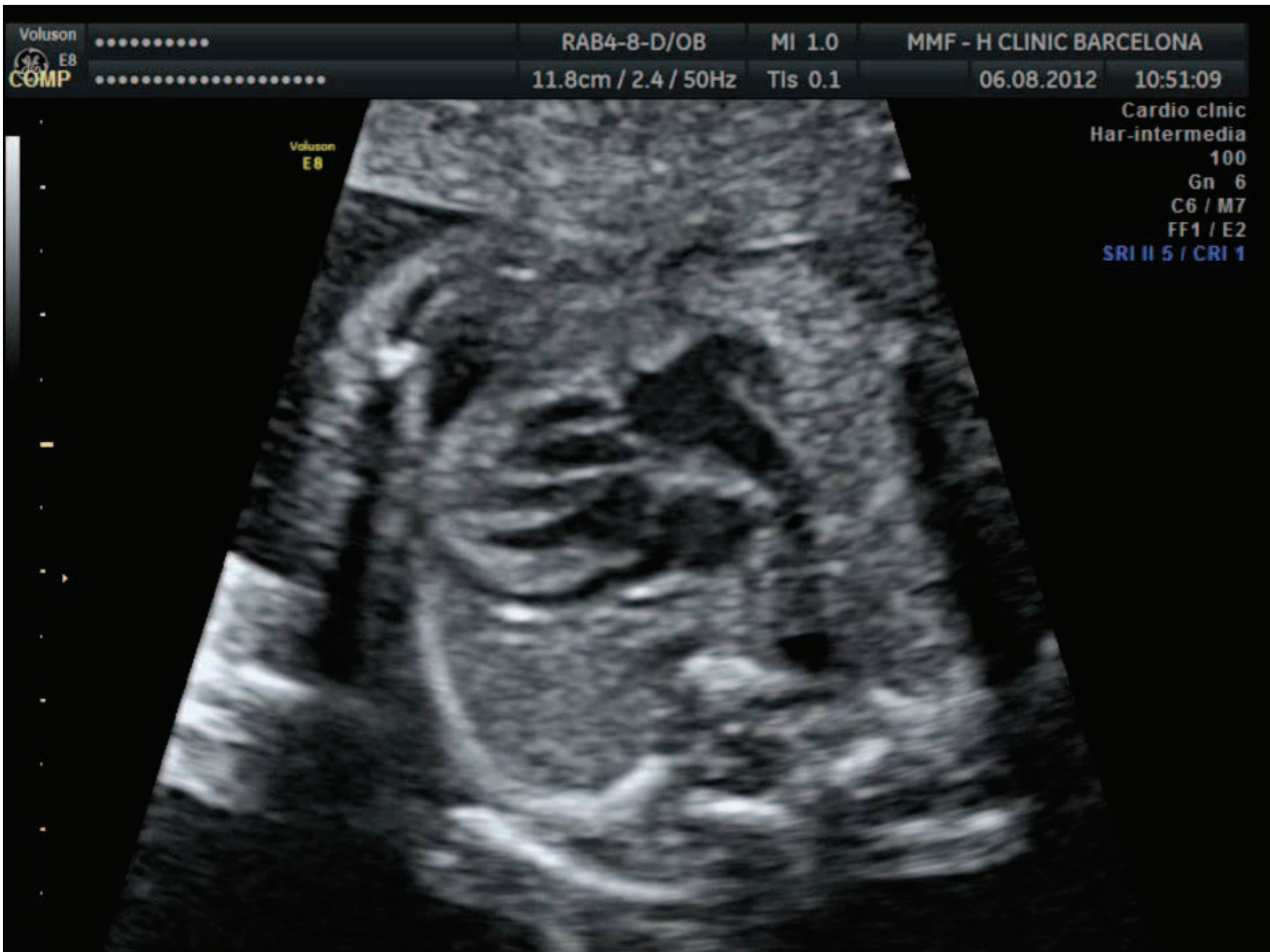ASSIR LA LLANTIA

AORTA ACAVALCANT



74

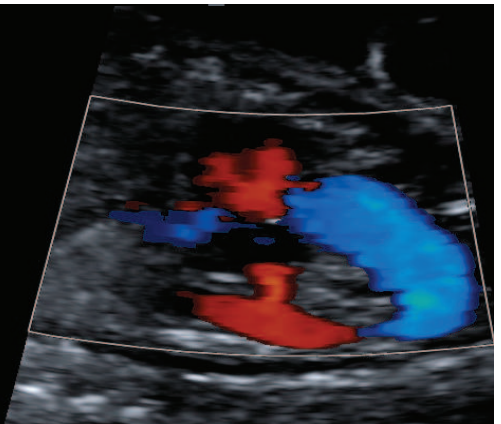
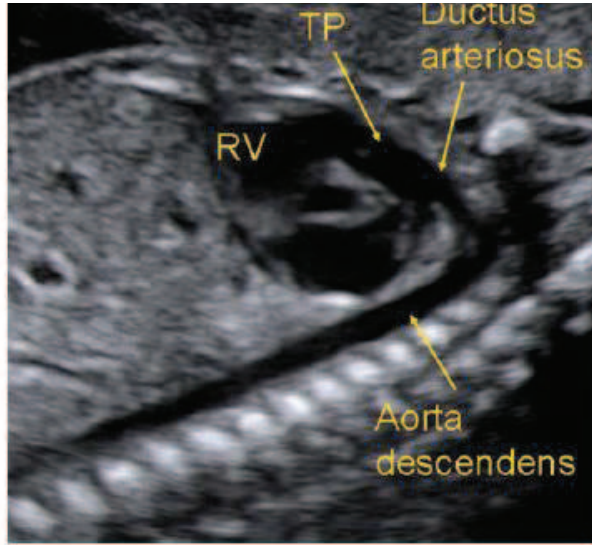
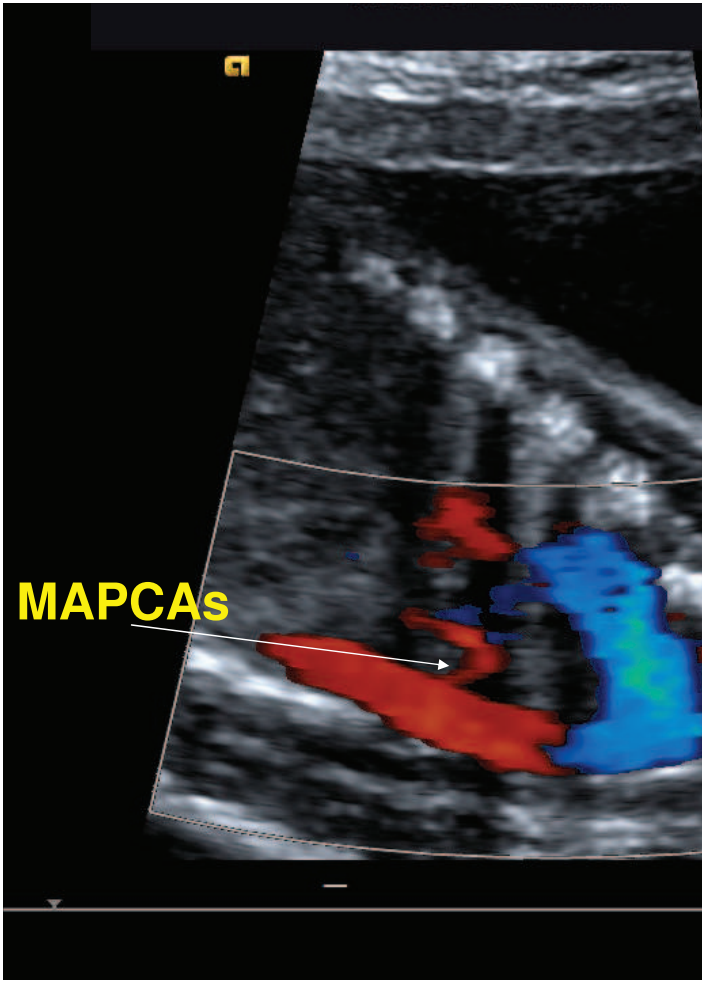
100%

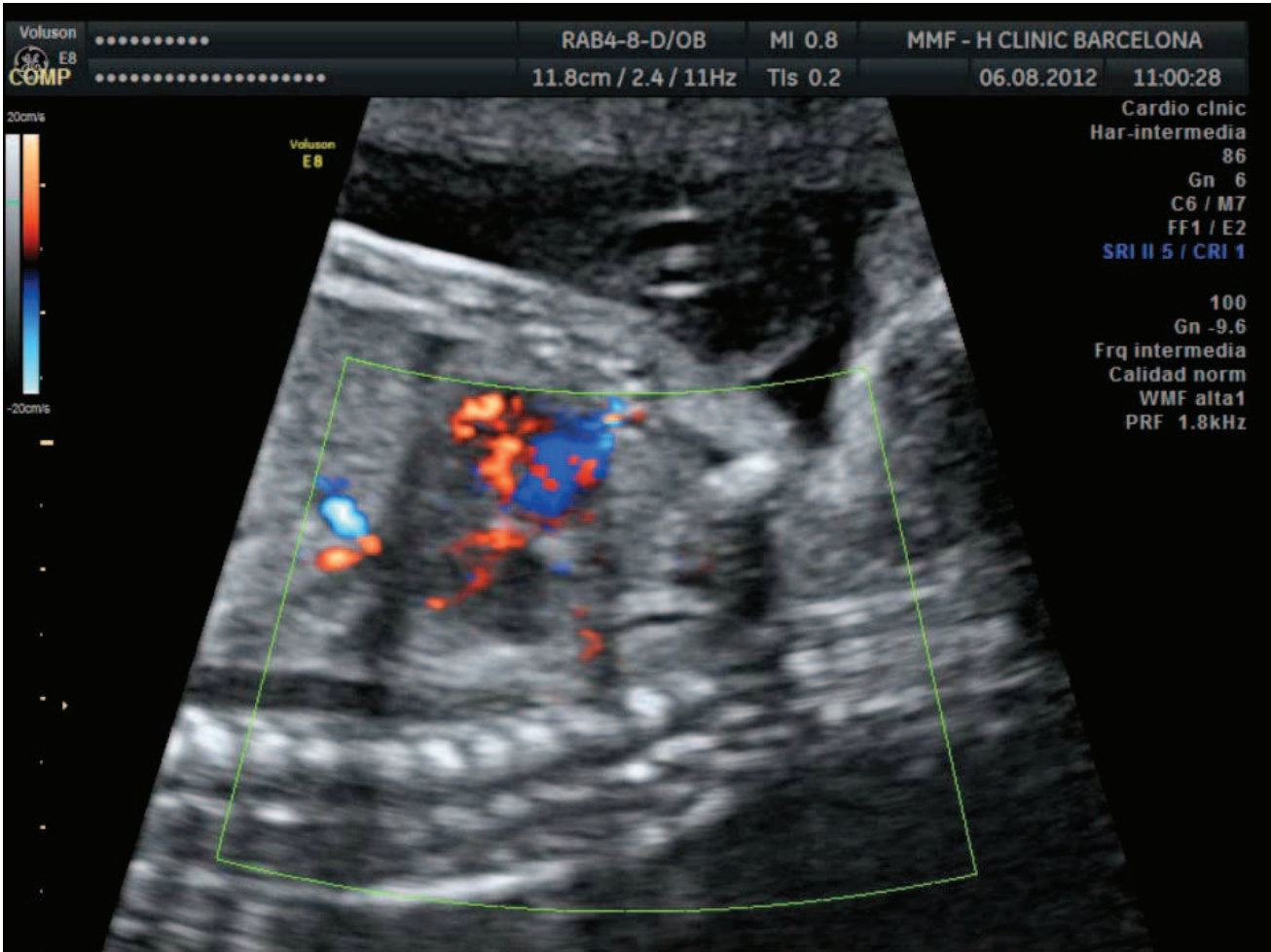


CONDUCTA a seguir:

- Tetralogia de Fallot + Arc Aòrtic Dret
- Ecocardiografia n. III per a confirmar diagnòstic.
- Seguiment control gestacional nivell III.
- Es proposa amniocentesi (cariotip i CATCH 22) que la pacient rebutja.

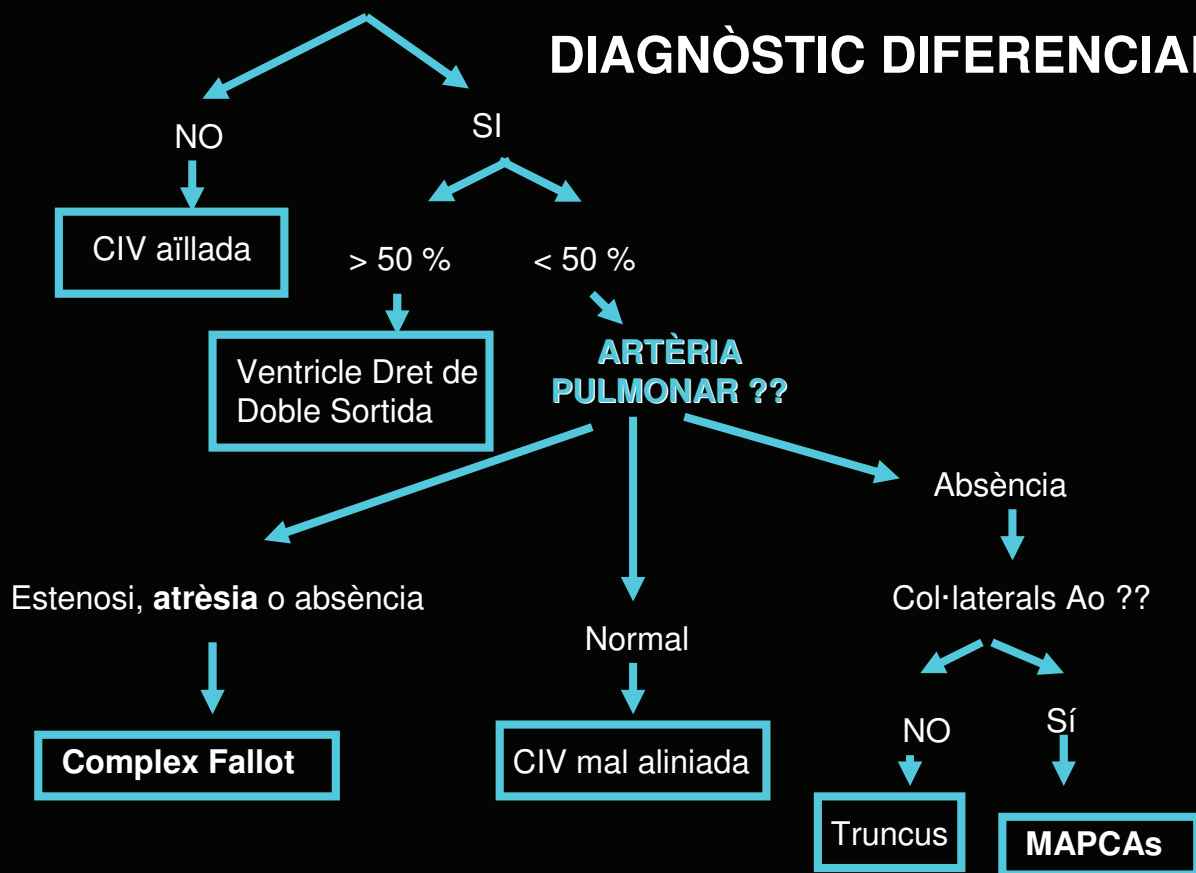
**Ecocardiografia fetal 21 SG
(ICGON – H. Maternitat Provincial)**





AORTA ACAVALCADA

DIAGNÒSTIC DIFERENCIAL

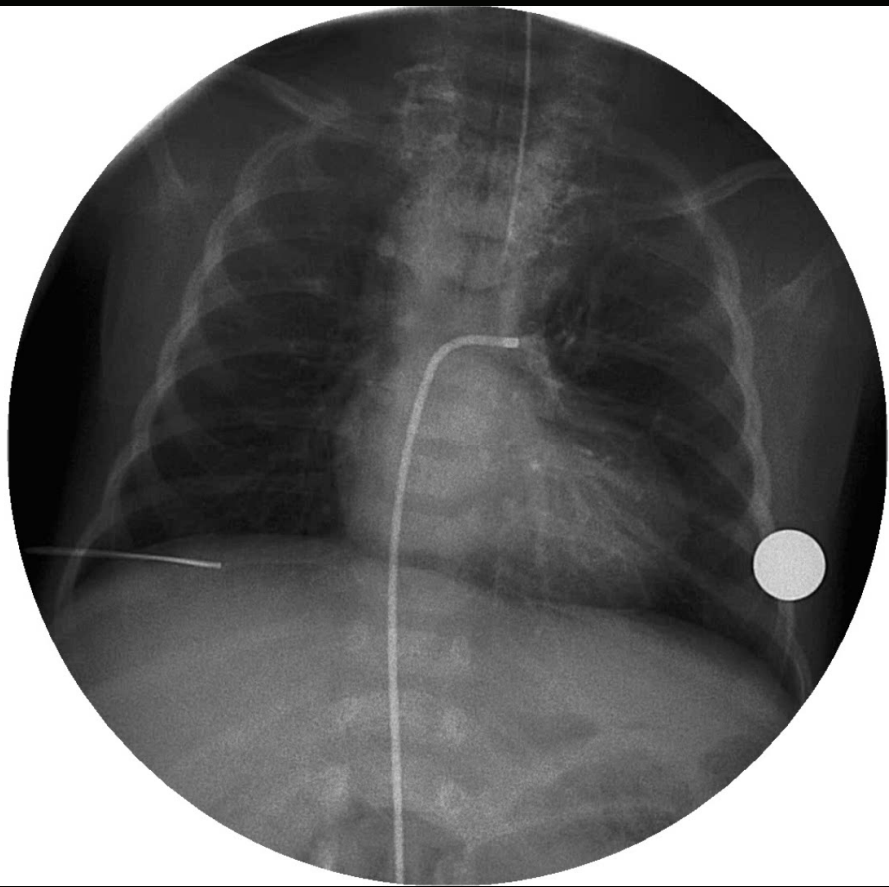


DIAGNÒSTIC

- **Complex Fallot + atrèsia pulmonar + MAPCAs** s'informa del mal pronòstic de la cardiopatia (atrèsia pulmonar).
- No accepta amniocentesi.
- Seguiment mensual i conducta obstètrica habitual, a excepció d'aparició d'arrítmia i/o hídrops fetal.
- Part en Hospital de III Nivell.

PART (H.S.Joan de Déu)

- Control ecogràfic i gestacional sense signes de descompensació.
- A les 39 s: Fòrceps de Kjelland, nena 3310 Kg.
- Cariotip postnatal: 46, XX.
- Cateterisme : confirma Complex Fallot amb atrèsia pulmonar i MAPCAs
- No és possible la correcció quirúrgica
- Mesures pal·liatives en el nounat (supervivència estimada de 2 anys)



GRÀCIES

