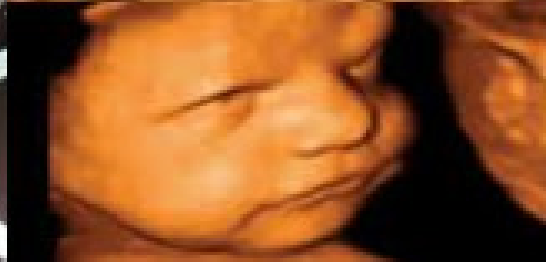
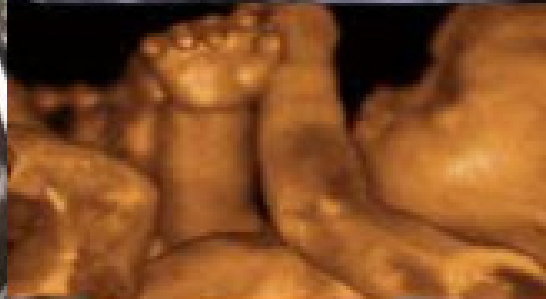
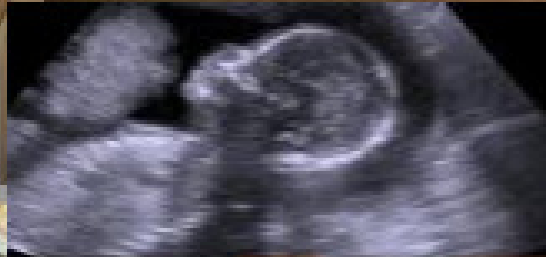
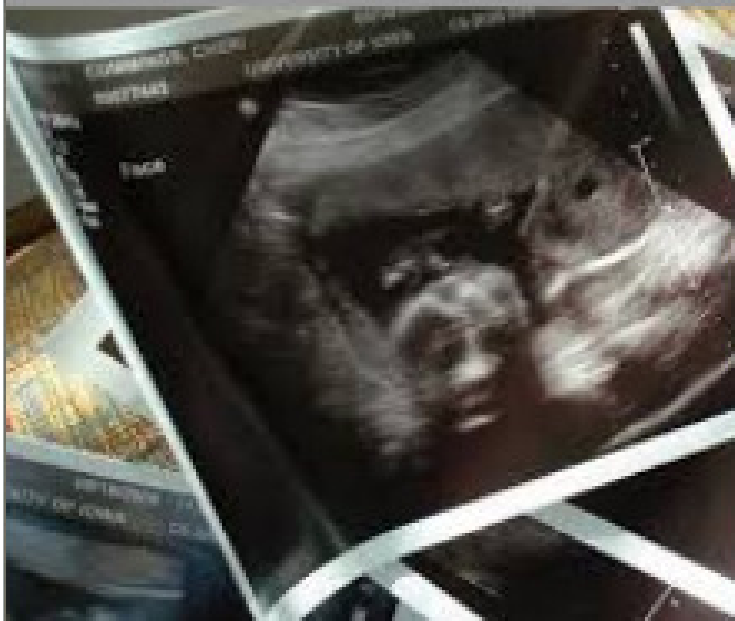
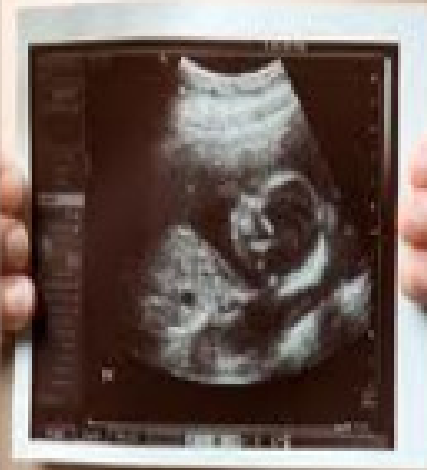Parc Taulí Sabadell
Hospital Universitari



Diagnòstic prenatal tumoració facial



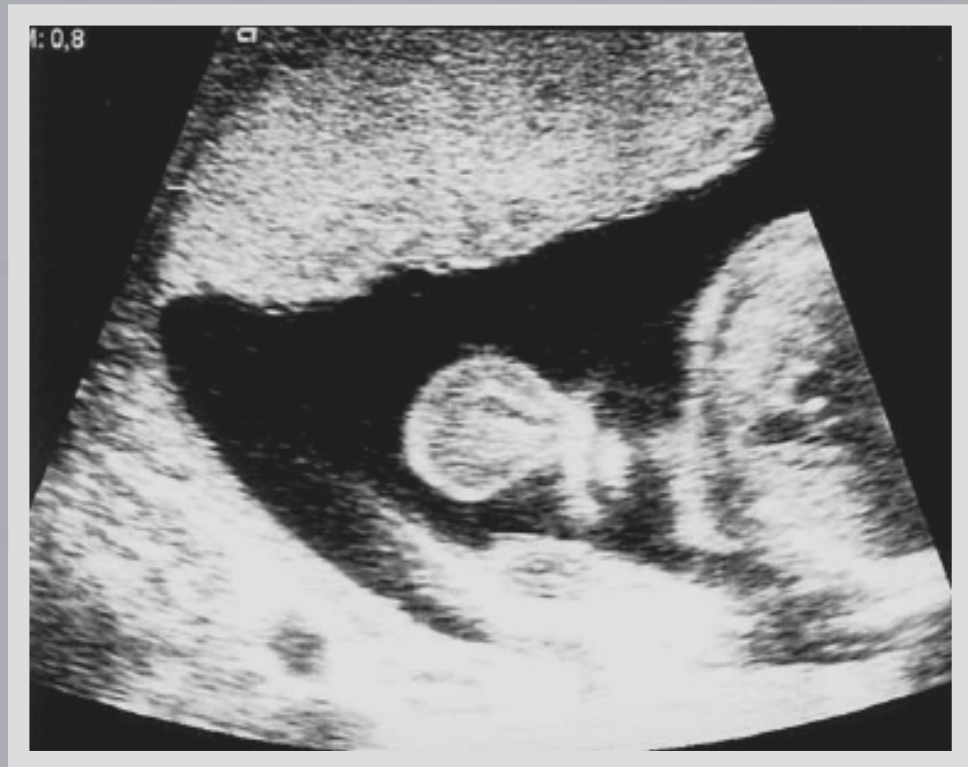Marina Martínez Mena



1^a Ecografia

21.4 setmanes de gestació

Tumoració facial pediculada
20x 18 mm



Diagnòstic diferencial

BENIGNES:

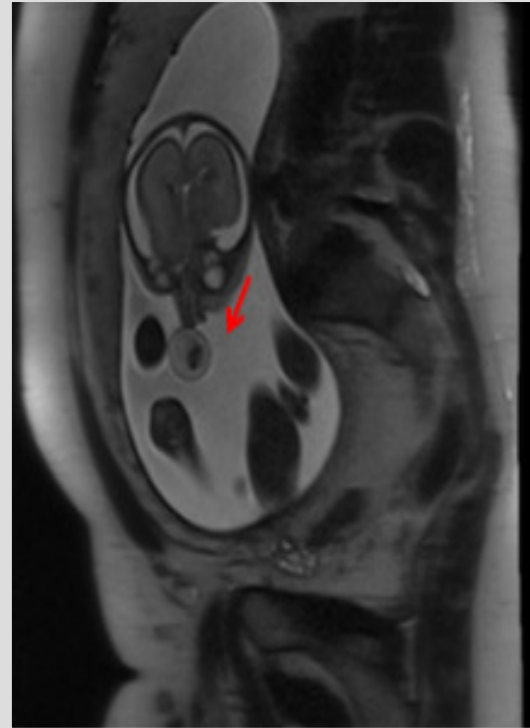
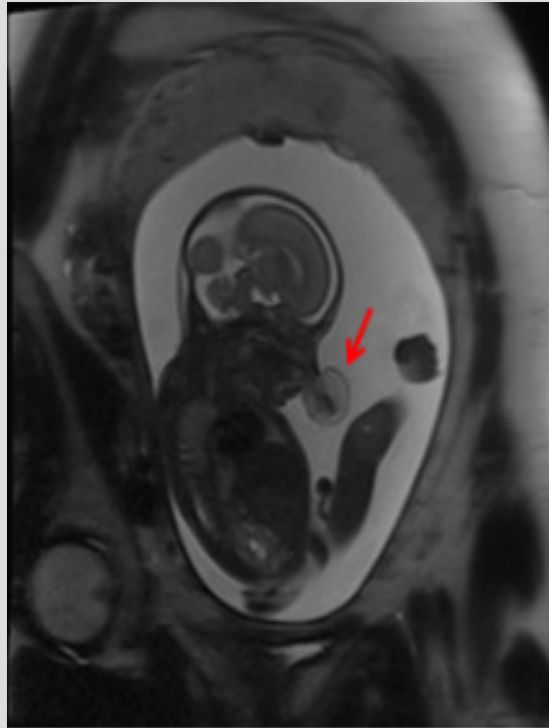
- Quist dermoide
- Glioma
- Encefalocele
- Altres: Pòlips nasals, hamartoma, teratoma, hemangioma, lipoma, quist del conducte lacrimonasal

MALIGNES:

- Fibrosarcoma
- Rabdomioma
- Limfoma

Proves complementàries

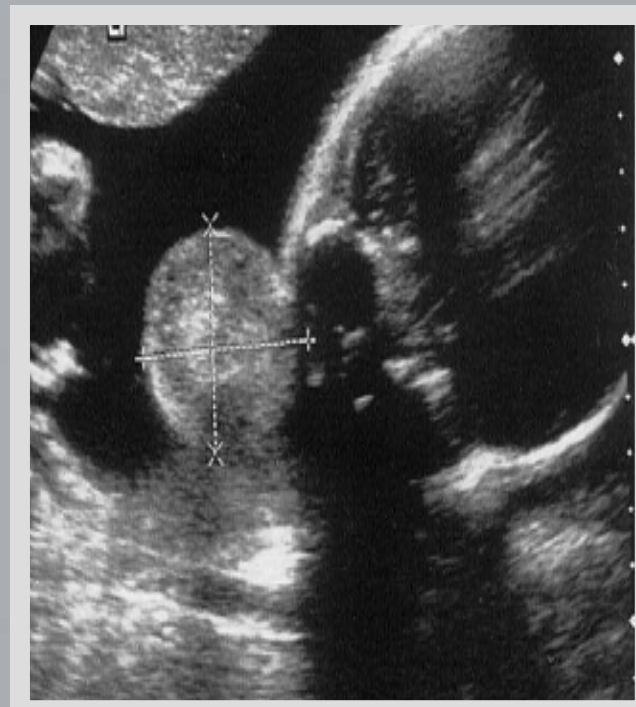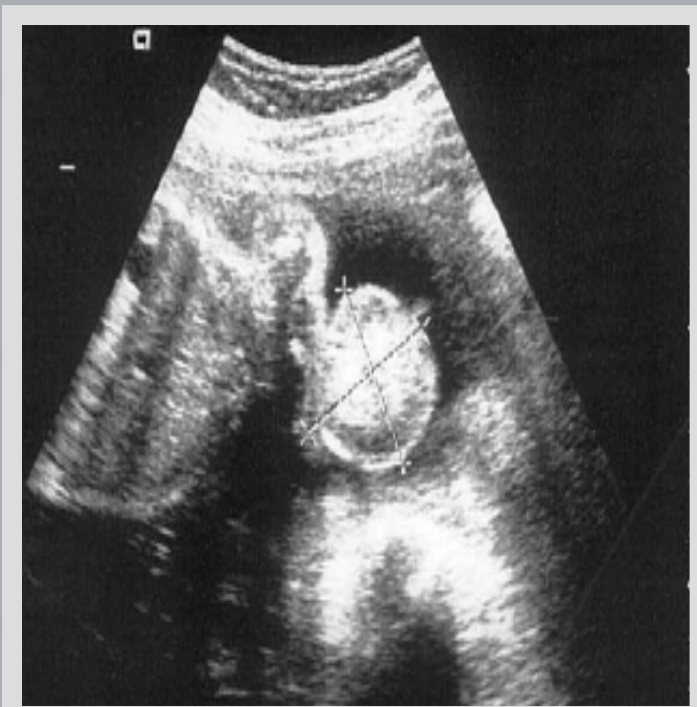22.4 setmanes de gestació



Ecografies de control

27 setmanes de gestació

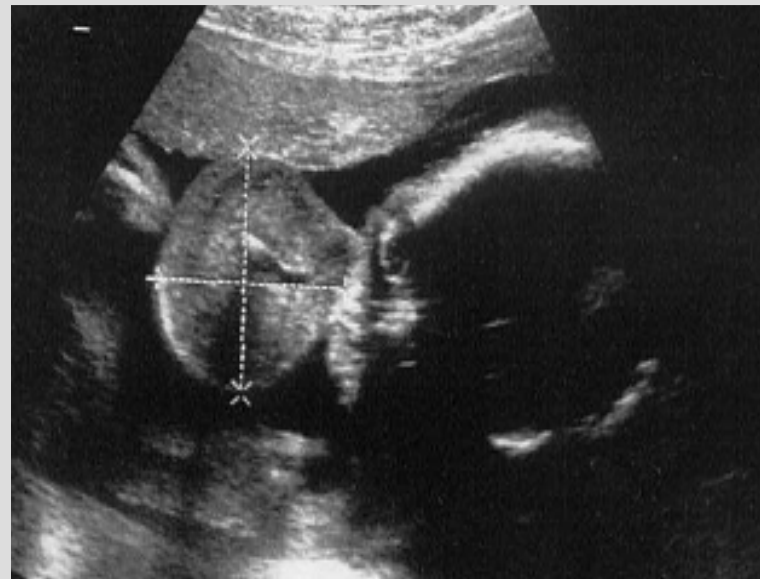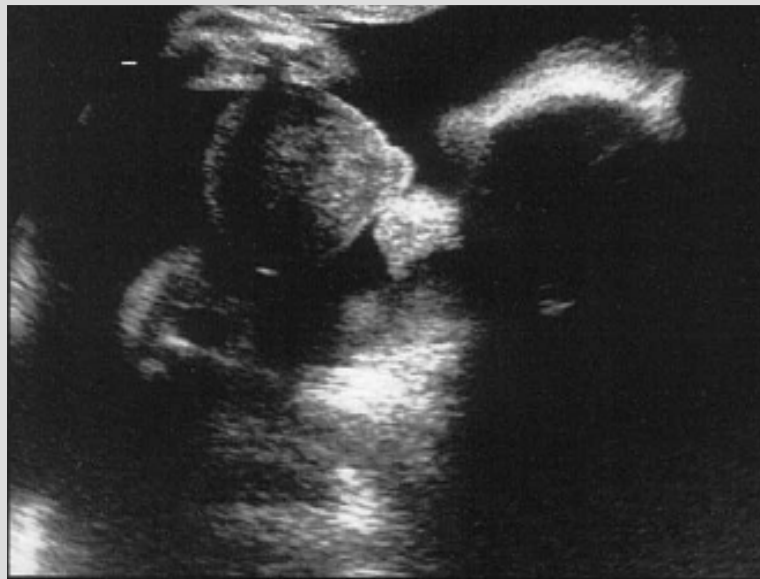Tumoració pediculada
34x 36 mm



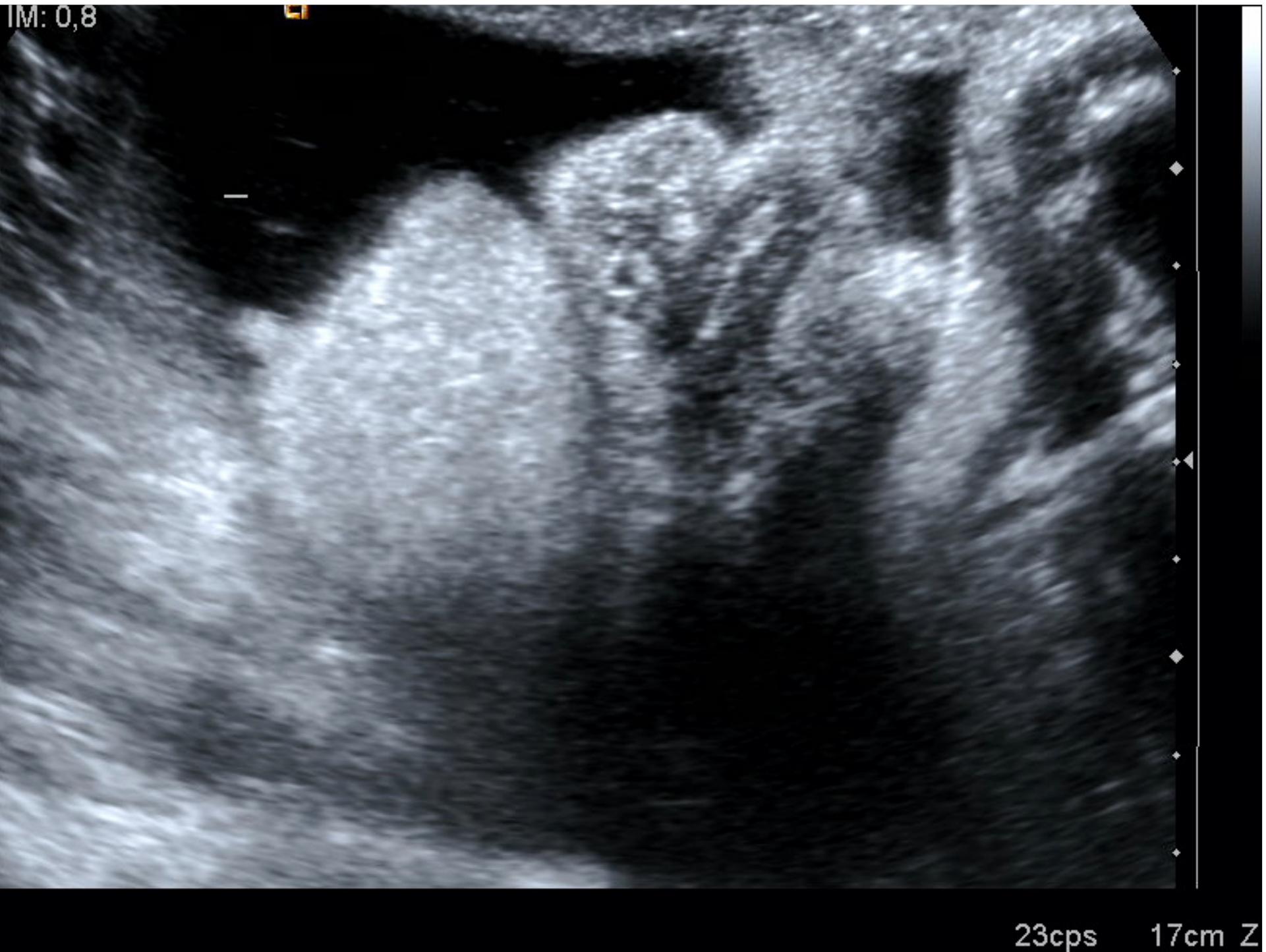
Ecografies de control

30 setmanes de gestació

Tumoració pediculada
47x 43 mm

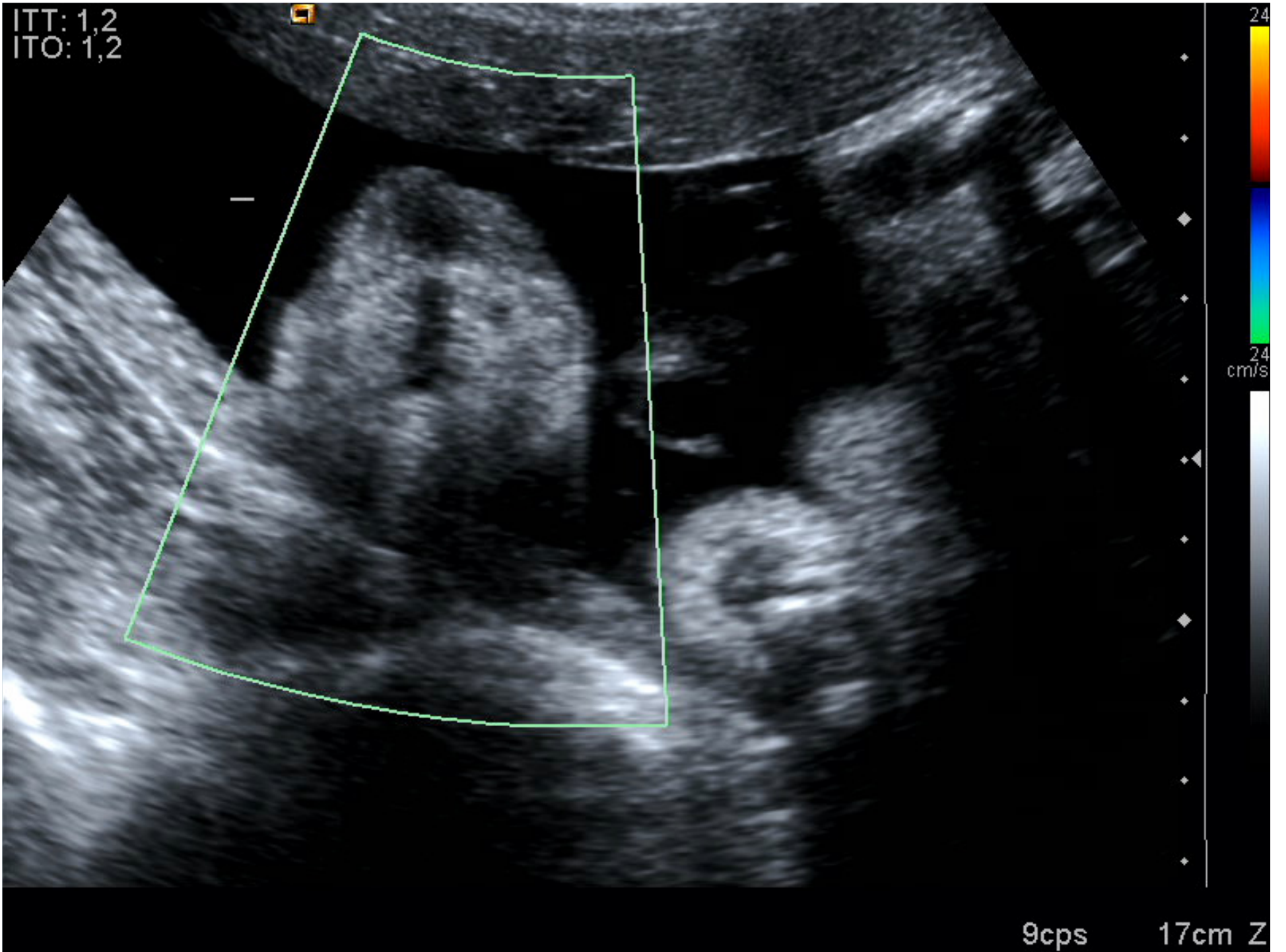


IM: 0,8



23cps 17cm Z

ITT: 1,2
ITO: 1,2

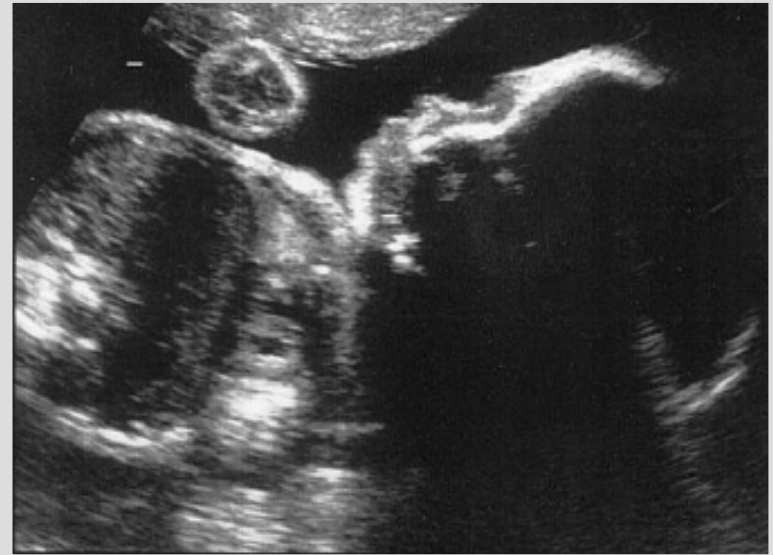
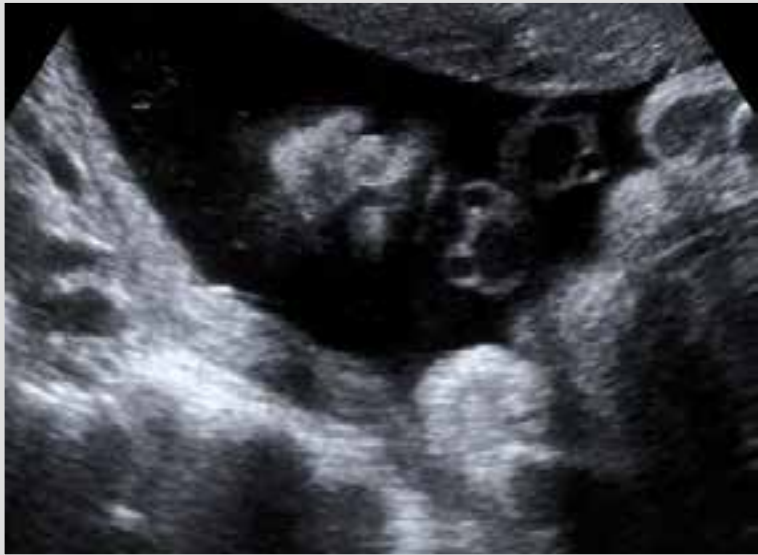
9cps

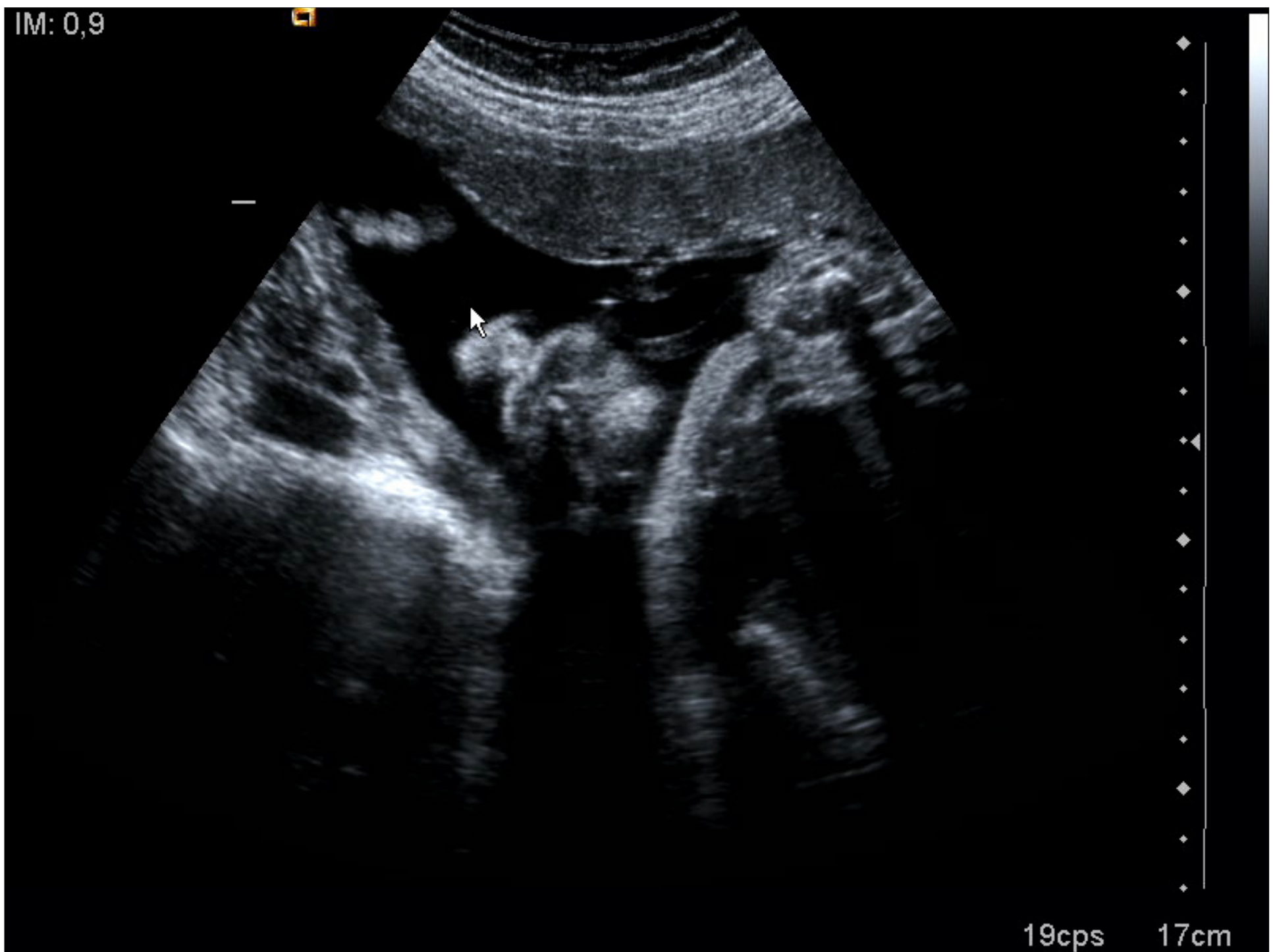
17cm Z

36 setmanes de gestació

Pedicle nasal de 8 mm i
tumoració lliure de 35mm



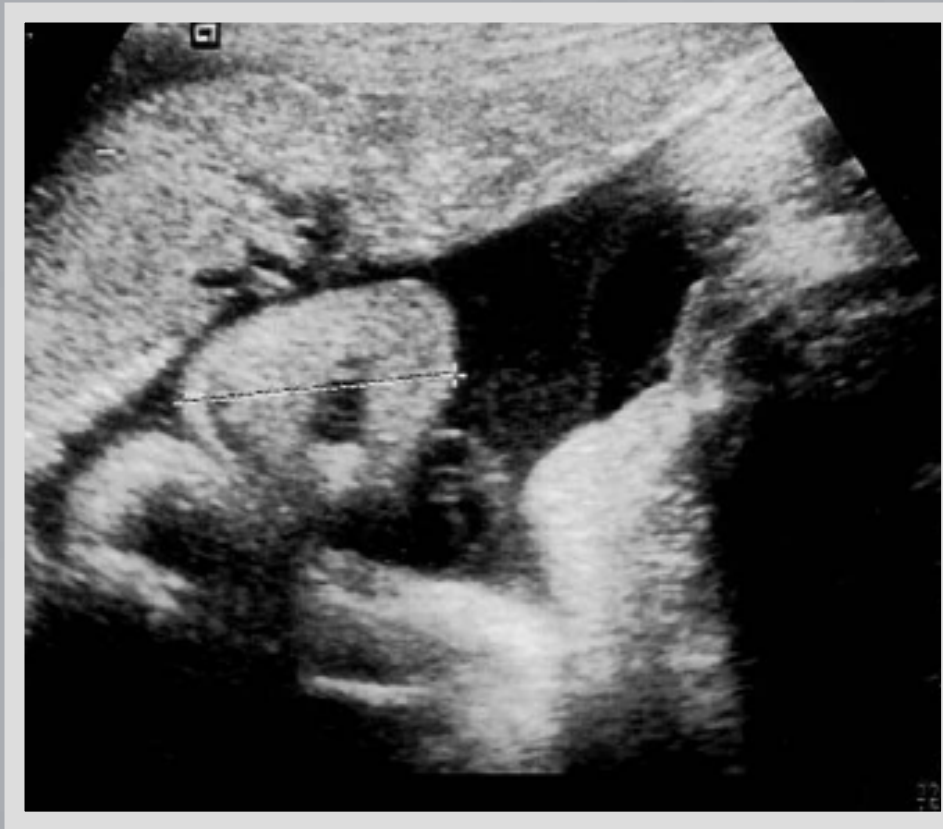IM: 0,9



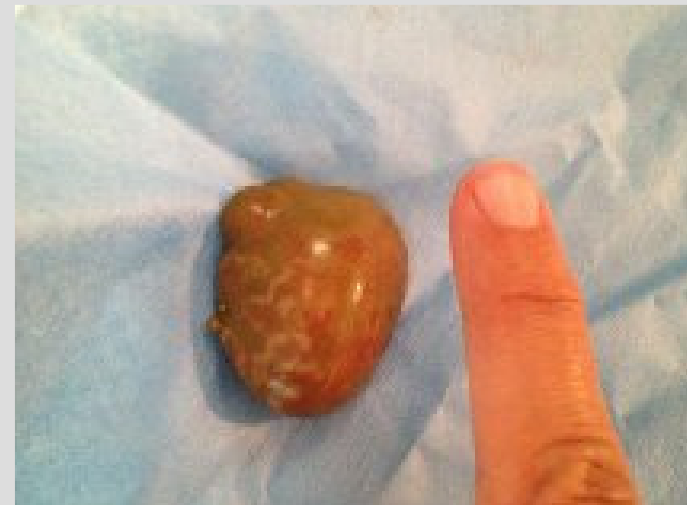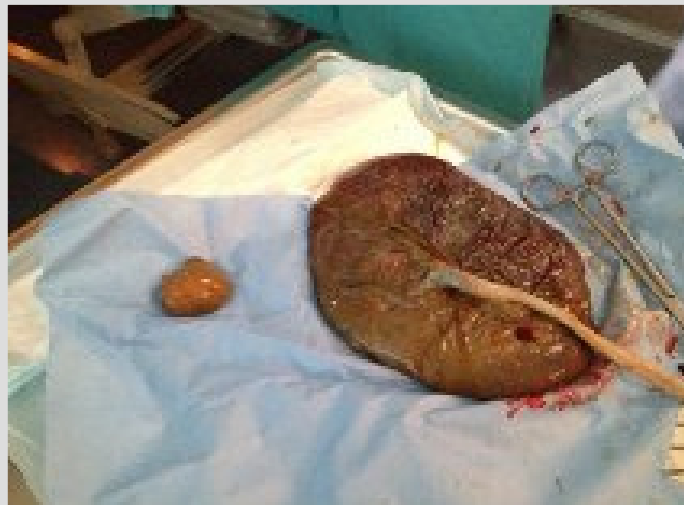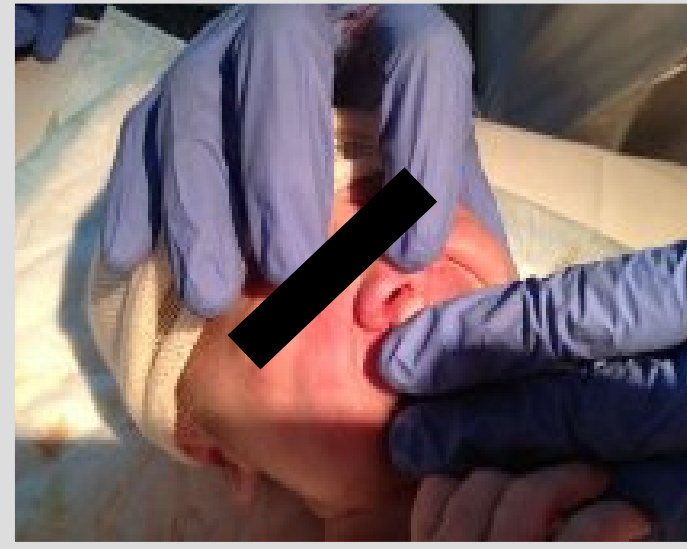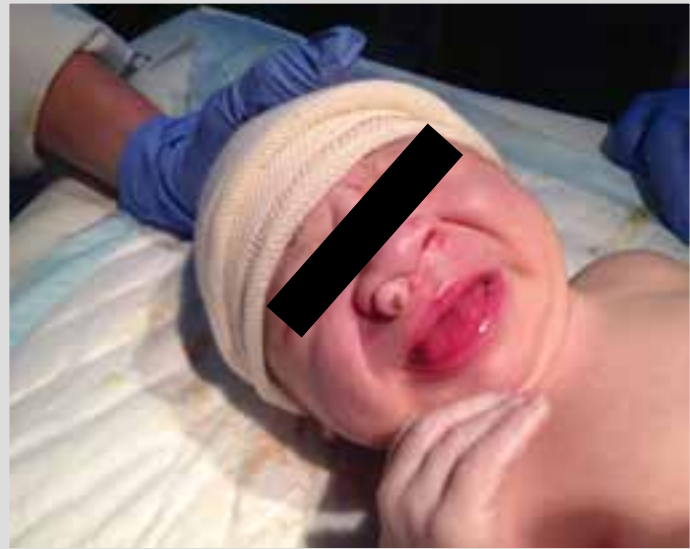19cps 17cm

38 setmanes de gestació

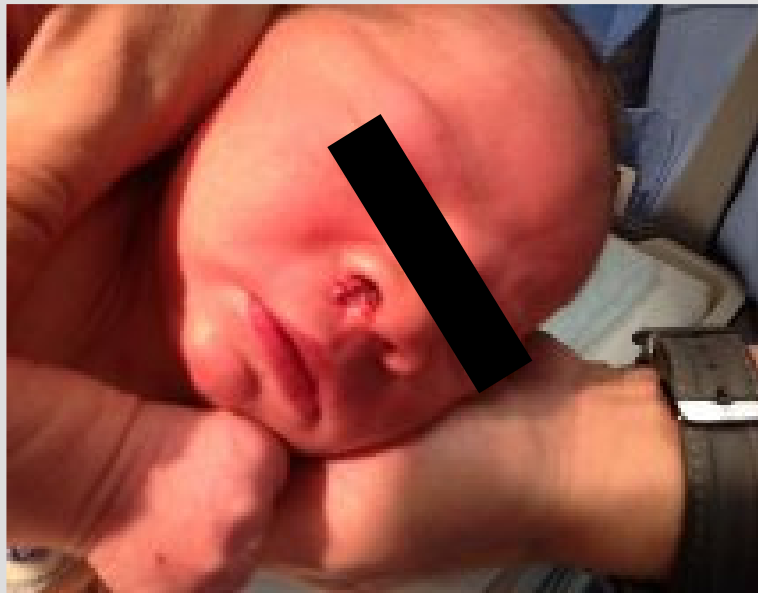Pedicle nasal de 8 mm i
tumoració lliure de 35mm



Diagnòstic anatomia patològica: quist dermoide



Escissió quirúrgica de la massa



A black and white photograph of a pregnant woman's belly. A red heart sticker is placed on the upper part of the abdomen. The woman's hands are resting on her belly, with one hand near the bottom right. The text "MOLTES GRÀCIES PER LA VOSTRA ATENCIÓ" is overlaid in white, uppercase letters across the center of the image.

MOLTES GRÀCIES PER LA VOSTRA ATENCIÓ