

# Cas clínic: quist abdominal

XXII Jornada catalana de diagnòstic prenatal ecogràfic  
Althaia, Xarxa assistencial universitària de Manresa  
21 març 2014

Marina Alcoz Cases  
ASSIR Santa Coloma de Gramenet



# Pacient

.36a, Marroc

.No AP. IMC 31'2

.TPAL 1001

.No controls en 1r trimestre

.Cribatge 2n trimestre baix risc

.DG amb dieta

## 17'2w, ASSIR

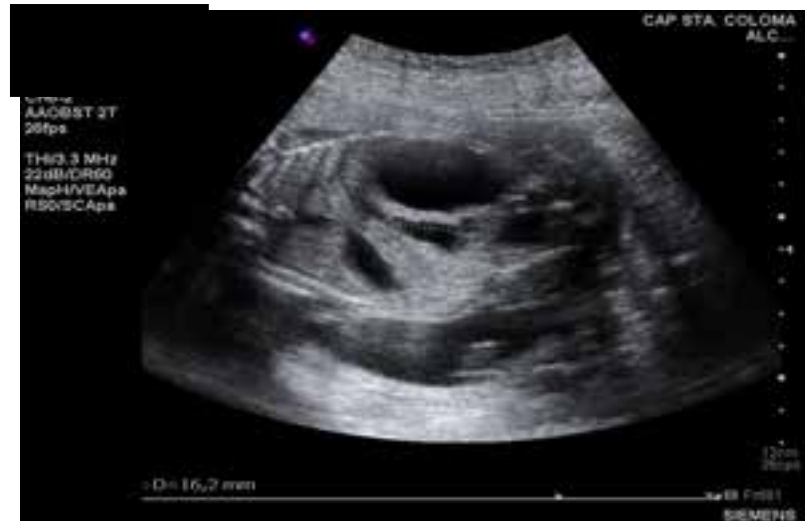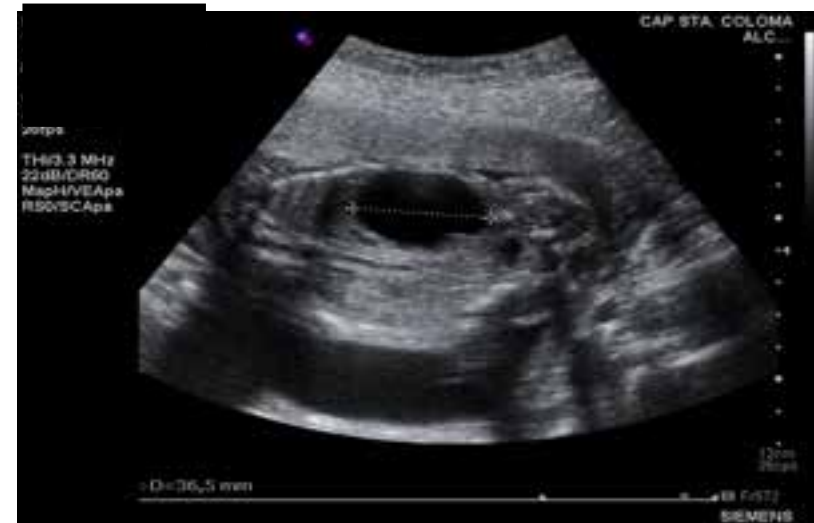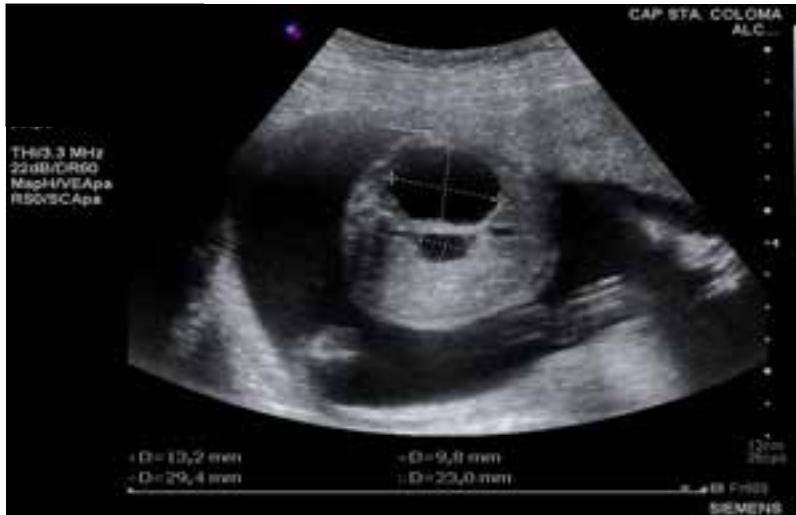.Quist 7 mm en fossa renal dreta que podria correspondre a ectàsia renal

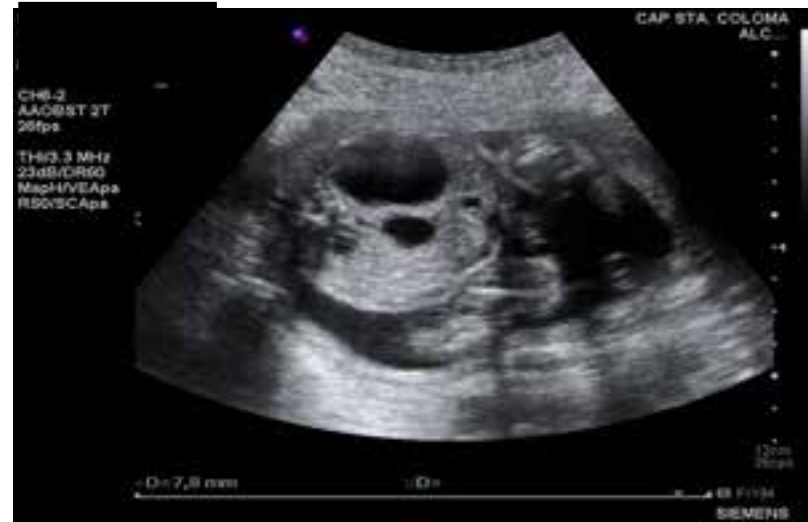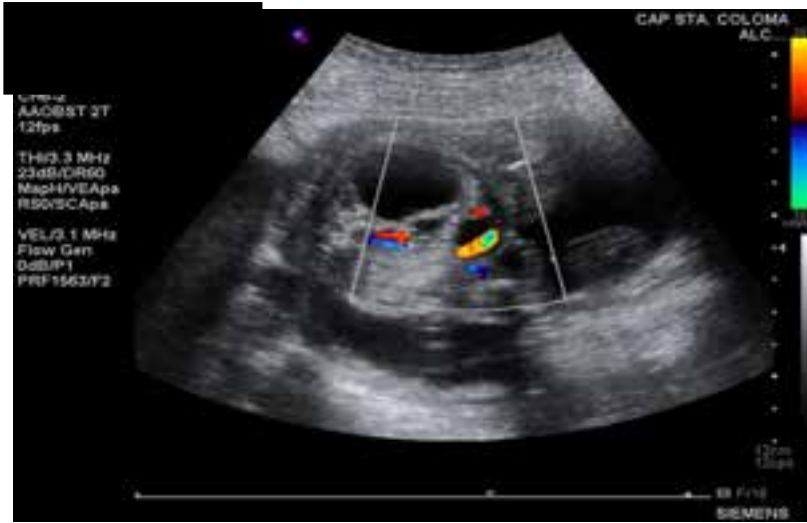



.Derivació a UMF HUVH

.Programació ecografia morfològica

# 21'2w, ASSIR





# Orientació diagnòstica ASSIR

.Possible hidronefrosi IV dreta, I esquerra.

Dilatació ureteral dreta?

.No malformacions associades. Sexe femení

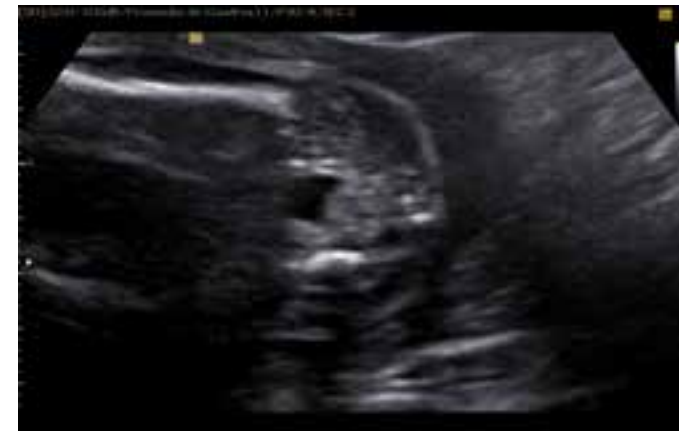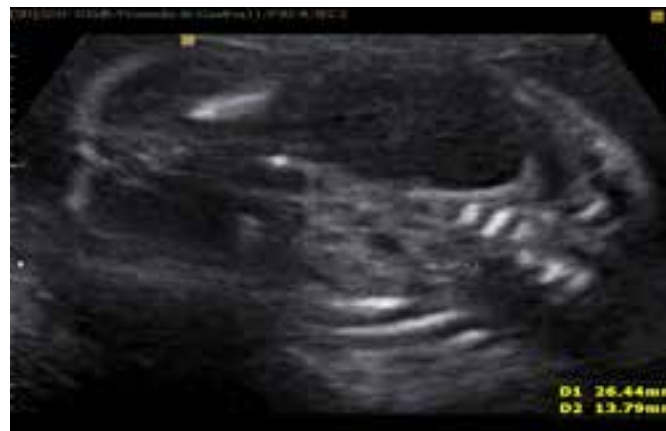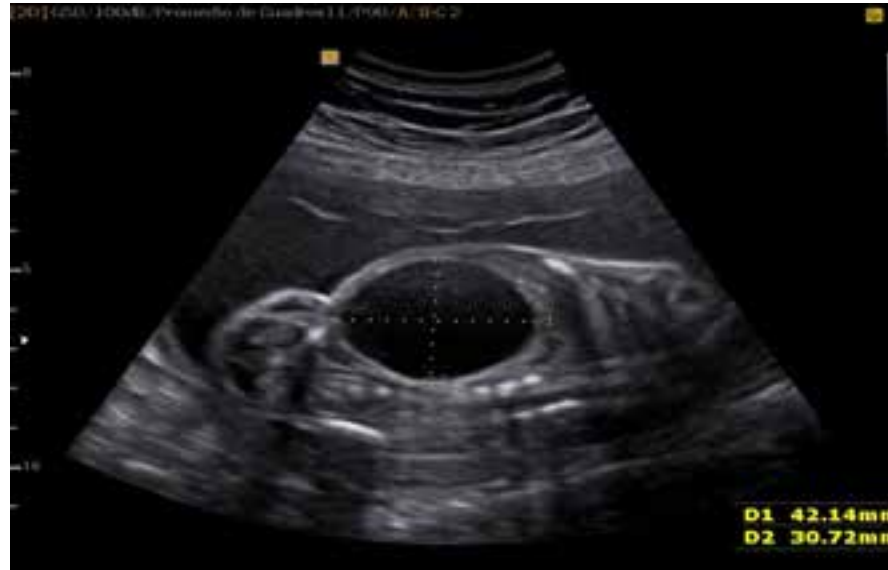.Bufeta i LA normals

.Cribatge 2° T baix risc



Visita en 2 dies a HUVH

# 21´4w, Vall d´Hebron



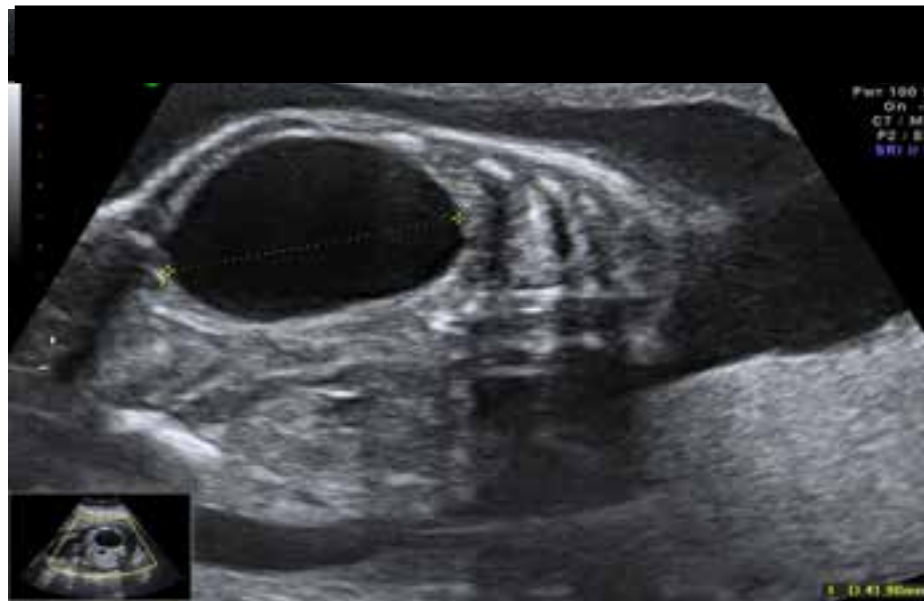
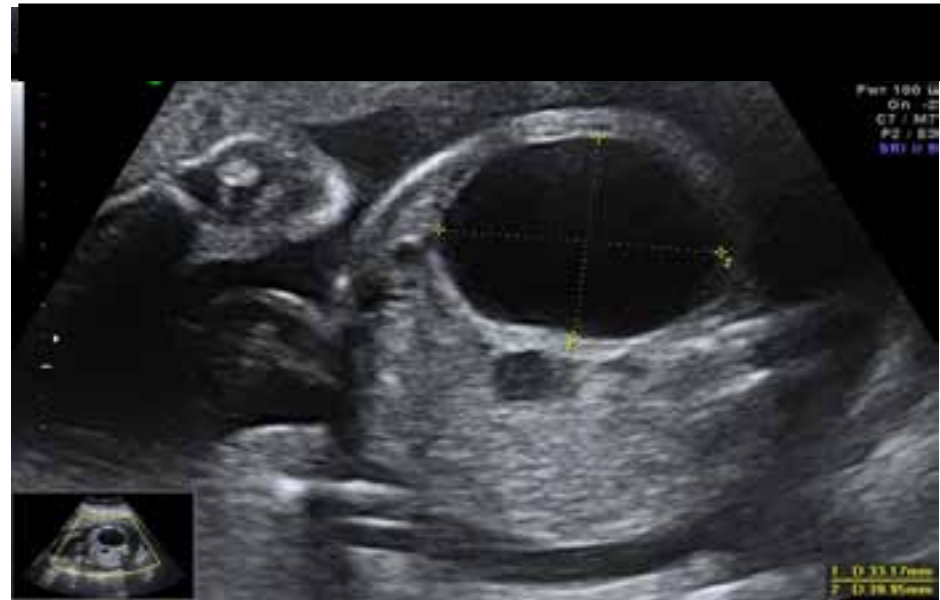

# Orientació diagnòstica HUVH

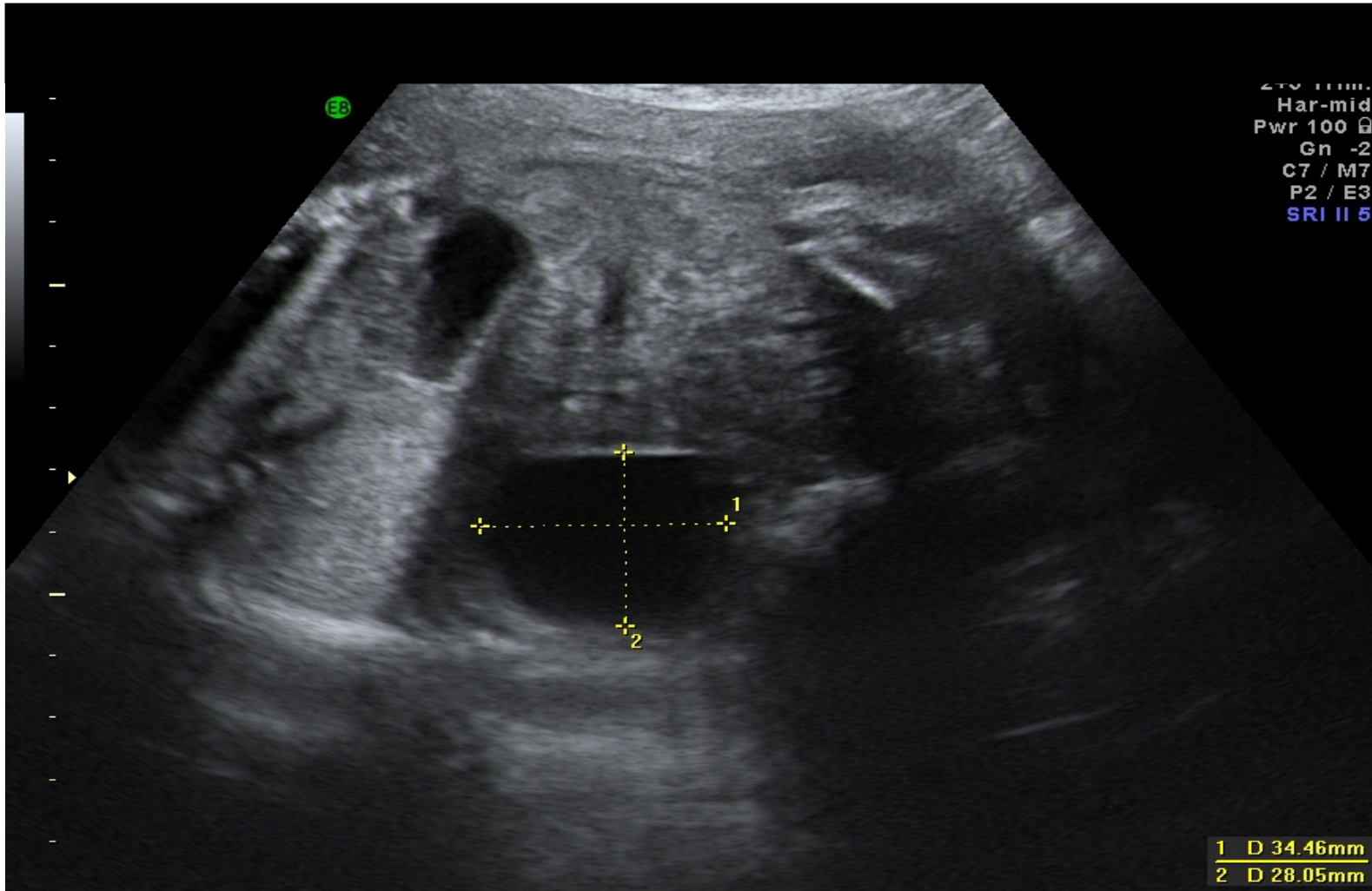
- Possible urinoma ocupant de fossa renal dreta (possible ronyó pèlvic displàsic).
- Ronyó esquerre normal.
- Bufeta i LA normals.
- No altres malformacions.



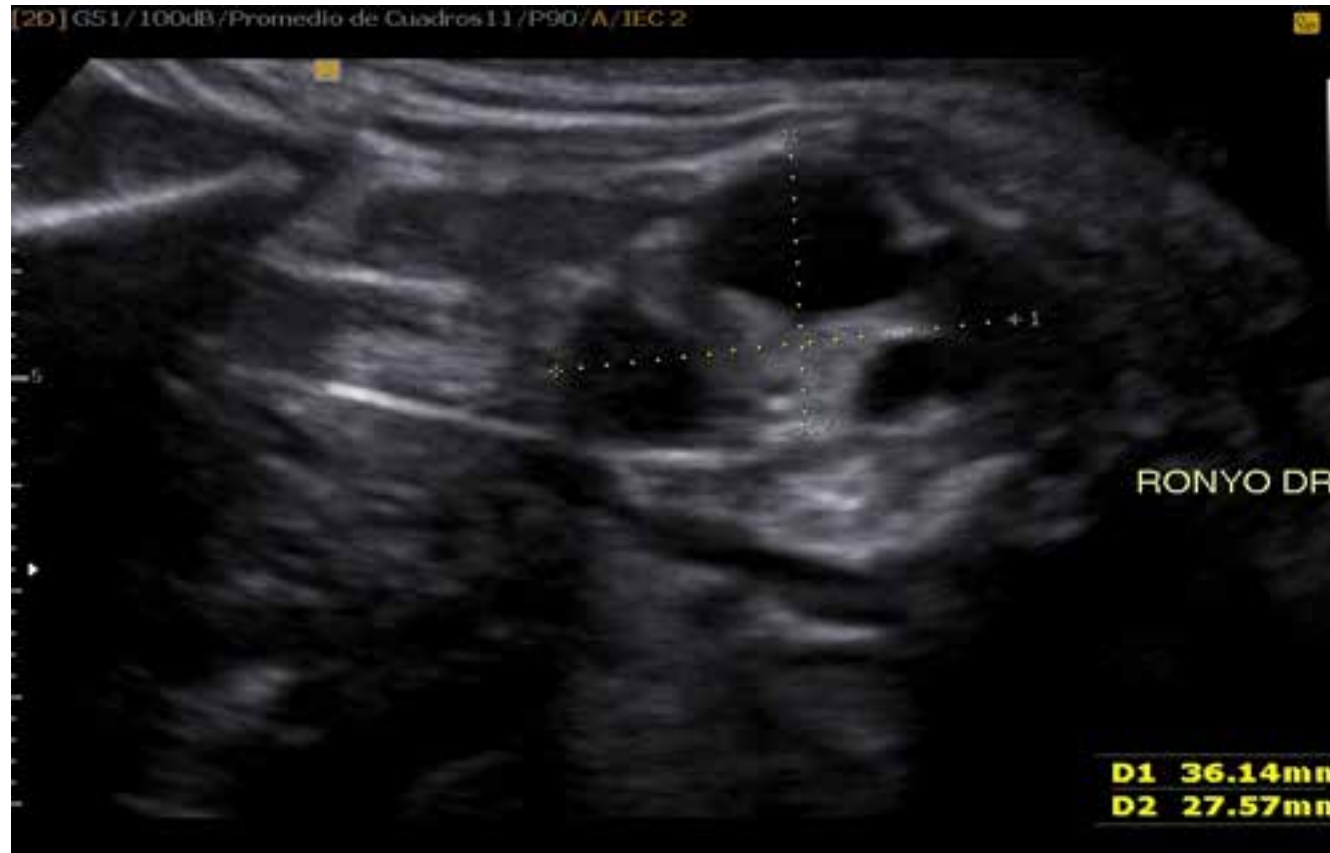23w



28w



36'3w



- .Rotura del quist-urinoma
- .Ronyó dret multiquístic displàsic

# Control de final de gestació

.Controls de LA i Doppler

.38'4w, 40w: Normals

.41w: VD cerebral confirmat a les 24h, LA límit



Inducció del part



Fórceps de Naegele per a escurçament d'expulsiu. Fetus femení 3550g Apgar 9-10



# Controls neonatals

**.EF:** normal excepte apèndix preauricular esquerra. Miccions normals

**.Ecografia abdominal (24h):**

- Ronyó dret quístic displàsic: menor mida, mala diferenciació còrtico-medul·lar, 4 quistos corticals, no pelvis renal.
- Ronyó esquerra, bufeta i uretra normals.

# Controls posteriors

.**Eco abdominal** (6w): anàloga.

.**Cistografia/CUMS** (8w): estructura i funció bufeta i uretra normals, no RVU

.**Gammagrafia renal** (10w): activitat renal esquerra normal, no activitat dreta ni ectòpica



Control als 6 mesos

**Gràcies per la vostra atenció!**

