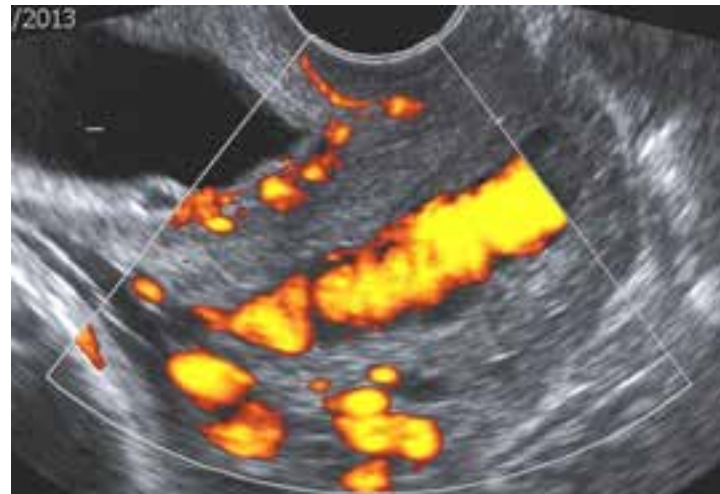
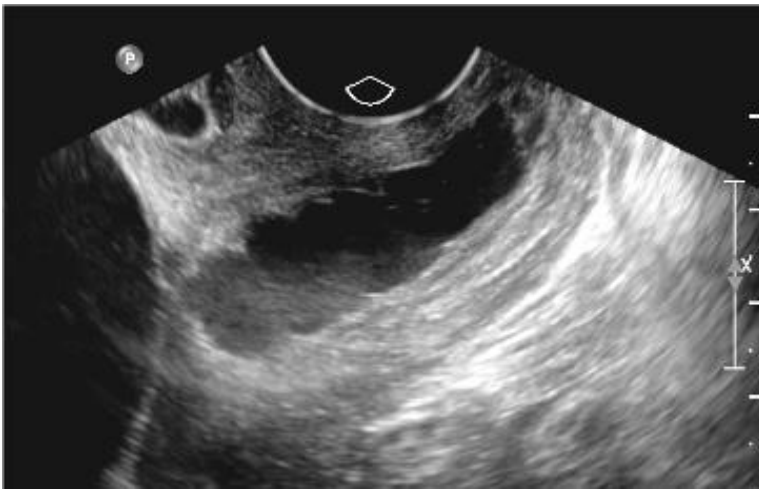

VARIUS CERVICALS EN GESTANT DE TERCER TRIMESTRE



Dra. Reula.

Dra. Rams.

Dr. Parra.

Pacient dona de 31 anys. Raça caucàsica. IMC 21.

- ◉ No antecedents mèdics ni quirúrgics d'interès.

- ◉ Antecedents Ginecològics/Obstètrics:
 - Menarquia als 14 anys.
 - TM: 5/27
 - TPAL: 0-0-1-0 (avortament espontani de 1er T).
 - última RG al 2013. NPCM.

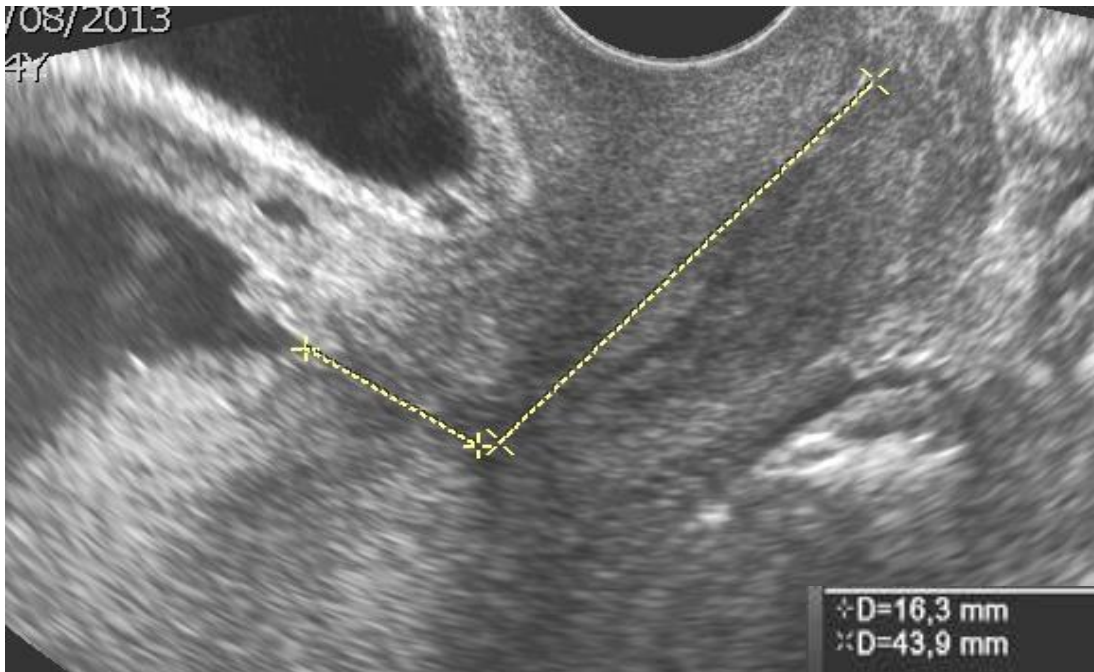
- ◉ Bon control obstètric. No factors de risc gestacional.

21/08/2013

ECOGRAFIA 2ON TRIMESTRE : 20 + 4 SG.

Fetus únic, situació longitudinal, presentació cefàlica. LA normal. Biometries concordants amb EG. Exploració morfològica sense anomalies aparents.

ECOTV: Placenta posterior prèvia OCLUSIVA que sobrepassa 16,3 mm l'OCI.

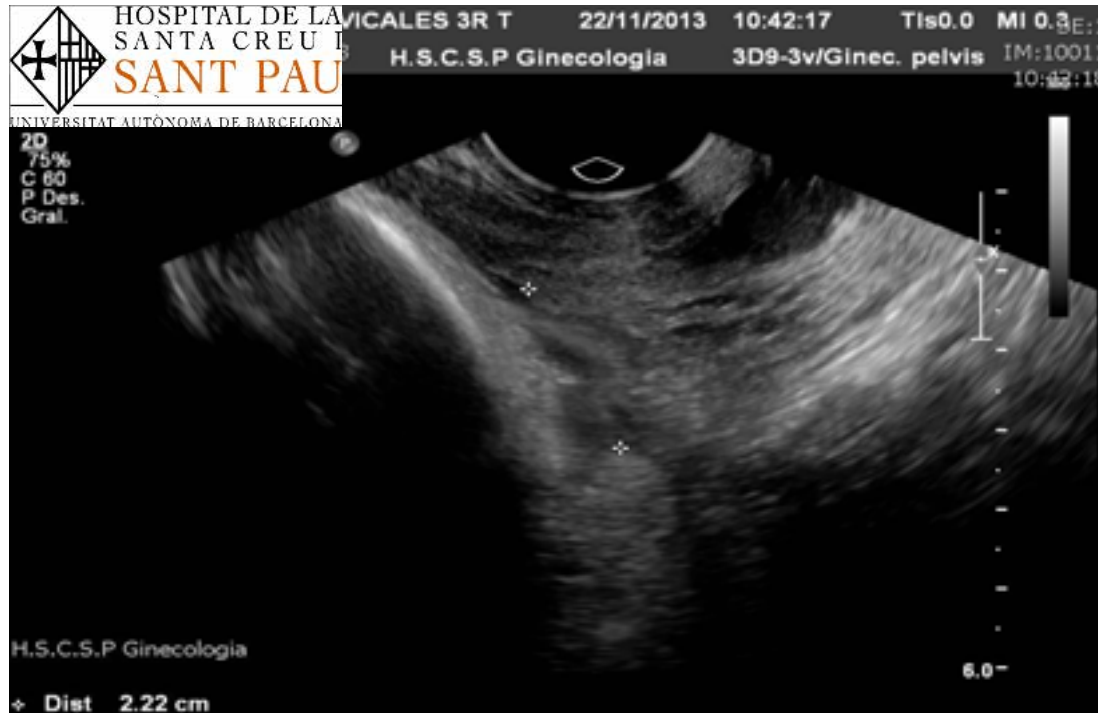

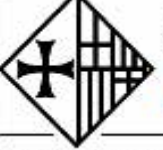21/11/2013

ECOGRÀFIA 3ER TRIMESTRE : 33+5 SG.

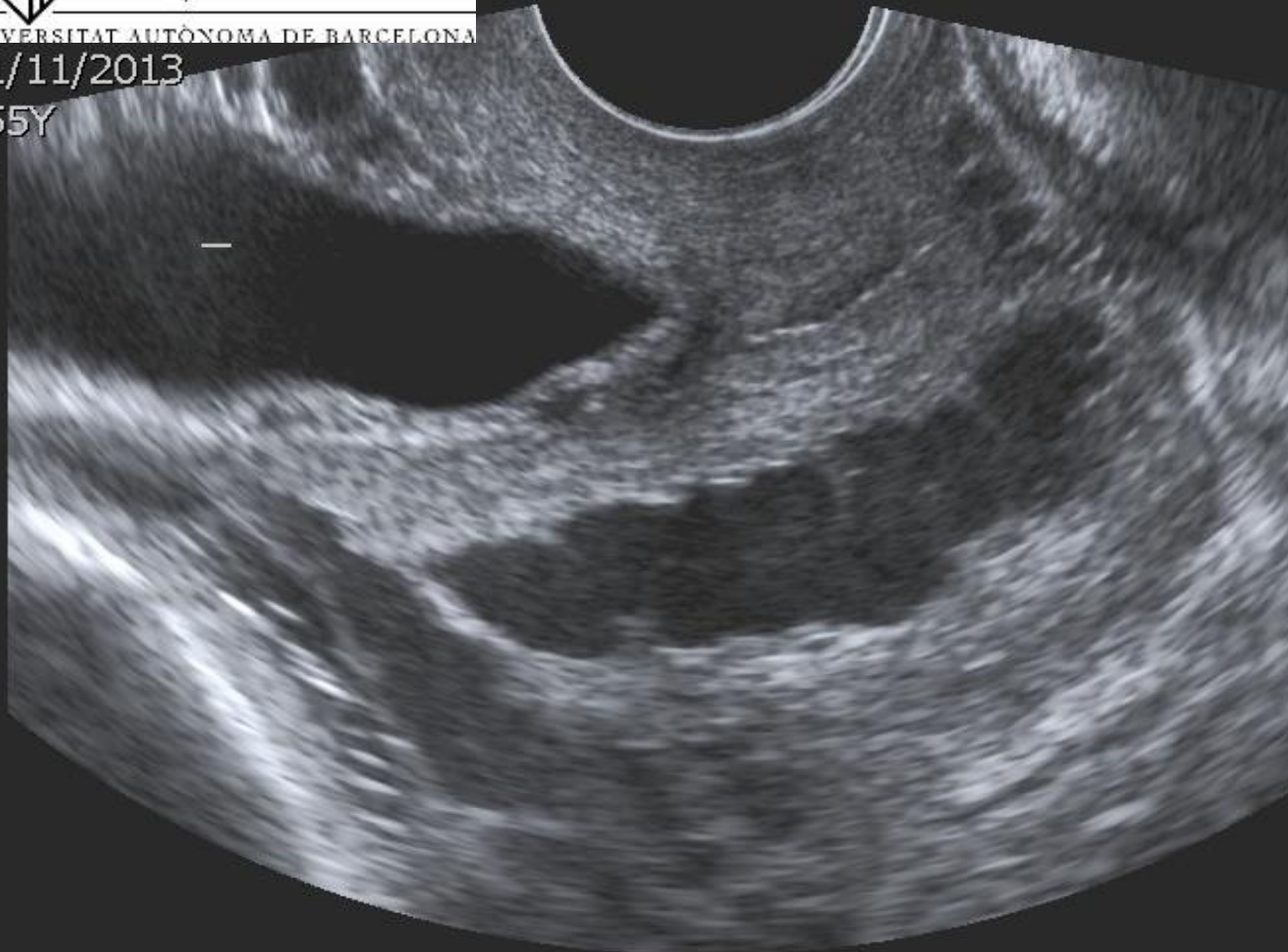
Fetus únic, situació longitudinal, presentació cefàlica. LA normal. PFE 2608 gr. (p92). Exploració morfològica sense anomalies fetals aparents.

ECOTV: Placenta posterior *PRÈVIA MARGINAL NO OCLUSIVA*. Longitud cervical: 42 mm. S'observa dilatació cervical.





SIEMENS	20
EC9-4 / Ginec	20
UPM	20



14cps 6cm



HOSPITAL DE LA
SANTA CREU I
SANT PAU

H.SANT PAU

20:18:49 21/11

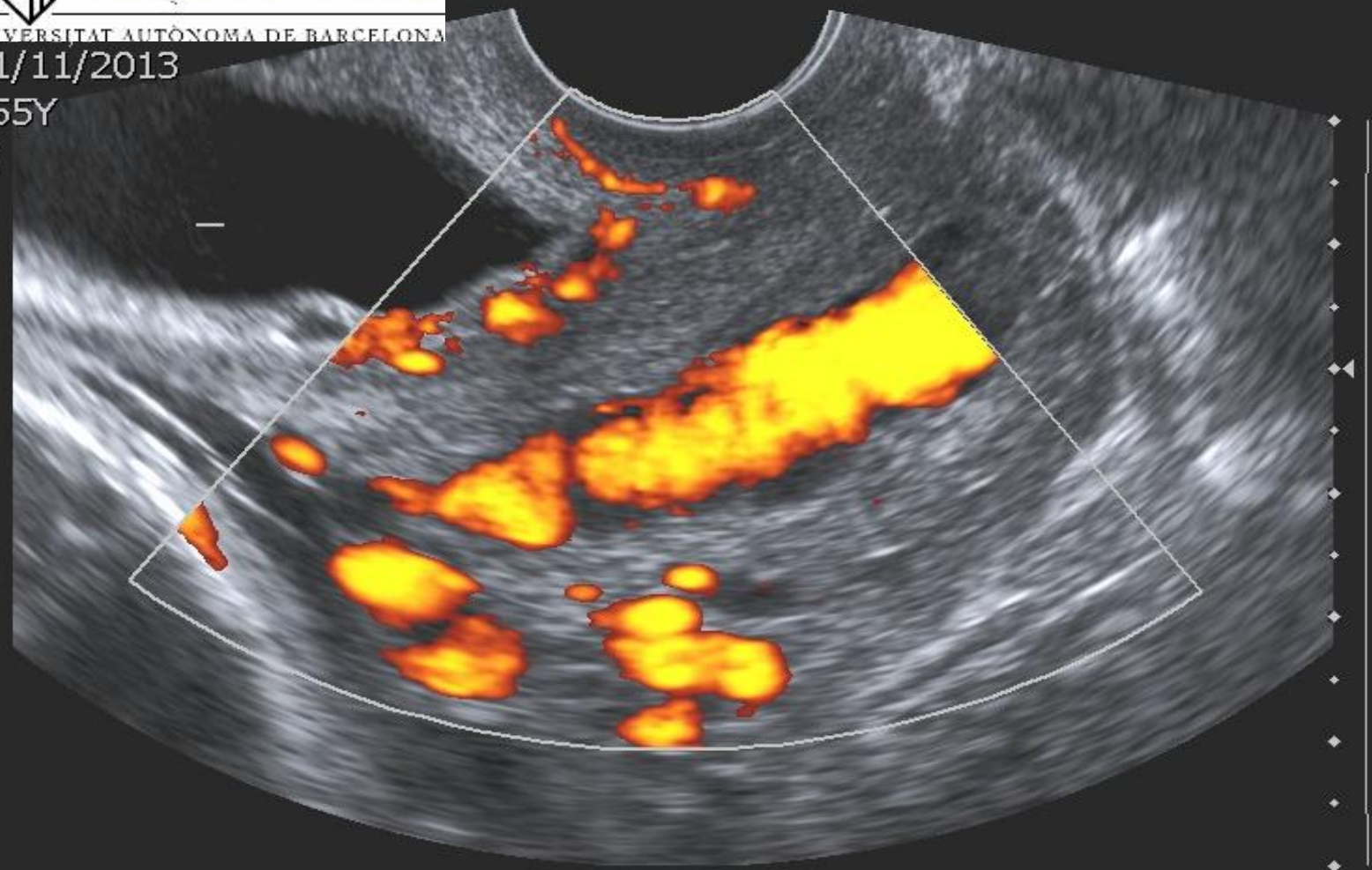
1538628

UNIVERSITAT AUTÒNOMA DE BARCELONA

21/11/2013

155Y

O



SIEMENS
EC9-4 / Gin
UPM

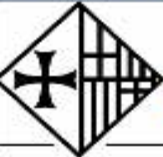

9cps

6cm

H.SANT PAU

Fr53



HOSPITAL DE LA
SANTA CREU I
SANT PAU

UNIVERSITAT AUTÒNOMA DE BARCELONA

22/11/2013

CAJAL 3R T

22/11/2013

10:44:51

TIs0.1

MI 0.6

H.S.C.S.P Ginecologia

3D9-3v/Ginec. pelvis

IM:10015

10:44:52

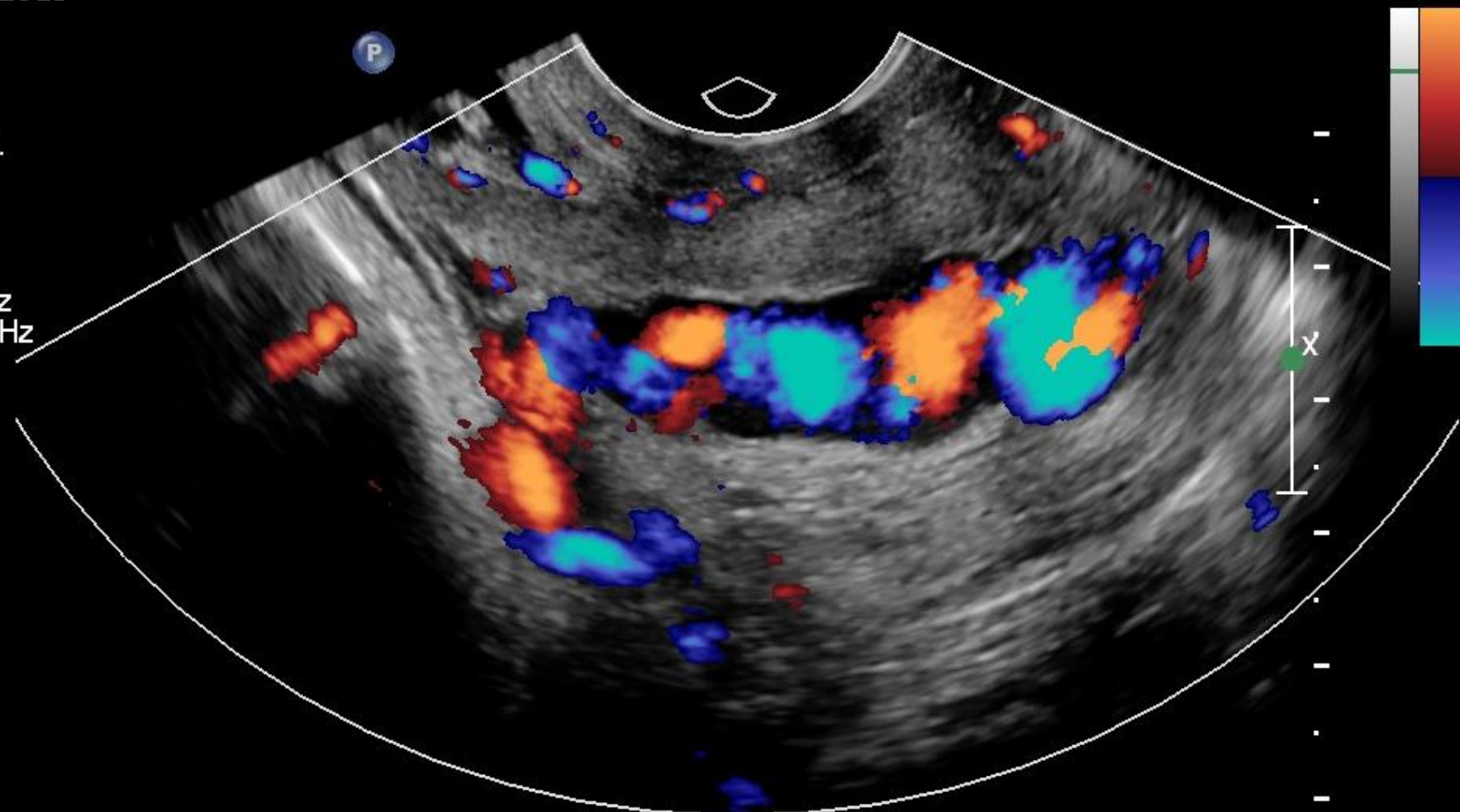
W3 M2

2D

52%
C 56
P Med.
Gral.

CPA

74%
500Hz
FP 40Hz
Med.

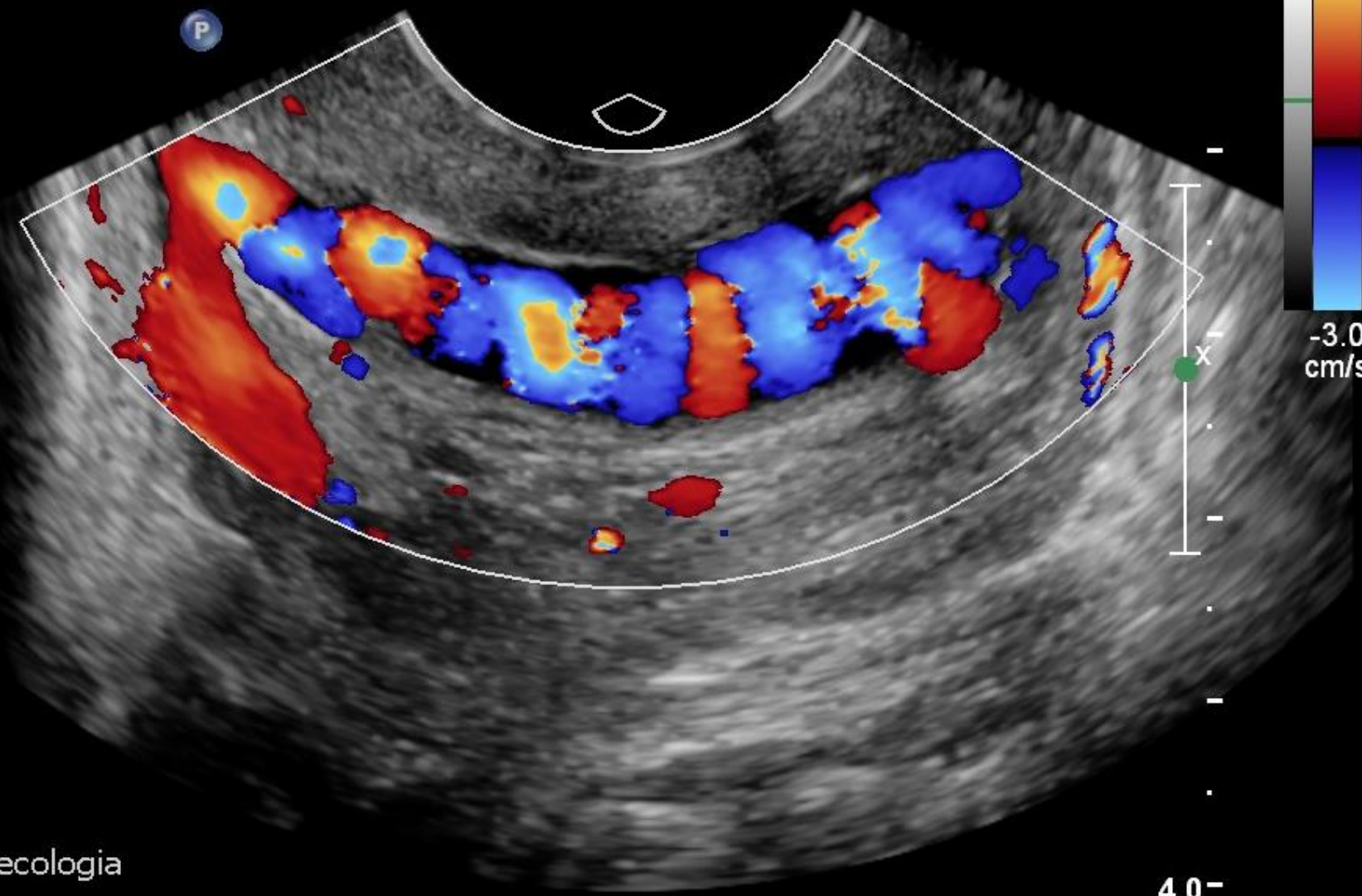


H.S.C.S.P Ginecologia

6.0

2D
48%
C 56
P Med.
Gral.

FC
74%
389Hz
FP 29Hz
Med.

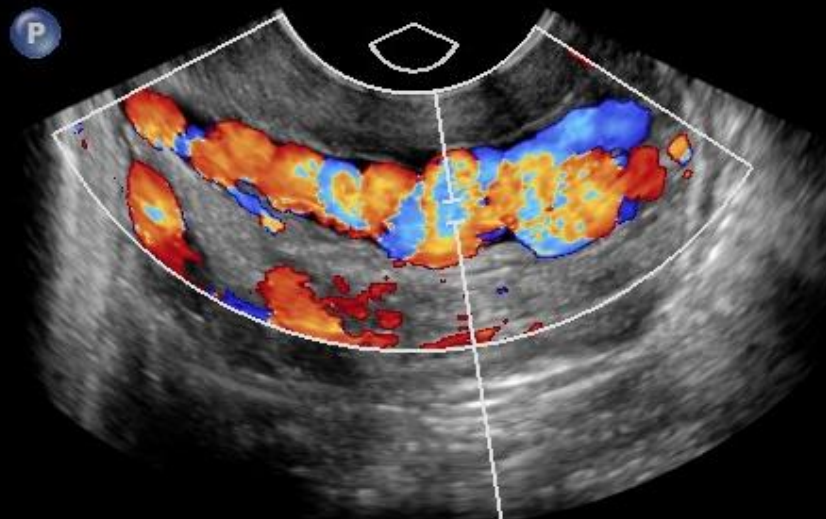


2D

48%
C 56
P Med.
Gral.

FC

74%
350Hz
FP 33Hz
Med.



PW

40%
FP 40Hz
VMue2.0mm
M3
4.0MHz
1.1cm



Morfologia de flux venós



-20

-10

-cm/s

-10

-20

REVISIÓ BIBLIOGRÀFICA:

- La metrorràgia en el 2on i 3er T afecta 2 - 5 % de les embarassades.
 - La causa més freqüent de sagnat és la placenta prèvia (31%) i el despreniment placentari (22%).
 - Hi ha canvis fisiològics materns que afavoreixen la presència de venes varicoses, habitualment en territori de vena safena, venes hemorroidals i venes vulvars.
- La presència de **varius cervicals** durant la gestació es **molt poc freqüent**.
 - La complicació més freqüent és el sagnat vaginal.
 - S'associa a prematuritat fetal i augment de morbiditat materna.
 - El maneig òptim i la via del part no estan determinats.

Taula 1. Casos publicats de varius cervicals en l'embaràs.

	Edad	G/ P	SG al Dx	Sag.	Tractament	Plac.	Part	SG part	Pèrdua sang (ML)	Pes RN	Apgar 1'/5'
Follem et al.	31	3/3	22	Sí	Tamponament i repòs absolut	-	Cx	35+5	-	-	-
	32	4/1	13	No	Cerclatge, repòs absolut	-	Cx	31	-	1700	-
	32	2/0	28	Sí	Repòs absolut.	-	Esp.	AT	-	-	-
Fleming and Anderson	26	2/1	25	No	Cerclatge.	-	Cx	36+5	-	3239	-
Hurton et al.	33	2/0	33	Sí	Tocolitics, HTM.	No baixa	Cx	34	5000	-	7/8
Yoshimura et al.	34	1/0	18	Sí	Tocolítics, Repòs absolut.	Prèvia	Cx	27	920	1090/ 920	5/7
Kusanovic et al.	26	3/3	21	Sí	Tocolítics, tamponament, transfusió	Inserció baixa	Cx	32	-	2160	8/9
Kumazava et al.	30	1/0	27	Sí	Tocolítics, tamponamet.	Prèvia	Cx	32	1814	1655	6/8
Sammour et al.	36	1/0	23	No	Repòs abscolut.	Inserció baixa	Cx	37	1000	3695	8/10
Sukur et al.	40	2/1	37	Sí	No	Prèvia	Cx	37	1500	2930	-
Yasushi Kurihara et al.	40	2/1	34	No	No	Inserció baixa	Cx	37	3610	3345	8/10
Cas actual	31	1/0	34	No	No	Inserció baixa	Cx	35	1500	2520	9/10

El dia 01/12/2013, a les 35+0 SG la pacient acudeix a urgències de ginecologia del nostre centre per sagnat actiu moderat.

Es realitza cesària urgent, sense incidències.

● **Evolució fetal:** PF 2705 gr. APGAR: 9/10/10. pH art.: 7,35 pH v.: 7,42.
Trasllat a UCINN per SGB desconeguts i prematuritat.

Evolució favorable: alta als 4 dies (2520 gr).

● **Evolució materna:** Hb ingrés.: 103 mg/dl. Hb post-IQ: 88 mg/dl.

Evolució favorable: Alta a domicili el dia 05/12/2013.

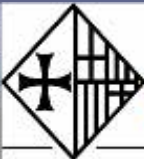ECOGRAFIA TV, control als 2 mesos:

Úter i ovaris normals.

Persistència de congestió pèlvica,

Sense varius cervicals.





HOSPITAL DE LA
SANTA CREU I
SANT PAU

H.SANT PAU

13:13:59 06/02/2014

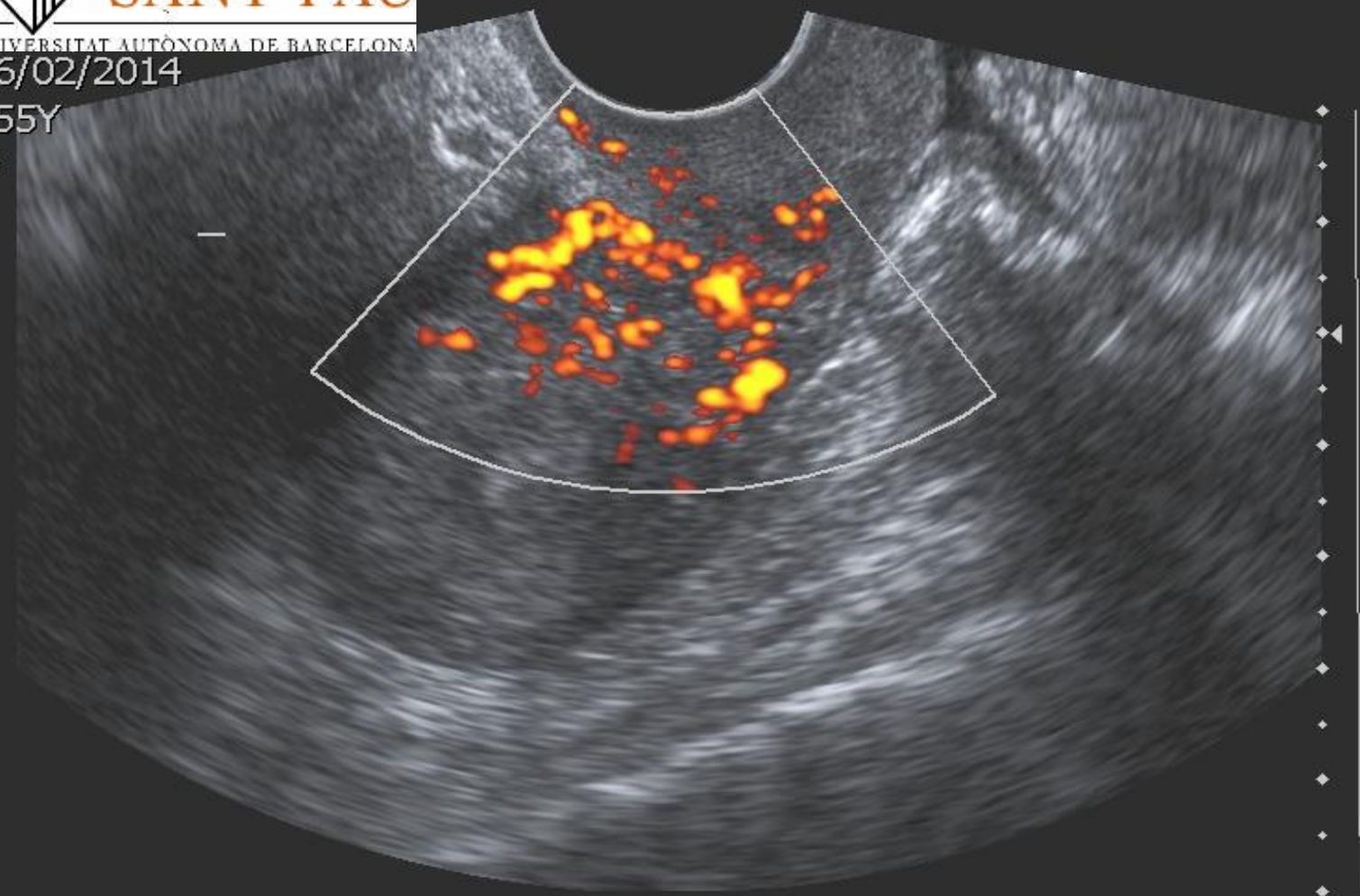
1538628

UNIVERSITAT AUTÒNOMA DE BARCELONA

06/02/2014

155Y

O



SIEMENS	1
EC9-4 / Ginec	1
UPM	1

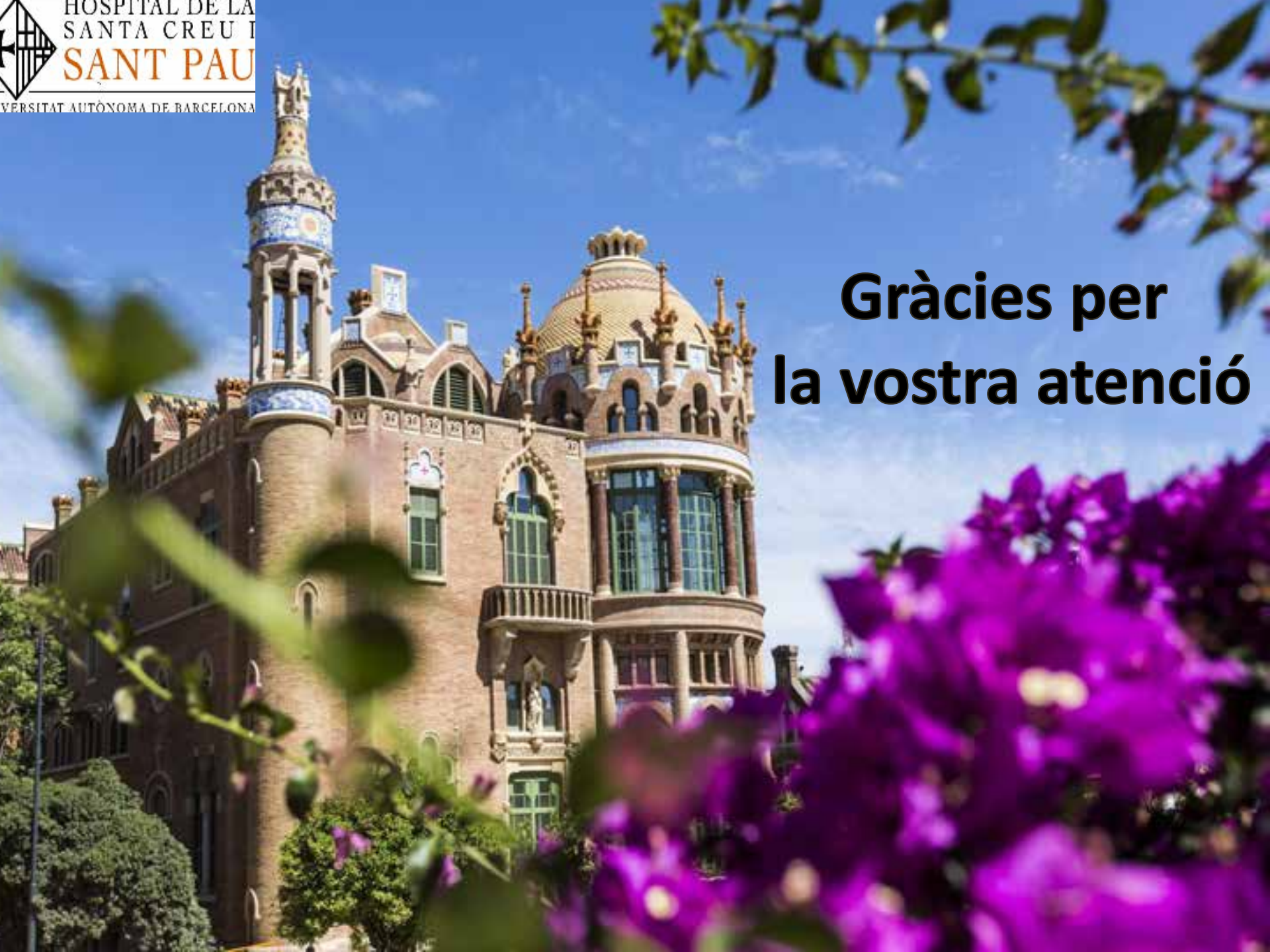

11cps 7cm

H.SANT PAU

Fr68

OBS



**Gràcies per
la vostra atenció**