

Anomalia en el tall de les 4 càmbores

M Agüero, S Fernández, M del Rio, F Heredia, E Cayuela

22^a Jornada Catalana de Diagnòstic Prenatal Ecogràfic



ELS NOSTRES VALORS: Qualitat professional, Equip, Desenvolupament i Compromís

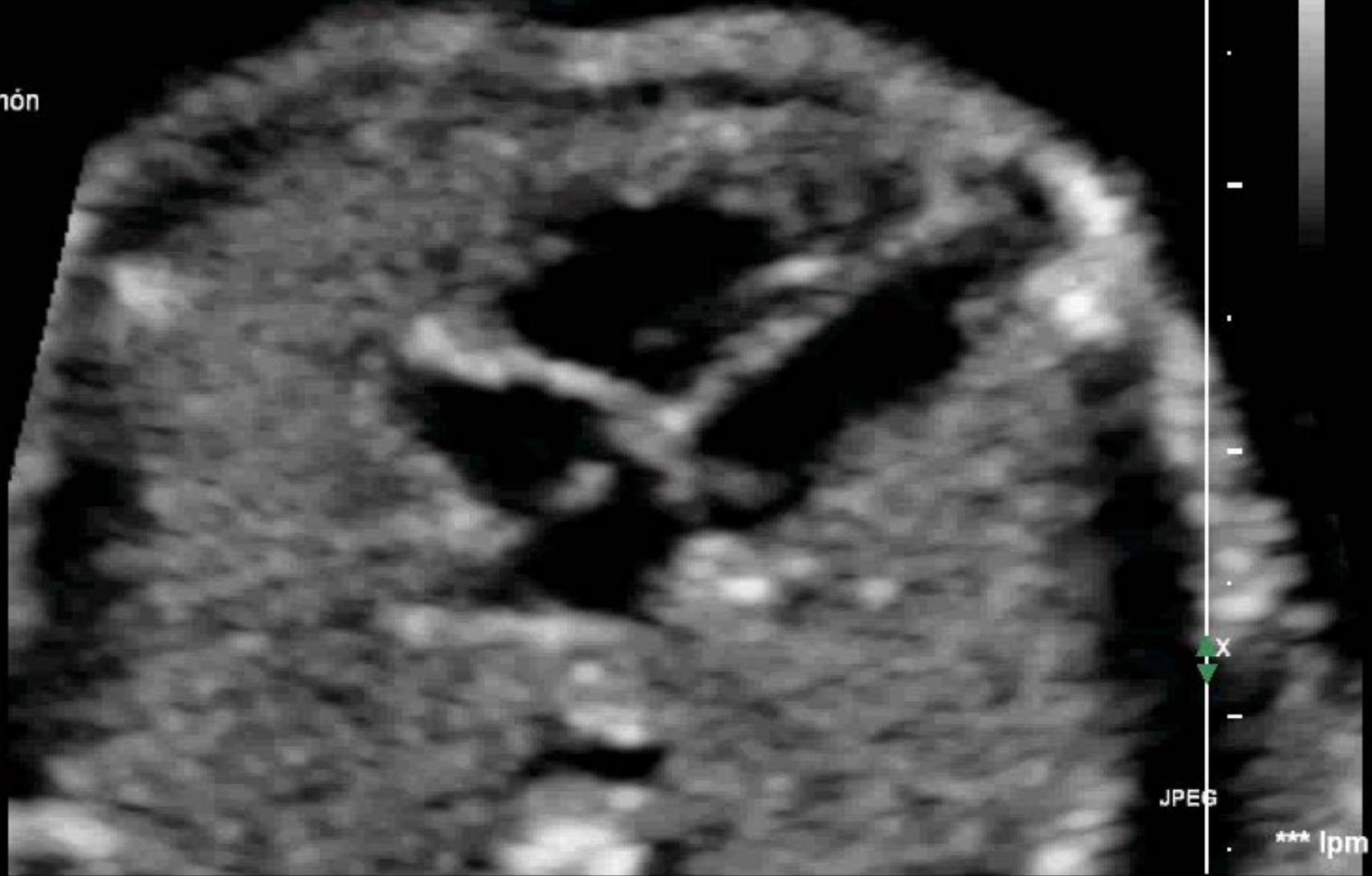Caso 1

- Gestante de 37 años
- PARA 0000
- No antecedentes familiares ni personales
- Control gestacional normal
- Ecografía de segundo trimestre screening



FA 70Hz
R1
Z 2.0
2D
40%
C 50
P Des.
ResArmón

Caso 1

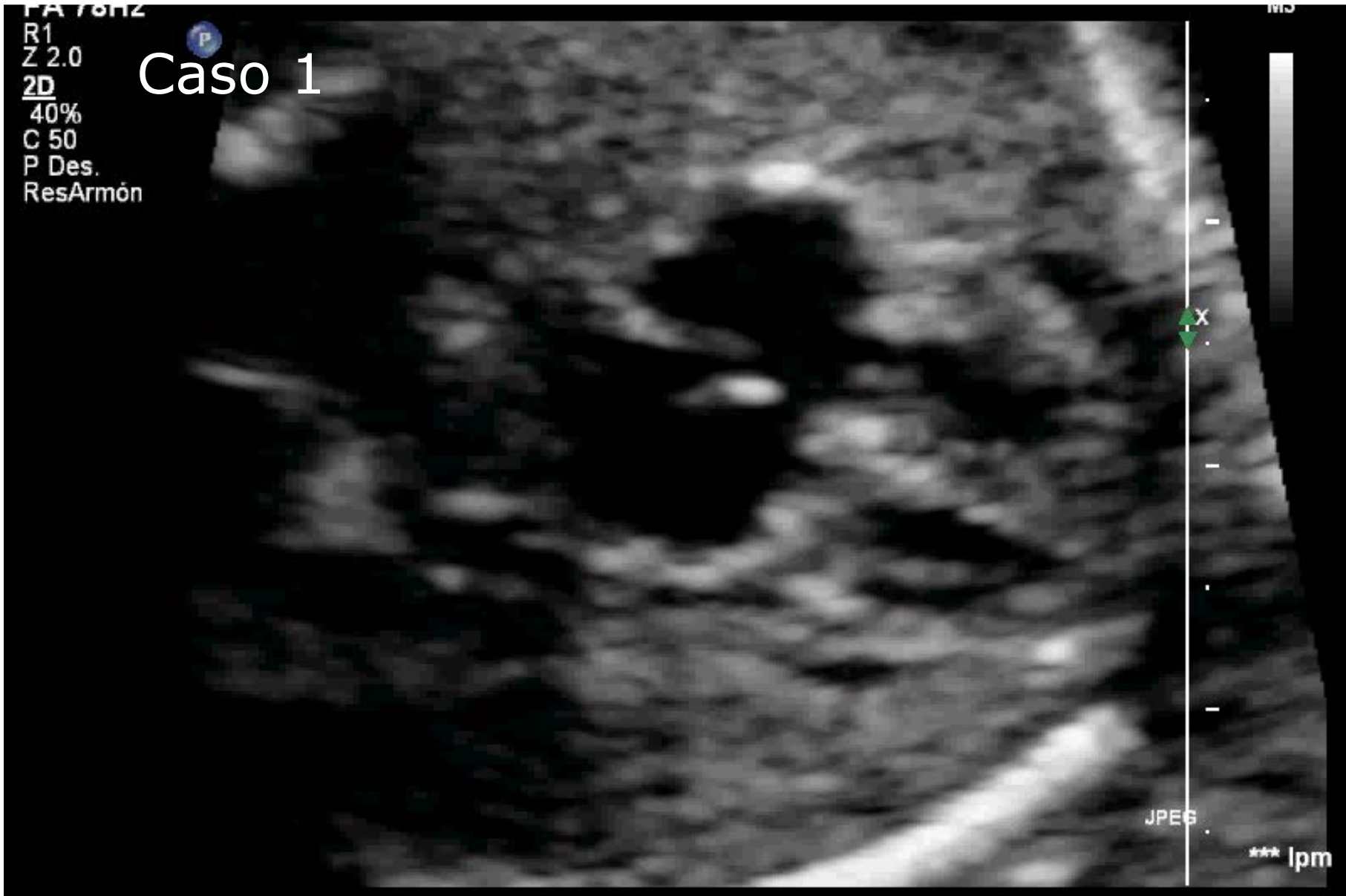

Consorci

Sanitari Integral

FA 76Hz
R1
Z 2.0
2D
40%
C 50
P Des.
ResArmón

Caso 1



Consorci


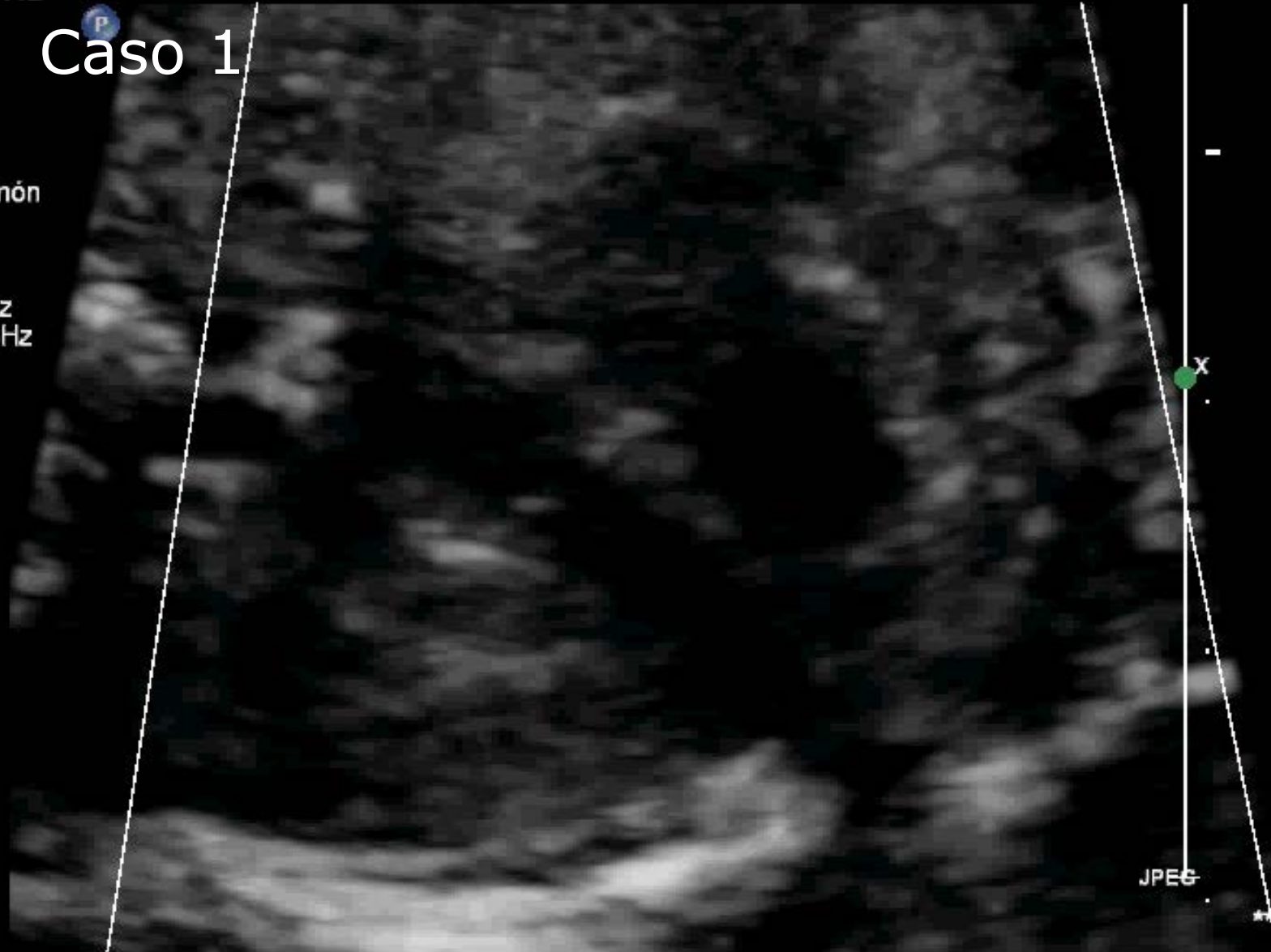


Sanitari Integral

FA 19Hz
RP
Z 2.4
2D
50%
C 50
P Baj.
ResArmón

Caso 1

FC
55%
6600Hz
FP 263Hz
Med.



Caso 2

- Gestante de 31 años
- PARA 0000
- No antecedentes familiares ni personales
- Control gestacional normal
- Ecografía de segundo trimestre screening

Caso 2

PHILIPS

T1b0.7 MI 1.2

C5-1/OB ecocard. fet

FA 72Hz

R1

Z 2.4

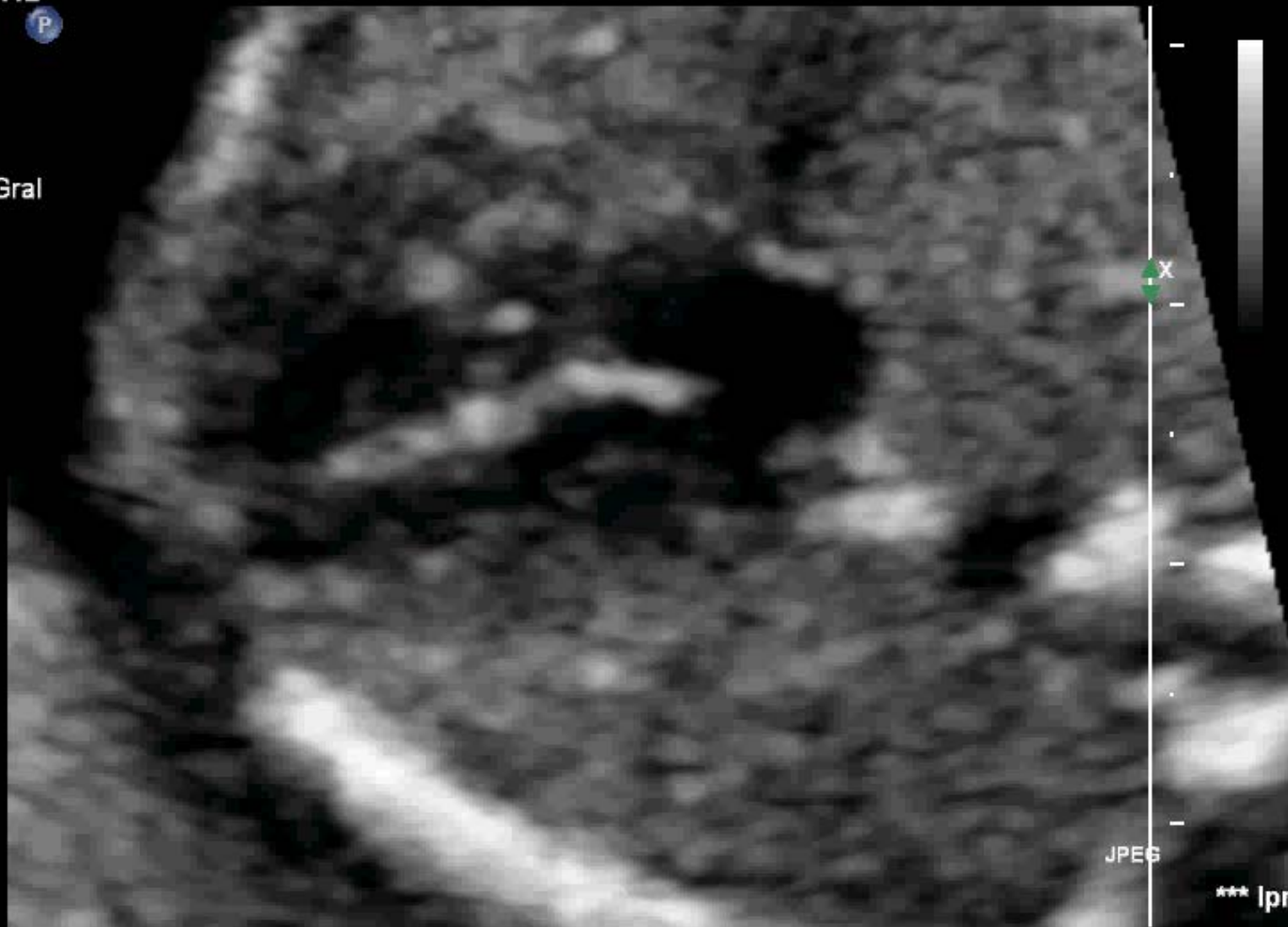2D

45%

C 48

P Baj.

ArmónGral



M3

JPEG

*** lpm

Caso 2

PHILIPS

T1b0.8 MI 1.2

C5-1/OB ecocard. fet

FA 72Hz

R1

Z 2.4

2D

45%

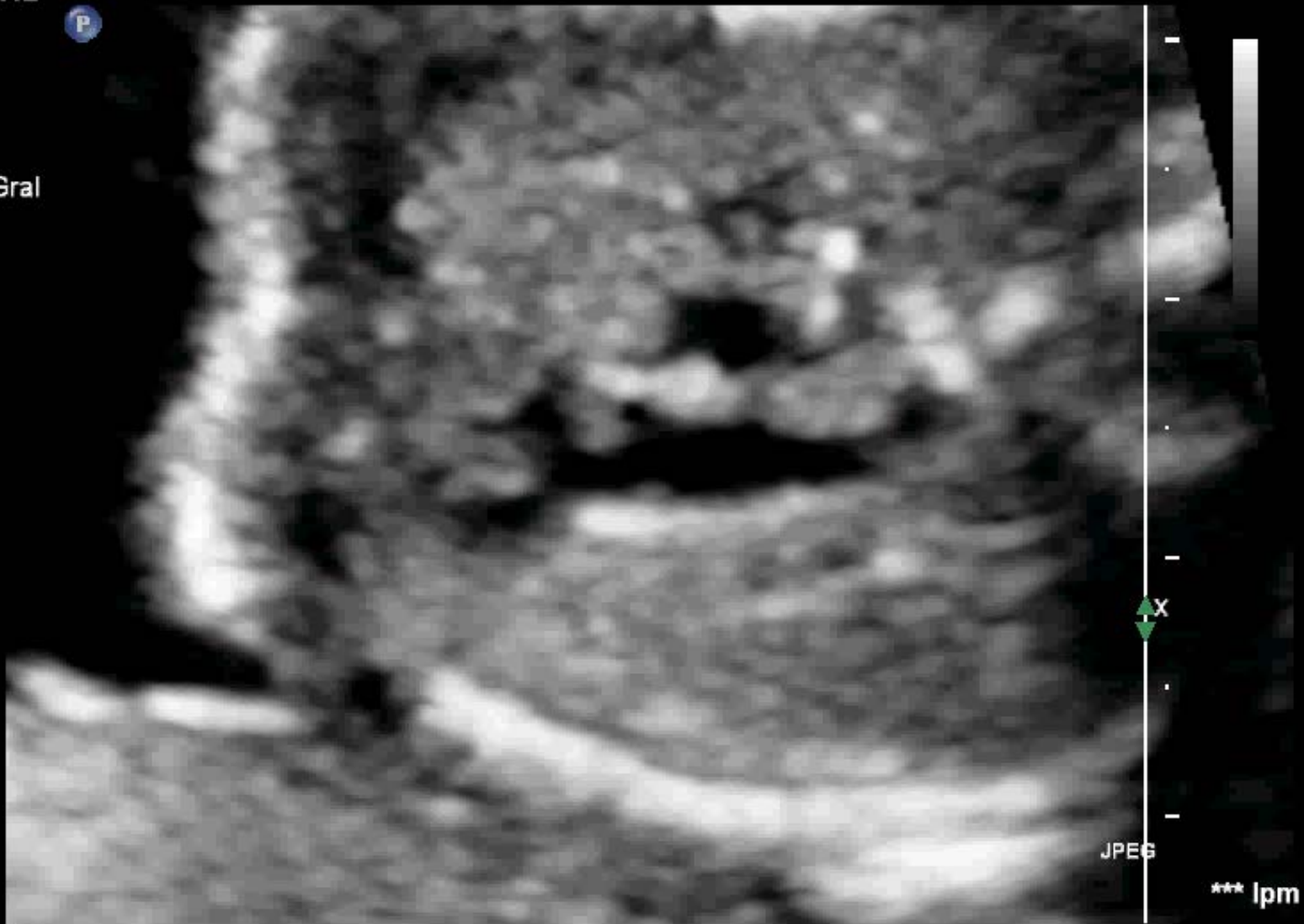C 48

P Baj.

ArmónGral

P

M3

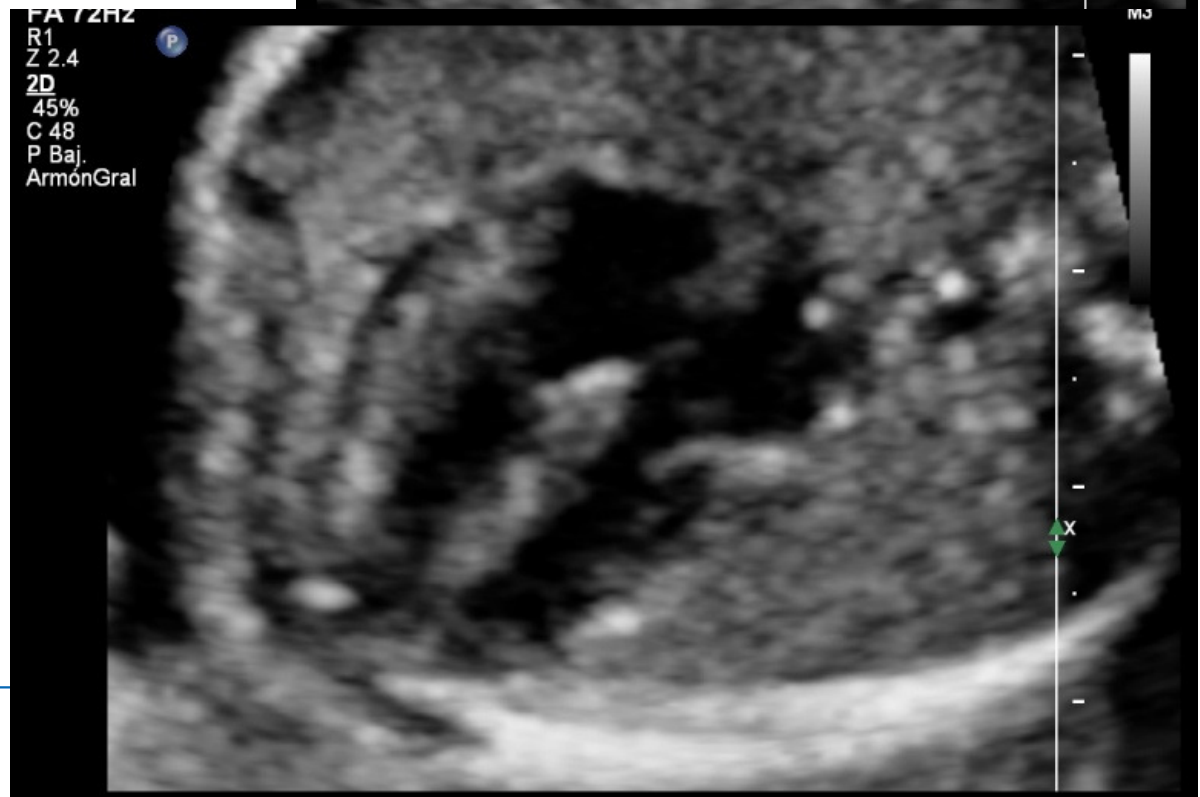
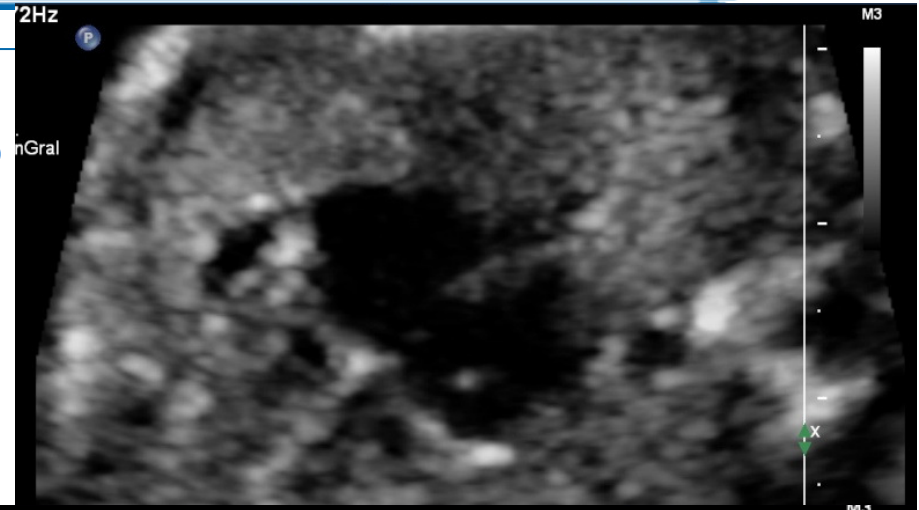


JPEG

*** lpm

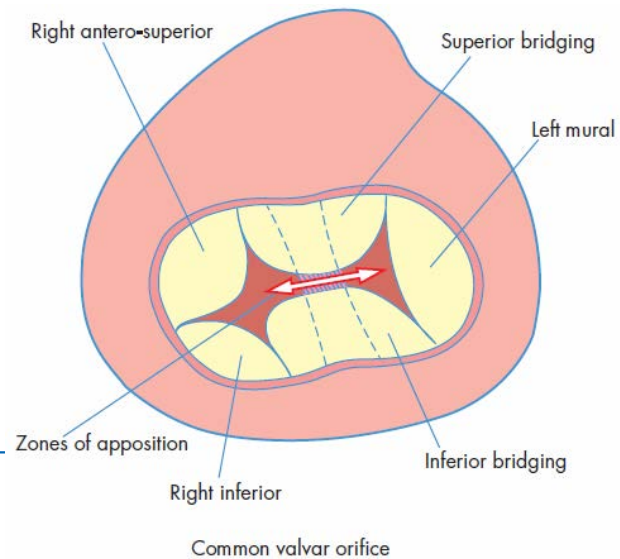
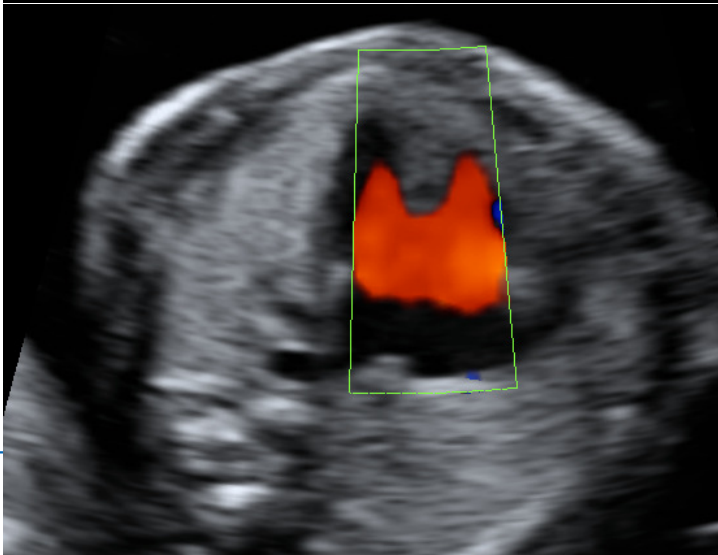
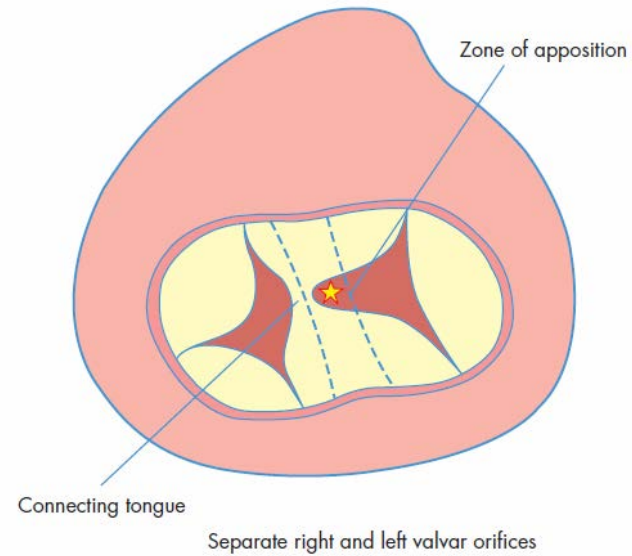
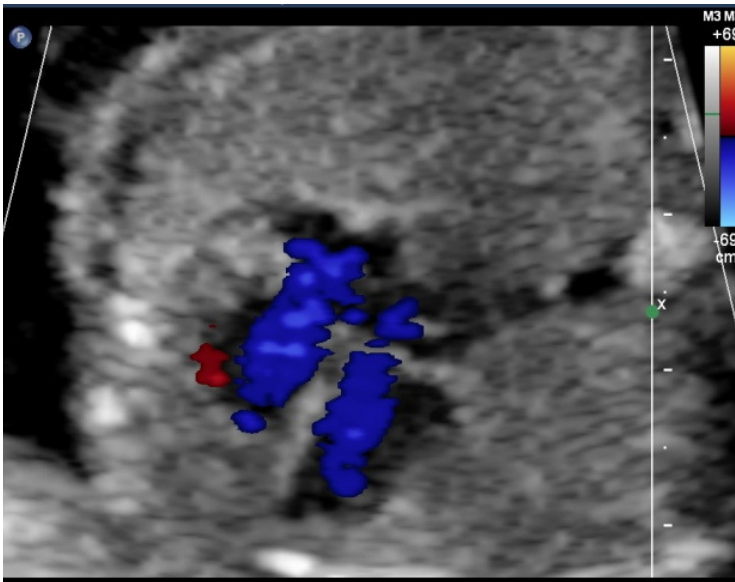
Diagnóstico ecográfico CAV PARCIAL

- Ausencia de septum primum o CIA OP
- Apariencia aurícula única
- Inserción líneal de las valvas
AV: signo hamaca
- Tabique IV integro



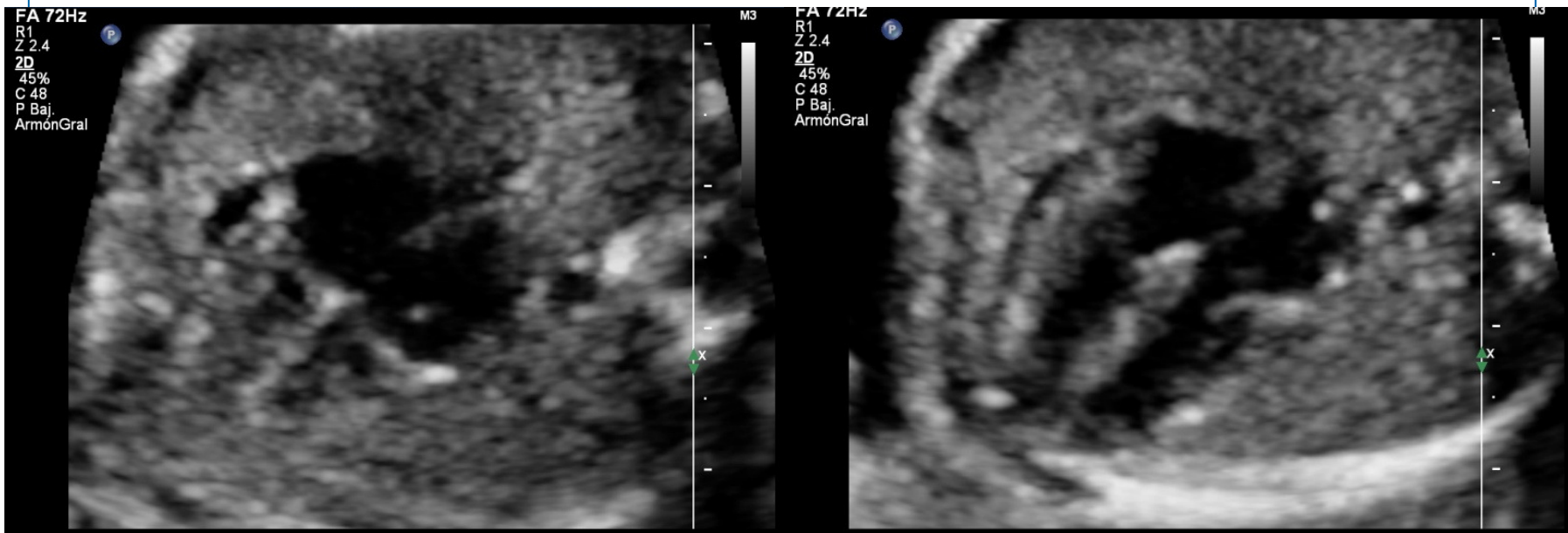
Diagnóstico ecográfico CAV PARCIAL

➤ Doppler Color: Llenado AV independientes



Diagnóstico prenatal CAV PARCIAL

DIFÍCIL: PENSAR EN EL!!!



Manejo prenatal

- Estudio cromosómico fetal +/- estudio molecular (array)
- Ecocardiografía fetal avanzada
- Estudio morfológico fetal detallado
- Seguimiento ecográfico: 4-6 semanas



Pronóstico y tratamiento

- Asociación a otras malformaciones o cromosopatía
- Si aislado: Favorable
- Tratamiento (grado del defecto)
 - Conservador
 - Médico
 - Quirúrgico (> 18 meses)

Gracias