

DISPLÀSIA ESPODILOEPIFISÀRIA CONGÈNITA

XXII Jornada Catalana de
Diagnòstic Prenatal
Ecogràfic
Març 2014

Lara Quintas Marquès
Eva López Quesada

ANAMNESI



38 anys

Antecedents familiars: sense interès

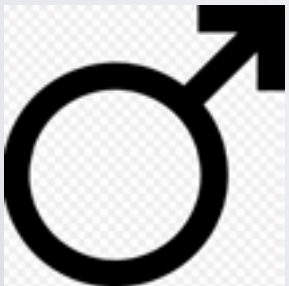
Antecedents personals: Cesària per DPC

Sense hàbits tòxics ni medicació habitual

TPAL 2032 1997 Cesària per DPC

1999 Eutòcic

3 avortaments



Nega antecedents d'interès

Amenorrea 12.1 setmanes

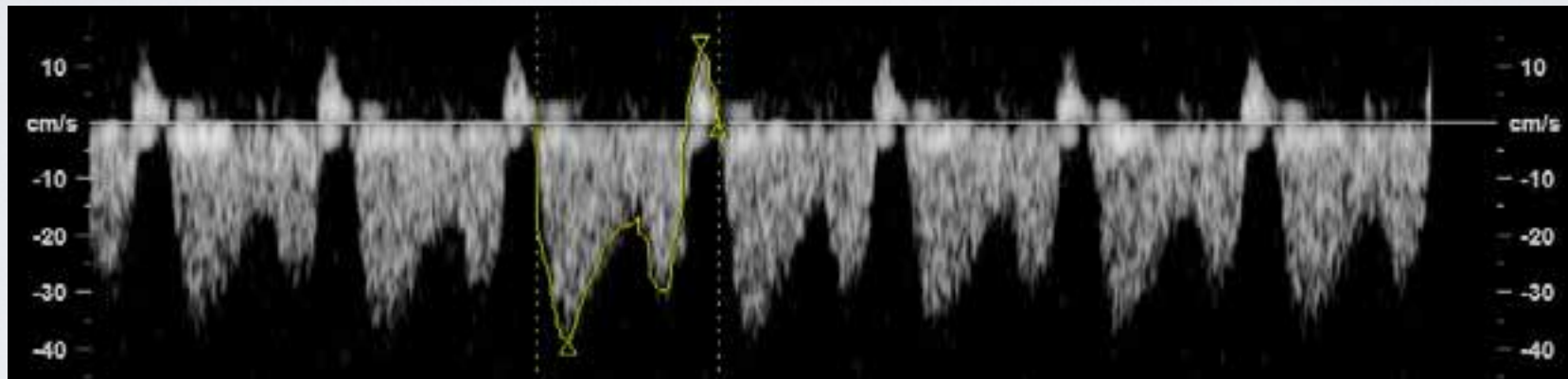
ECO 11.5 setmanes

ECOGRAFIA 1r TRIMESTRE

CRL 53.9mm

TN 3.18 (>p99)

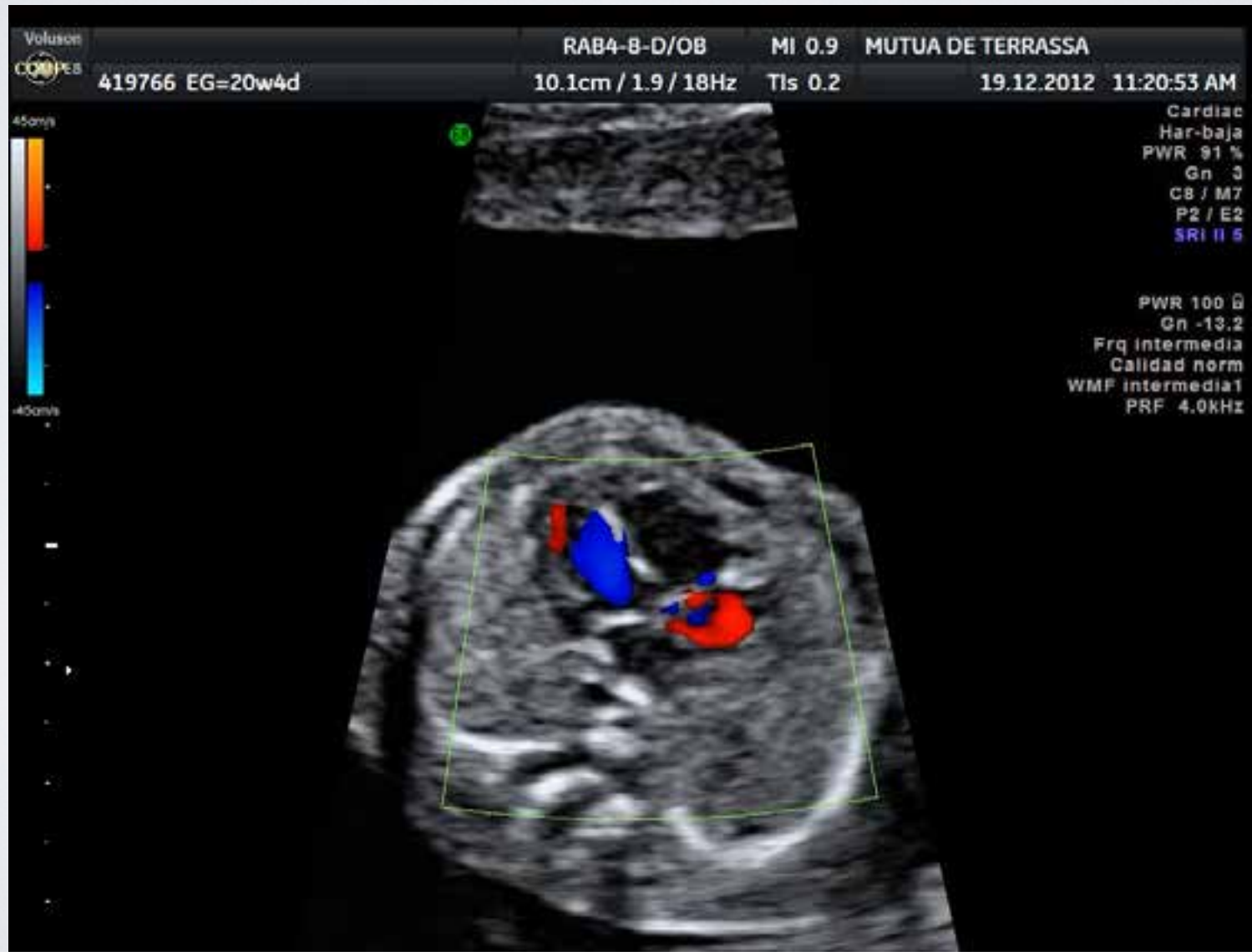DV amb contracció atrial reversa. IP 3.24



La pacient rebutja Screening Bioquímic del 1r Trimestre i qualsevol tipus de prova invasiva

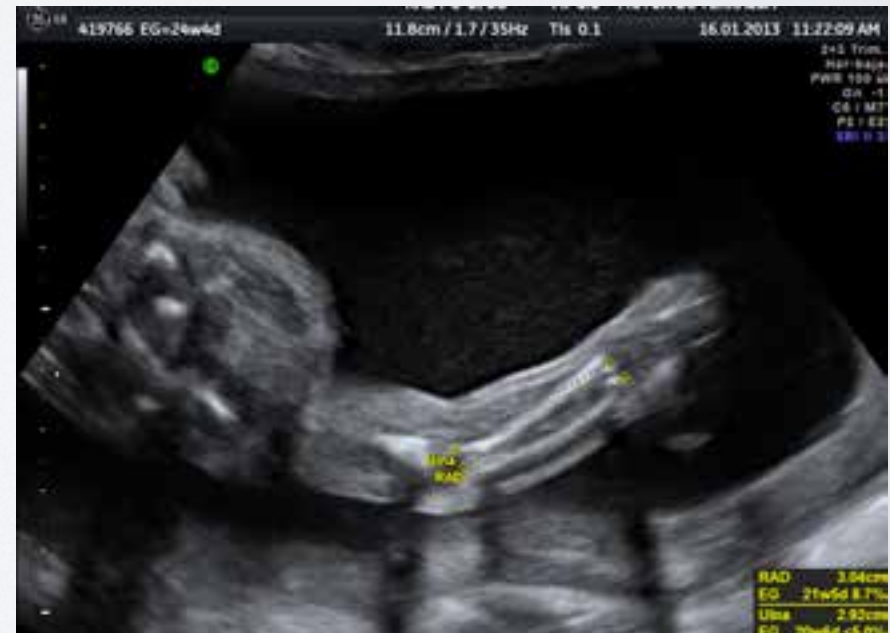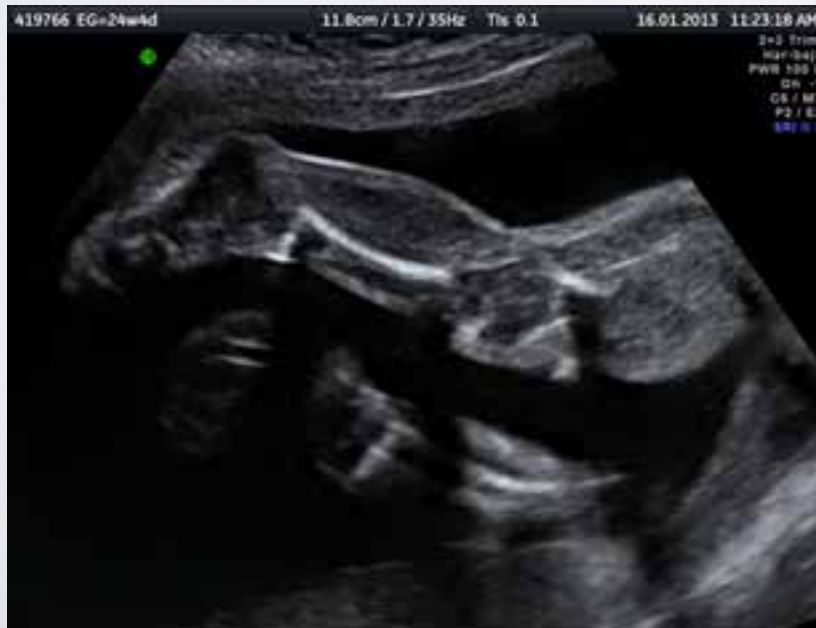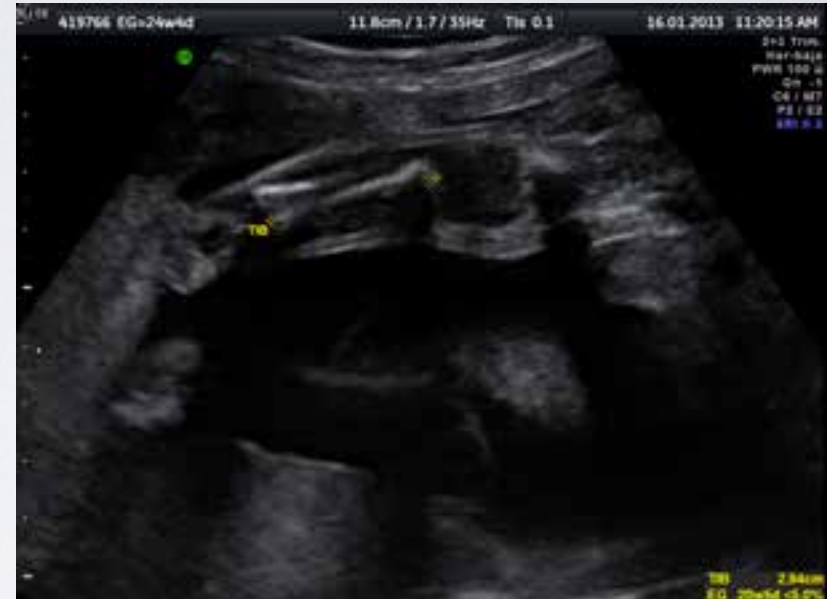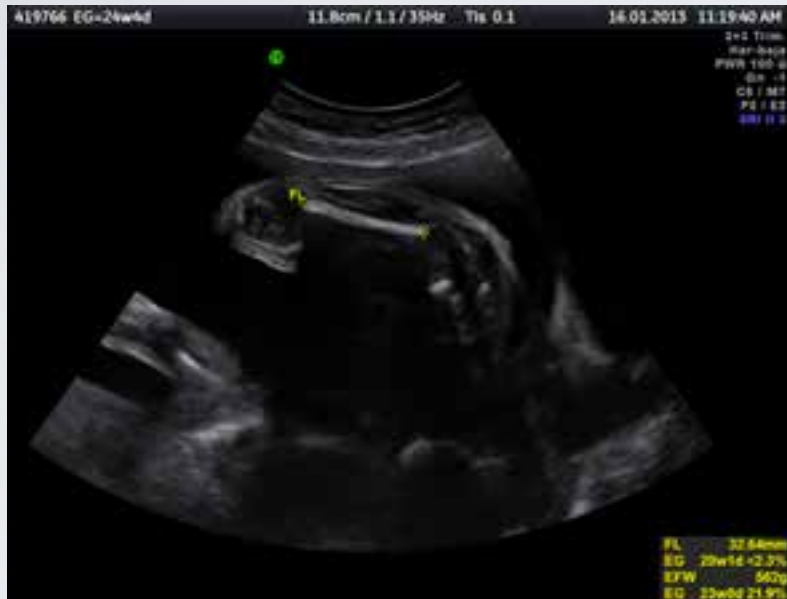ECOCARDIOGRAFIA 14 I 20 W

Normal. Normalització del DV



ECOGRAFIA 2N TRIMESTRE

Longitud ossos llargs <p3

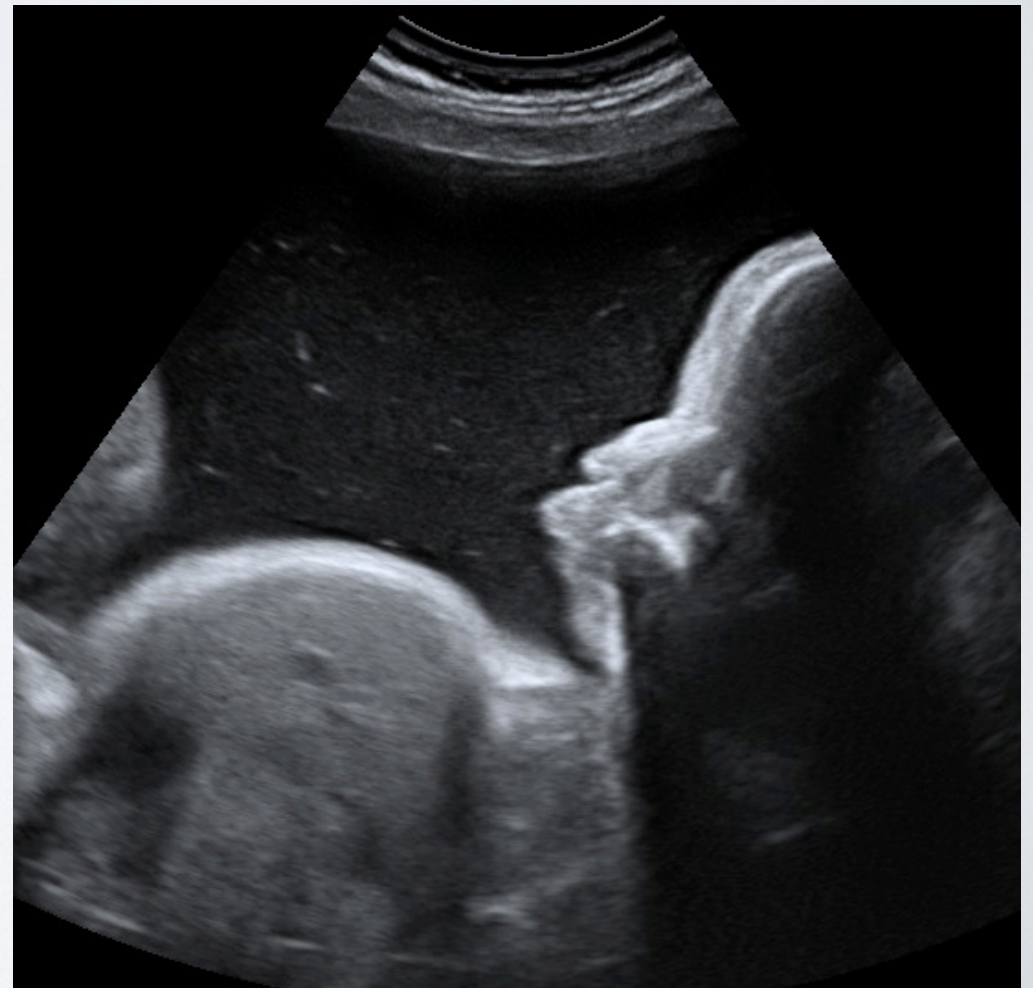
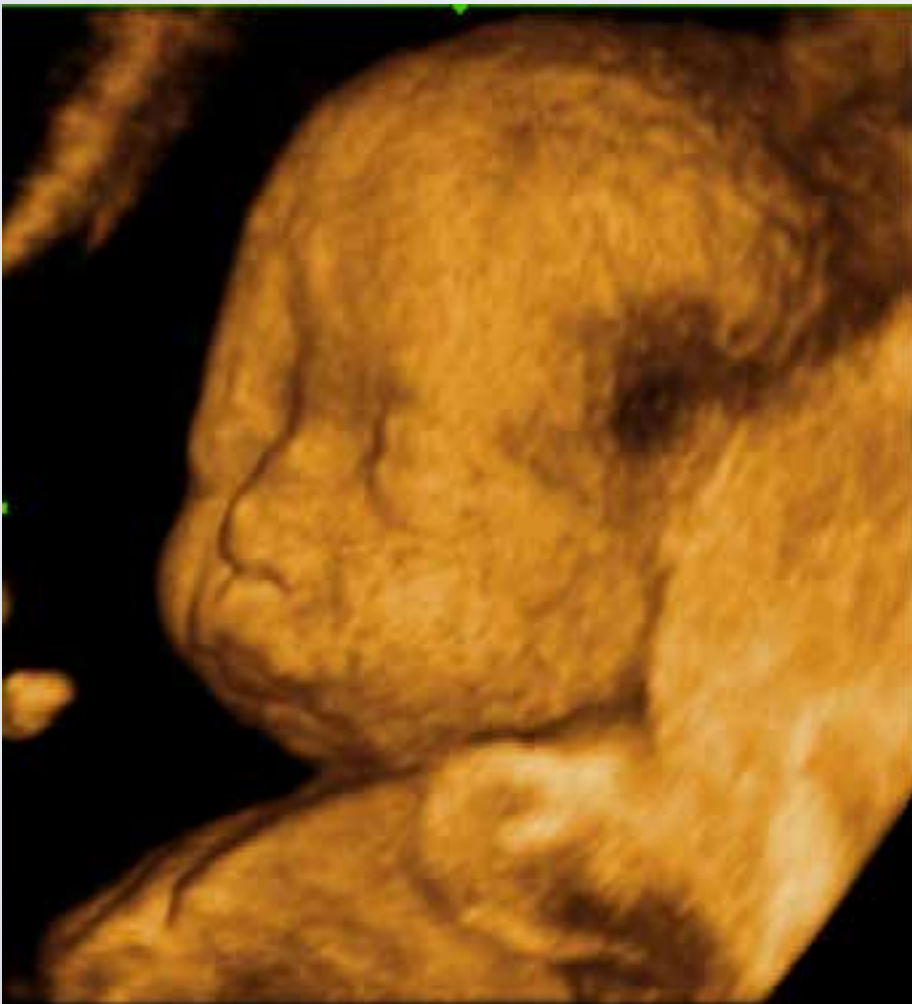
ECOGRAFIA 2N TRIMESTRE

LLavi superior protuent (possible microretrognatia)

Protusió palpebral (exoftalmus?)

Pectus excavatum



Voluson



419766 EG=24w4d

RAB4-8-D/OB

11.8cm / 1.7 / 35Hz

MI 1.1

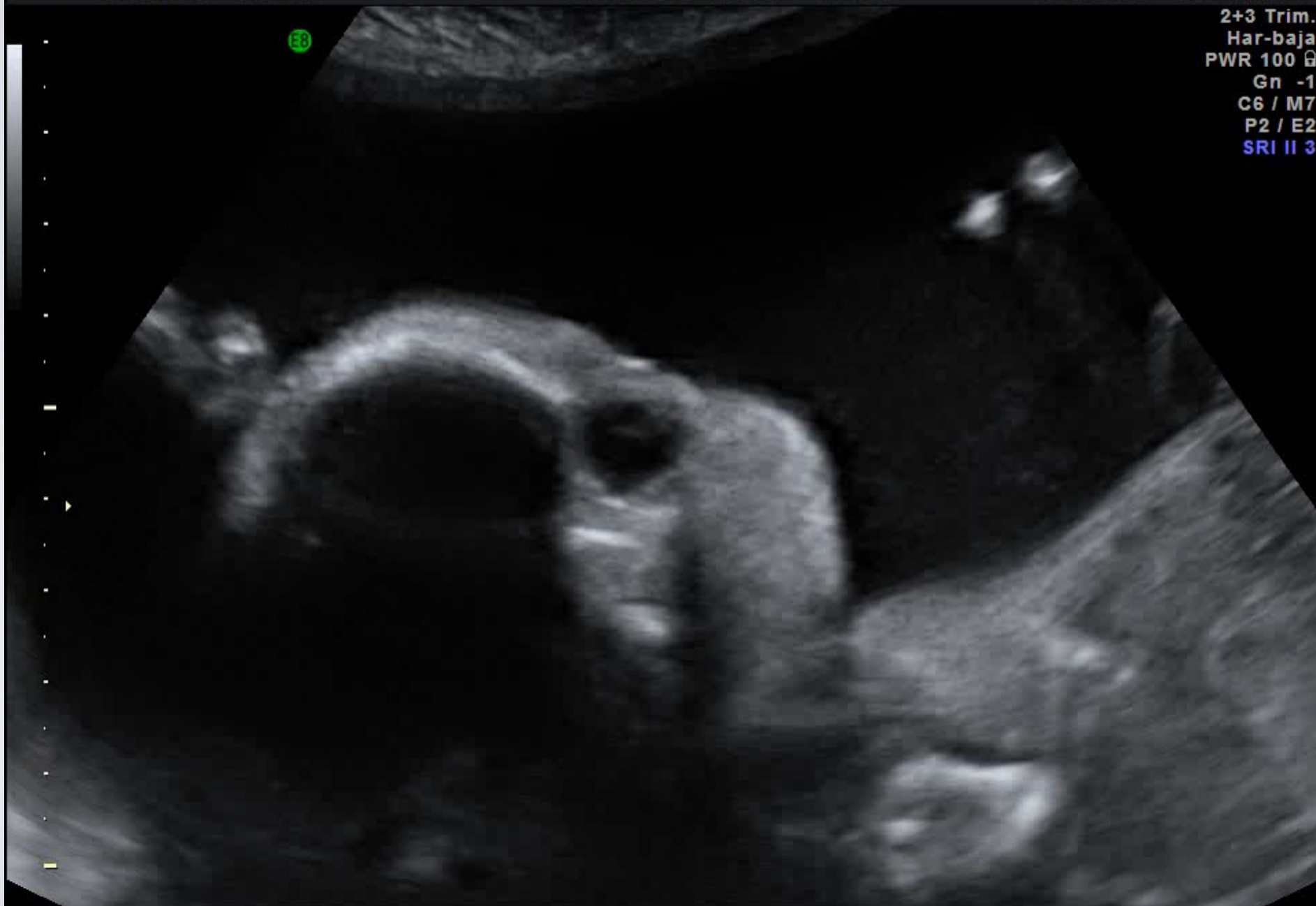TIs 0.1

MUTUA DE TERRASSA

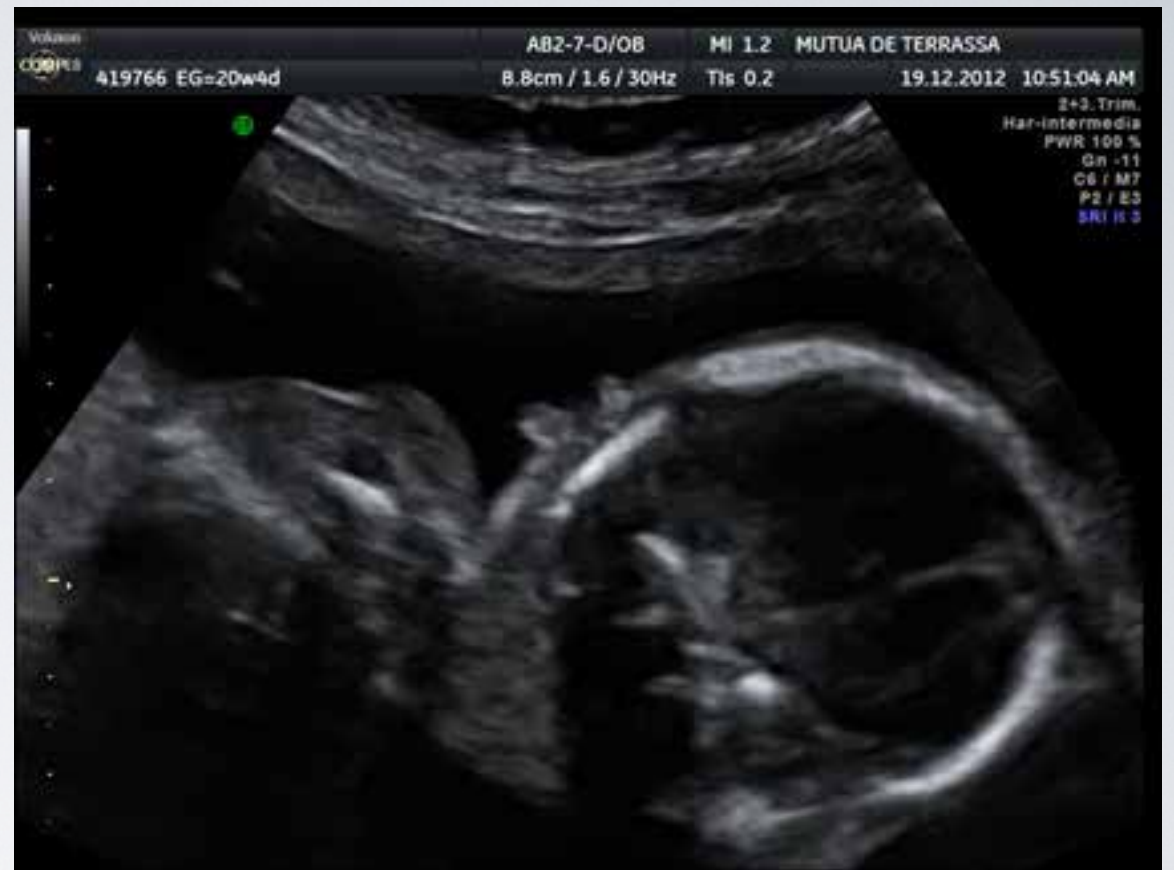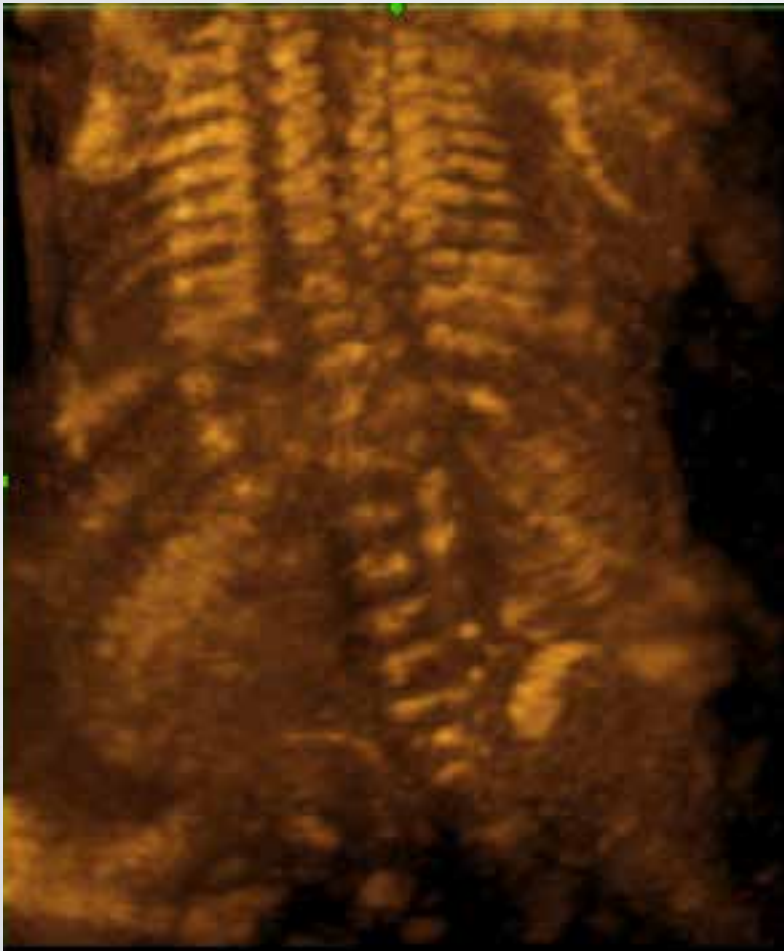16.01.2013

11:25:06 AM

2+3 Trim.
Har-baja
PWR 100 Ω
Gn -1
C6 / M7
P2 / E2
SRI II 3

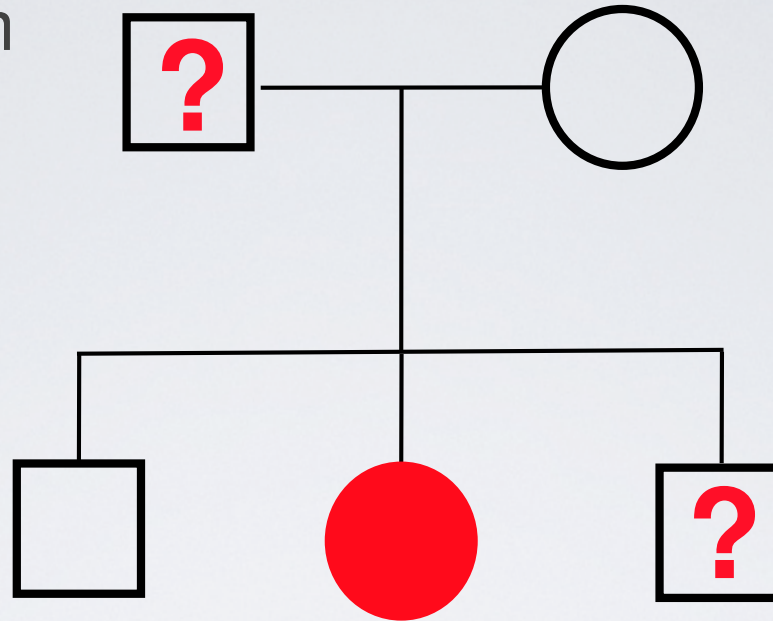


Columna vertebral
ecogràficament
normal



Implantació de
les orelles baixa

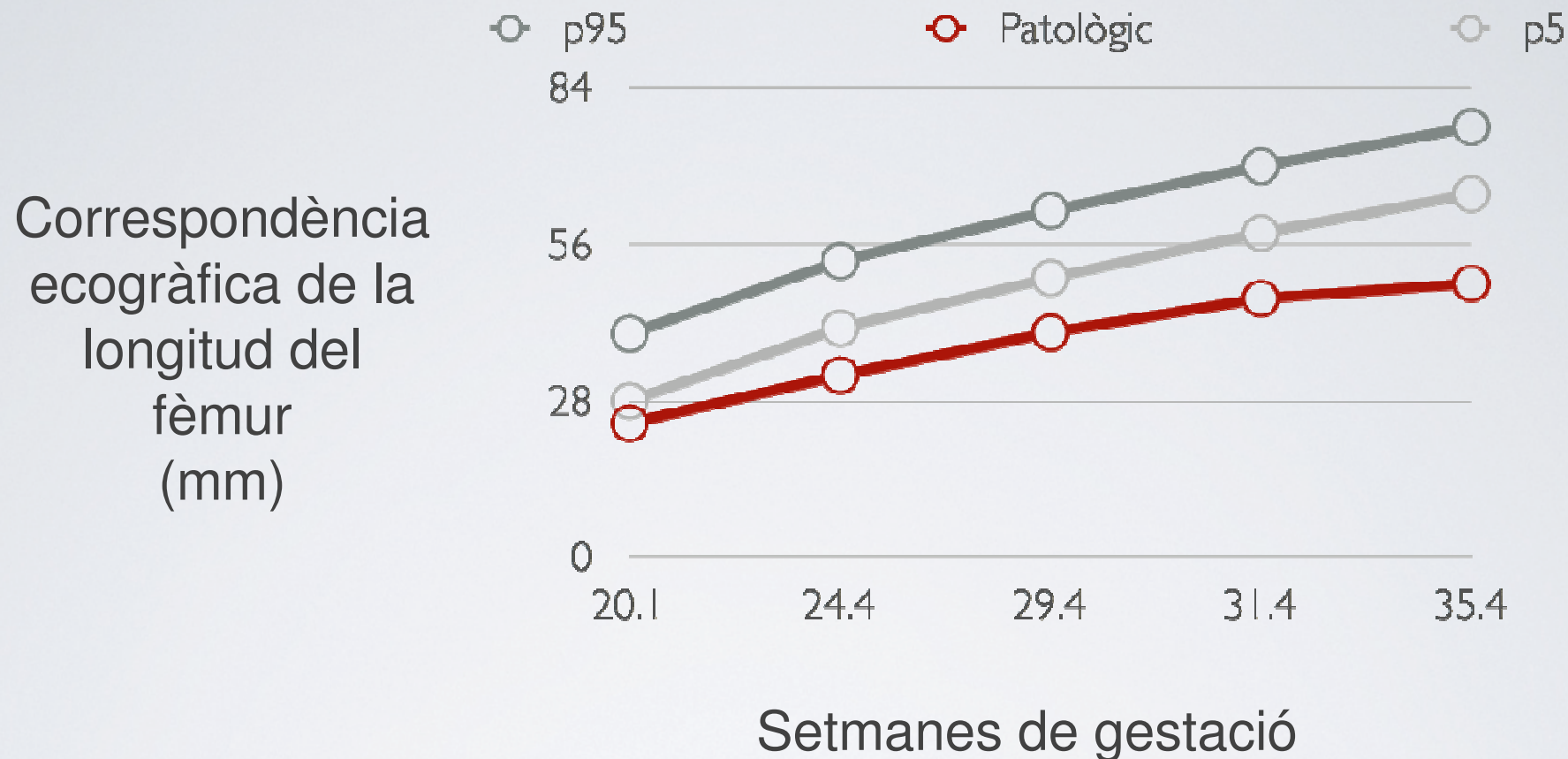
Baixa talla
Pectus excavatum
Miopia
Escoliosi
Esclerosi Múltiple



Tronc escurçat
Coxa vara bilateral
Retrognatia
Fenedura palatina
Miopia

**DISPLÀSIA ESPONDILOEPIFISÀRIA
CONGÈNITA**

Evolució de la longitud del fèmur



Manteniment de la longitud dels ossos llargs durant tota la gestació <p5

PART

Inici treball de part espontani a les 41.2 setmanes

Cesària per distòcia de descens

Nounat sexe masculí

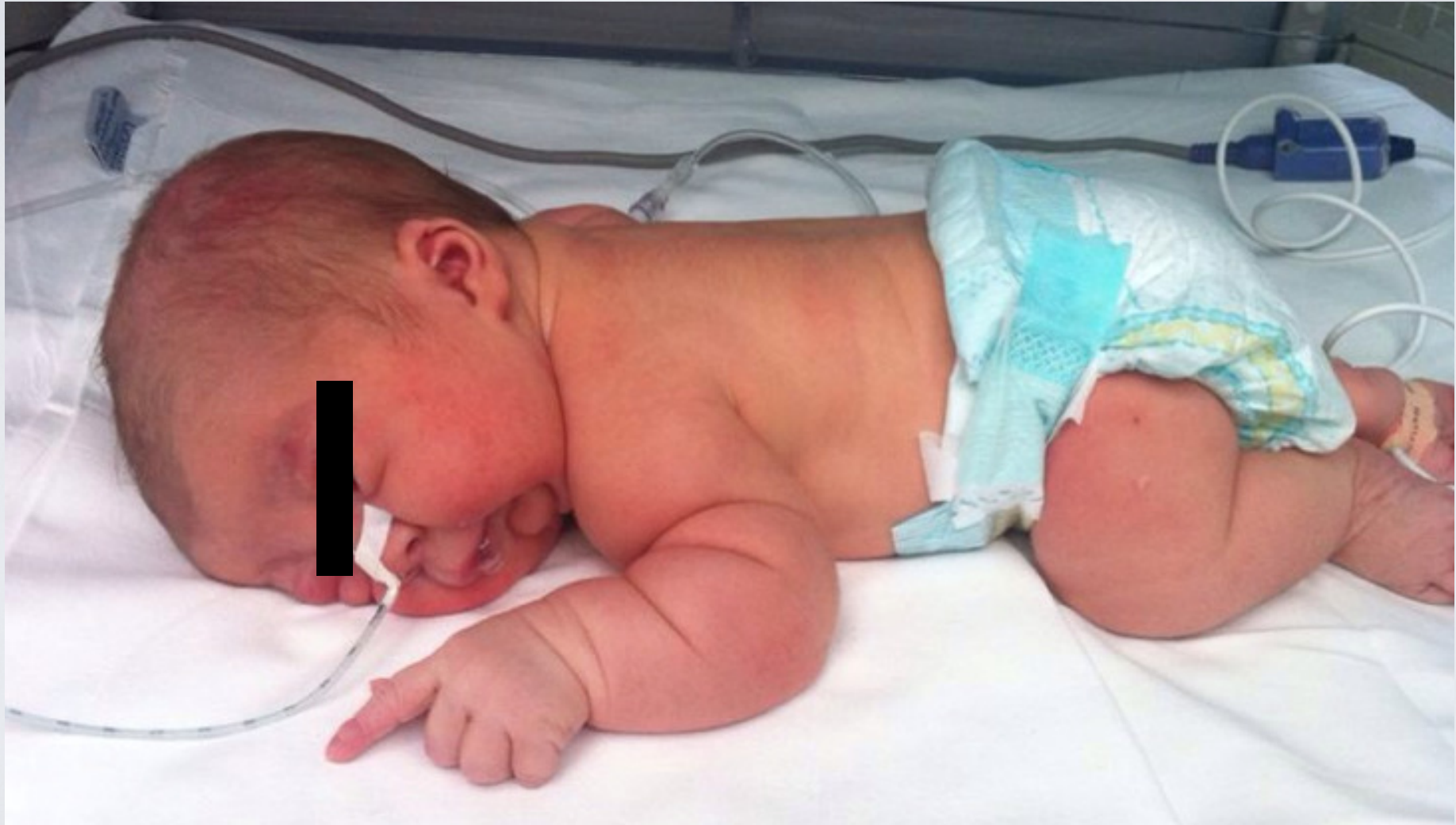APGAR 9/10 (pH VU 7.17)

Pes 3260gr

Longitud 43cm (<p5)

Perímetre cefàlic 36cm (p50-p75)

EXPLORACIÓ FÍSICA NOUNAT



EXPLORACIÓ FÍSICA NOUNAT

Asimetria corporal: Extremitats curtes a expenses dels ossos llargs proximals i coll curt

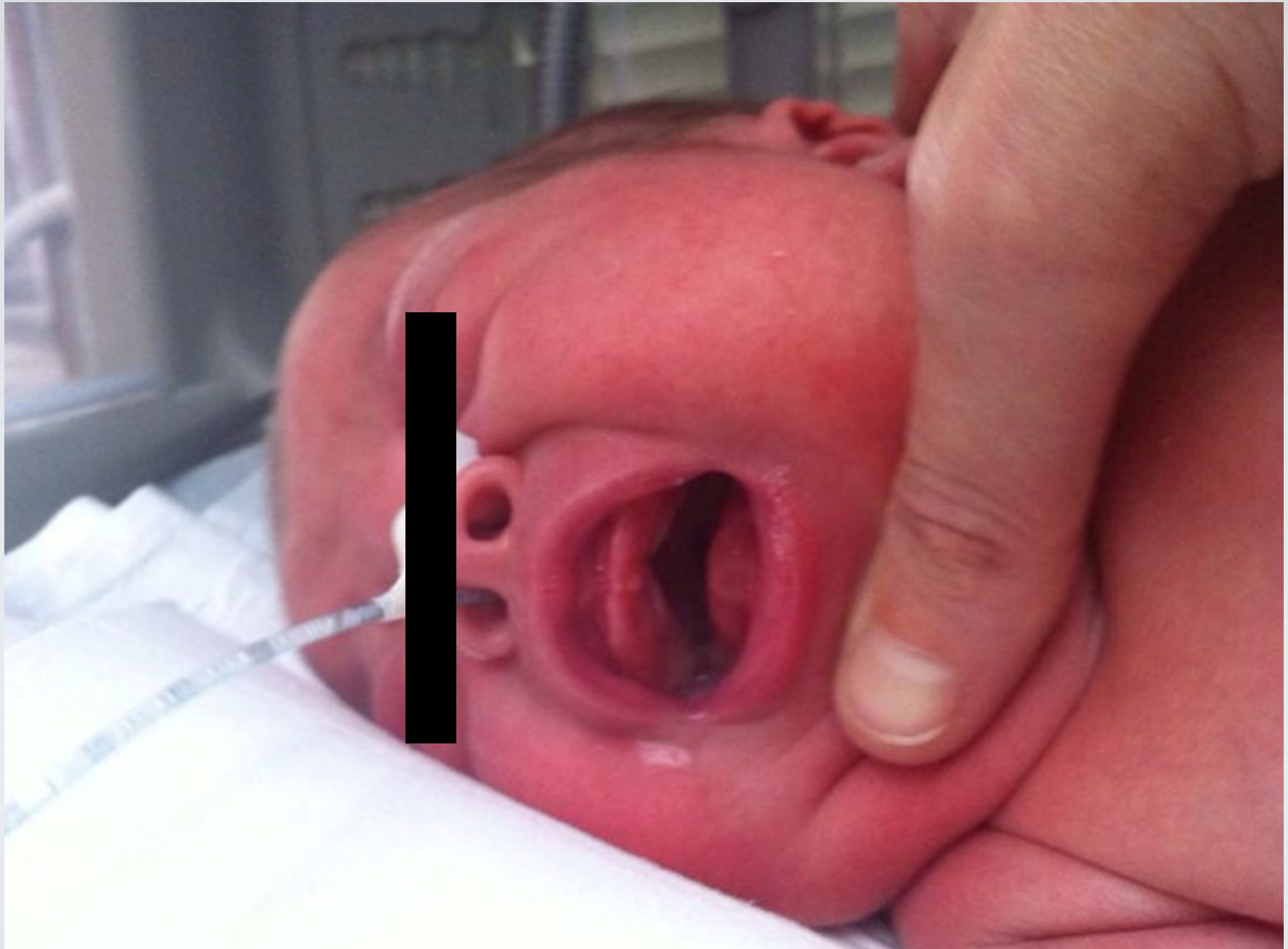Aspecte macrocefàlic

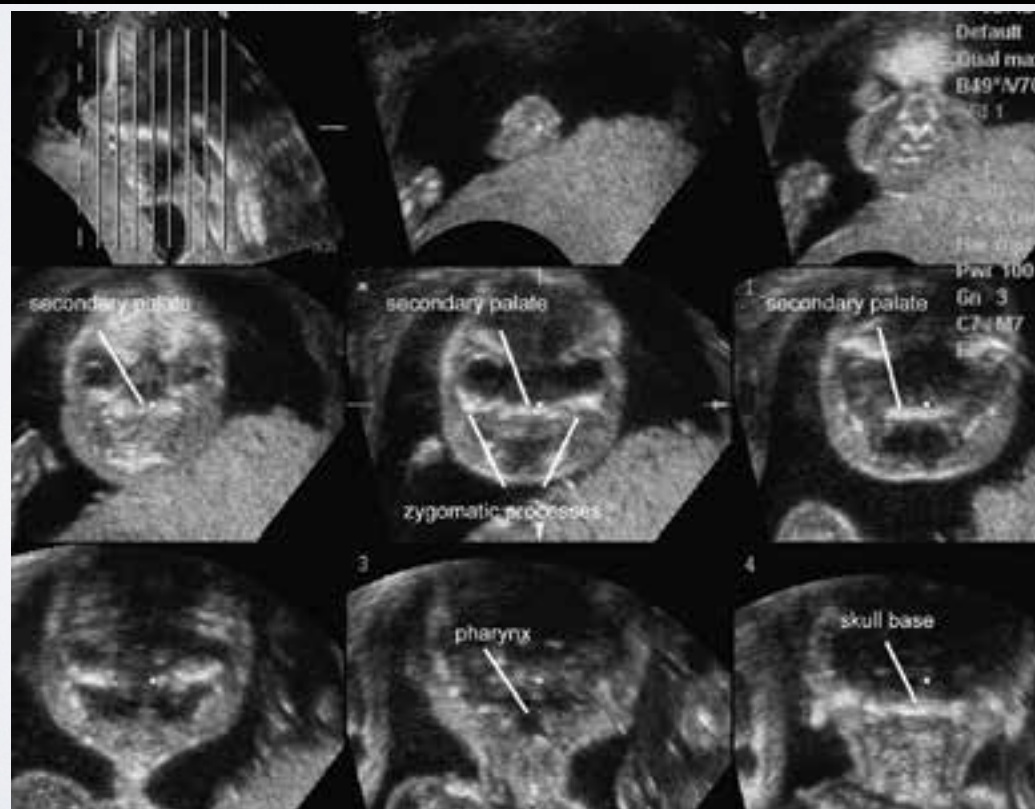
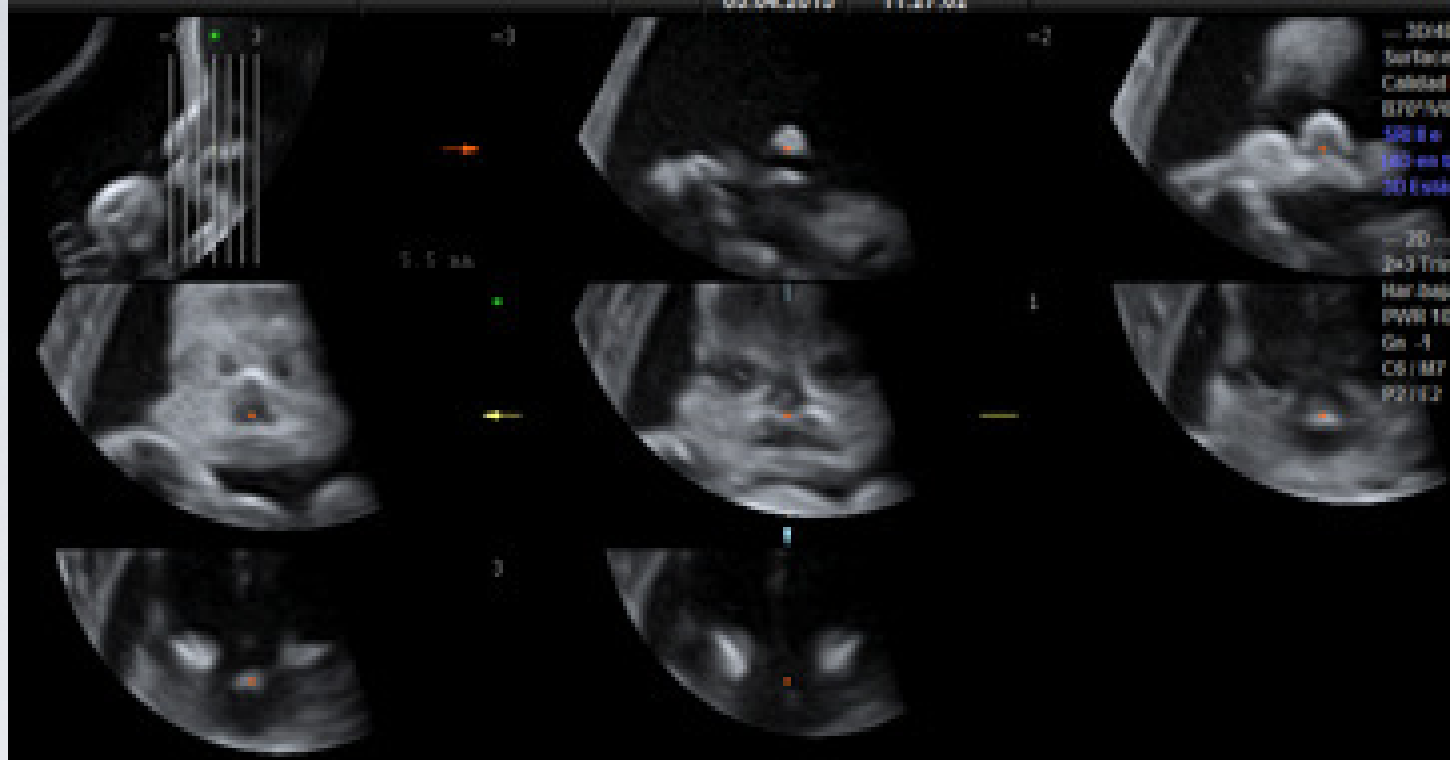Retrognatia

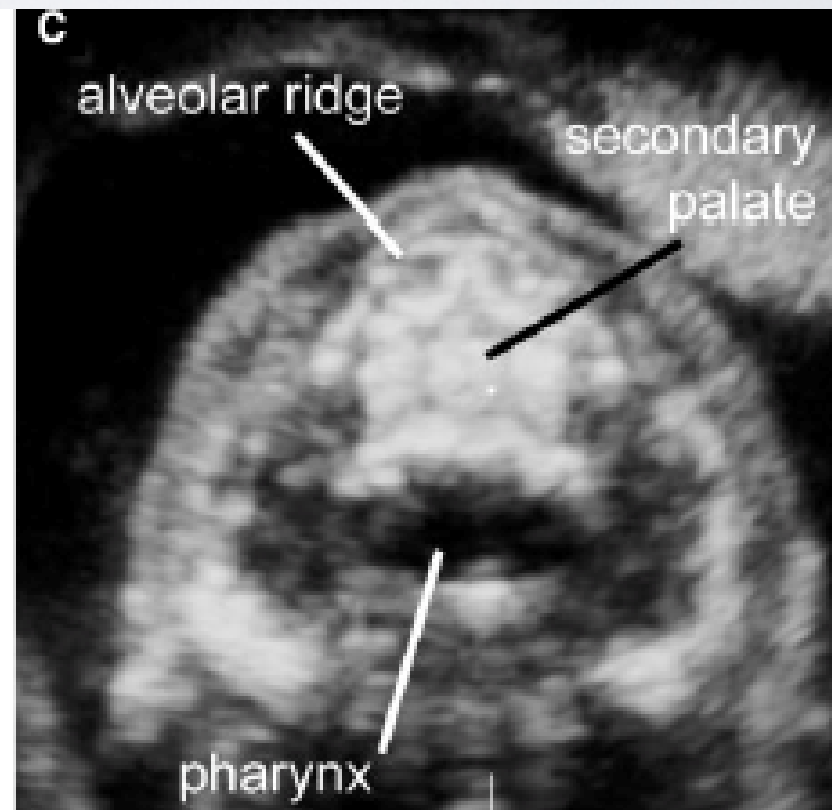
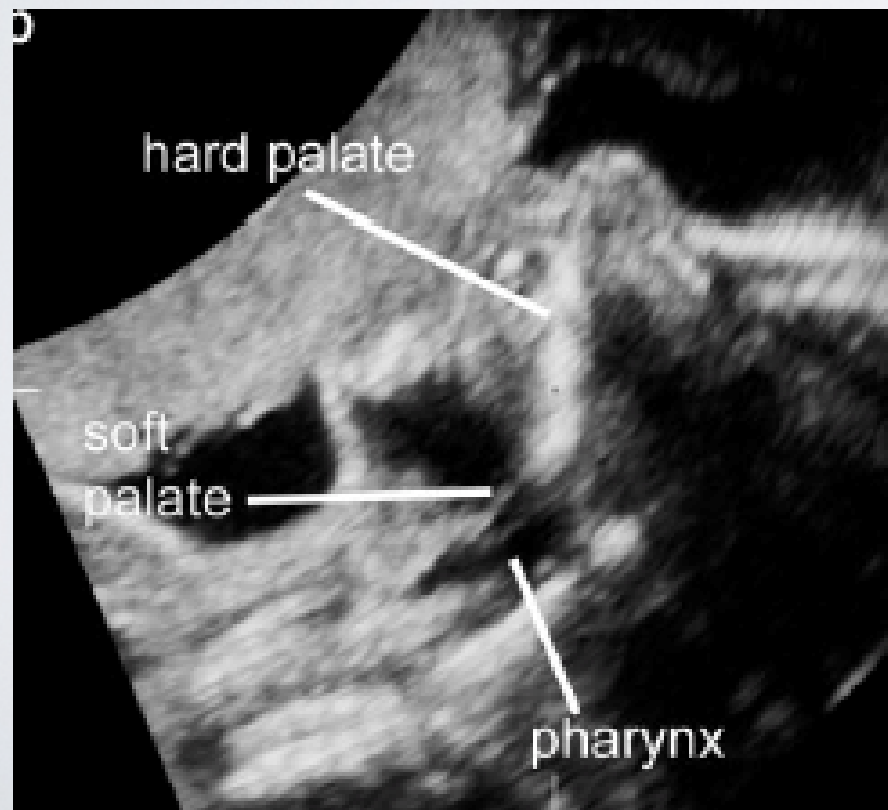
Paladar fes 2/3 posteriors (paladar tou i ossi)

Glosoptosi

1-2D de miopia







DISPLÀSIA ESPONDILOEPIFISÀRIA CONGÈNITA

HAD: mutació heterozigota del gen COL2A1 al cr 12q13

Afectació del colàgen tipus II (proteïna del cartílag i el vitri)

DEFINICIÓ

- Estatura baixa (tronc curt)
- Epífisis òssies patològiques (extremitats curtes)
- Fisura palatina
- Cossos vertebrals aplanats.
- . Inestabilitat articulació atlanto-axial → risc lesió medul·lar
- . Lordosi i cifoescoliosi → Problemes respiratoris
- Miopia i/o degeneració retiniana amb DR

