

DILATACIÓ AURÍCULA DRETA

Guirado L, Marimón E, Gómez O, Bartrons J

BCNatal – Centre de Medicina Maternofetal i Neonatologia de Barcelona
Hospital Sant Joan de Déu i Hospital Clínic
Universitat de Barcelona

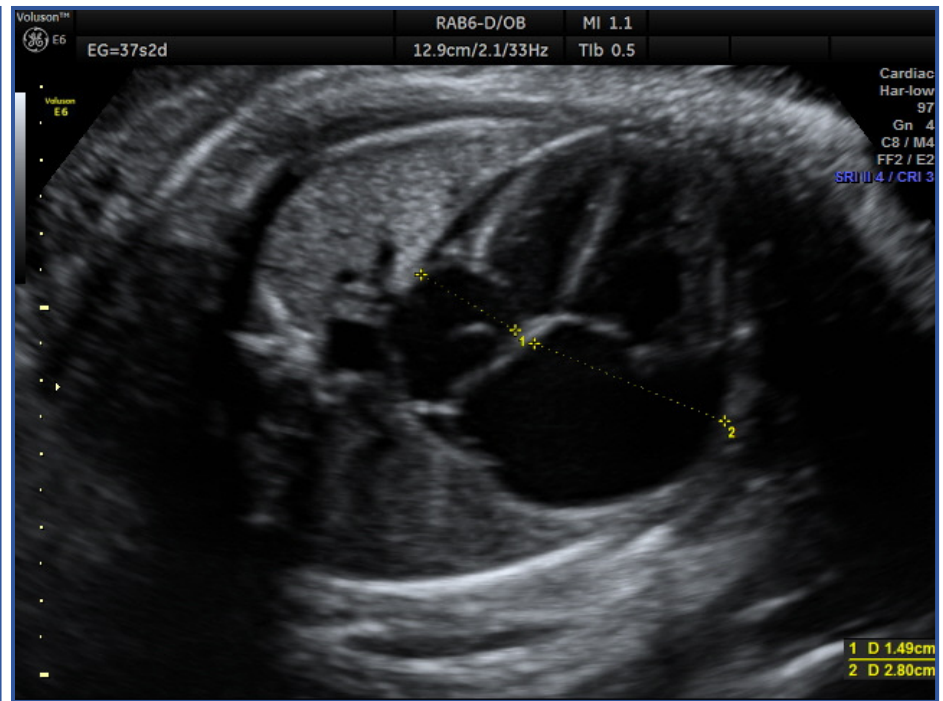
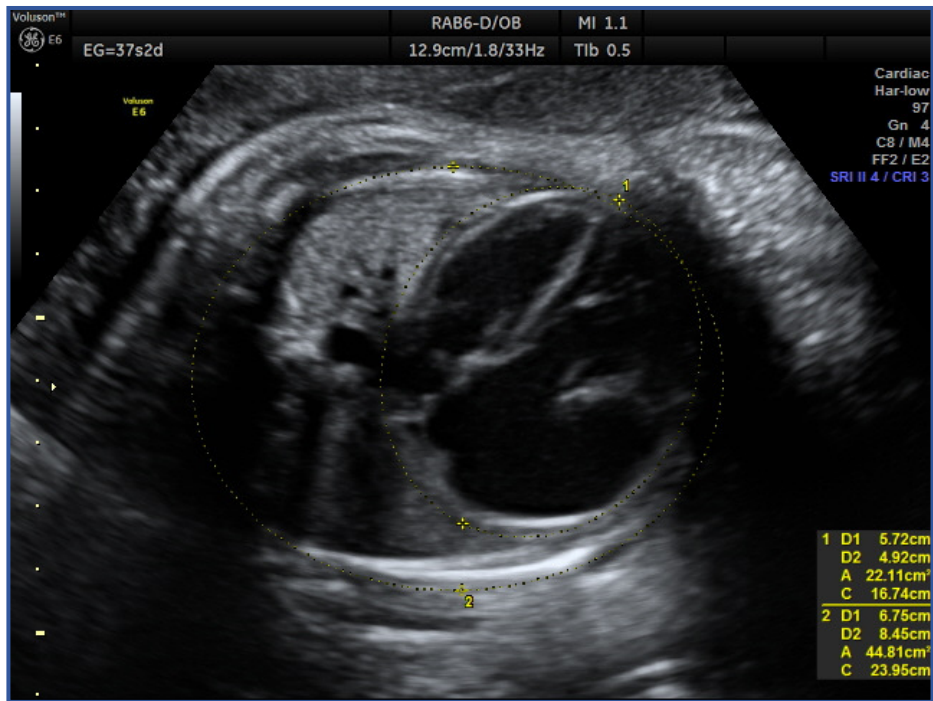
Història obstètrica:

Primigesta de 35 setmanes remesa per sospita de cardiopatia

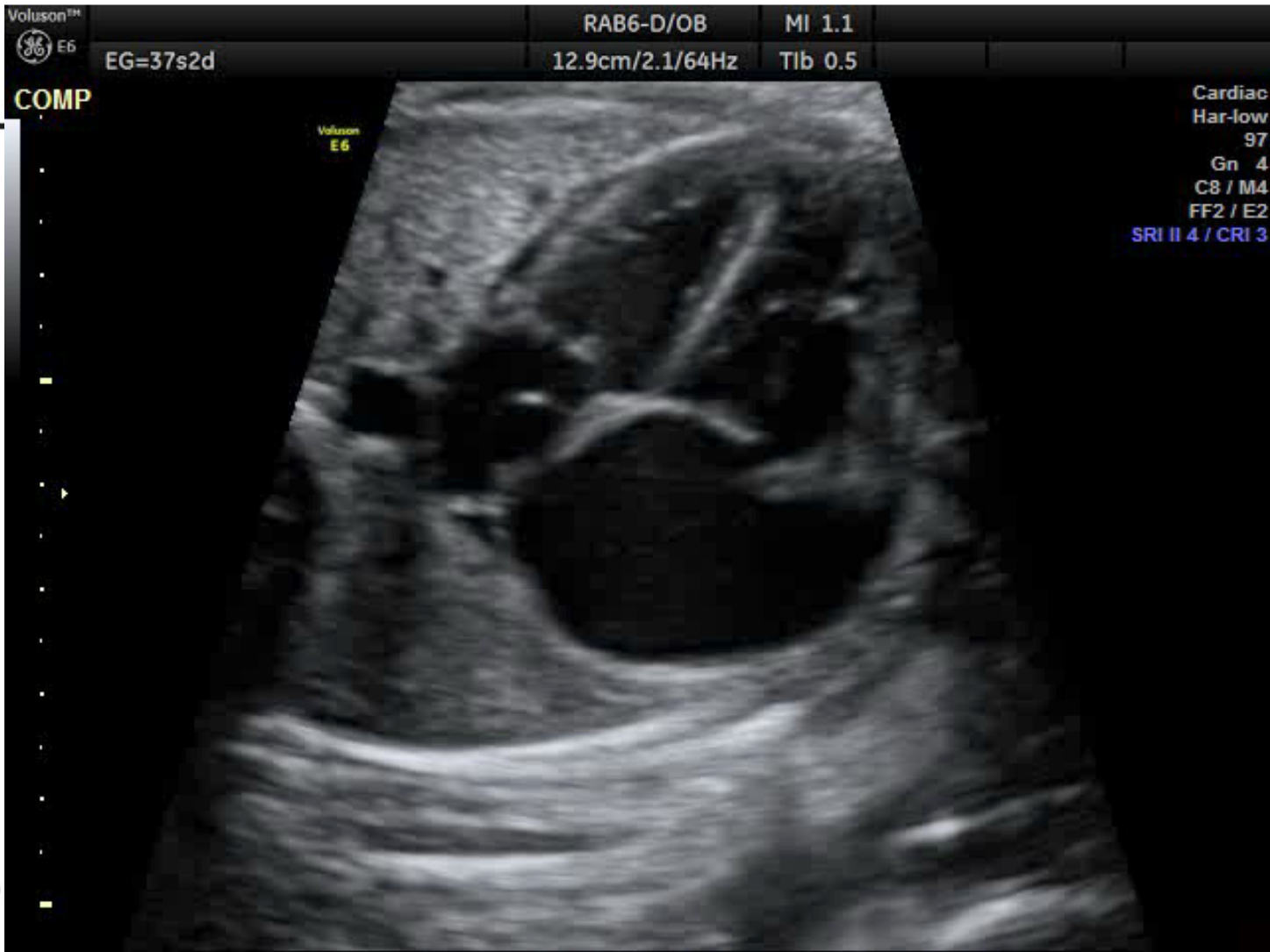AP: VIH en tractament amb triple teràpia antiretroviral

Control gestacional dins de la normalitat. Ecografia primer i segon trimestre normal.

Ecografia tercer trimestre: dilatació aurícula dreta



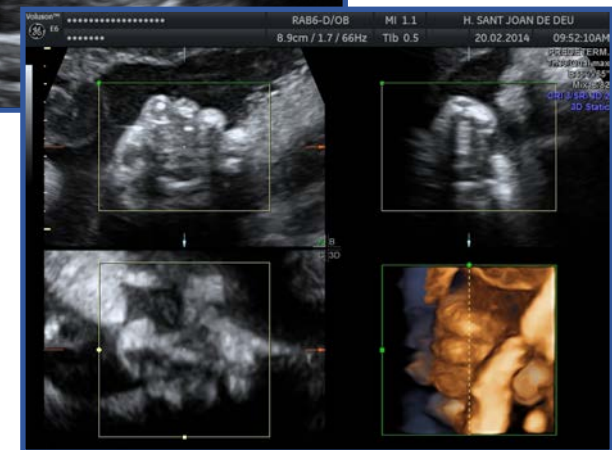
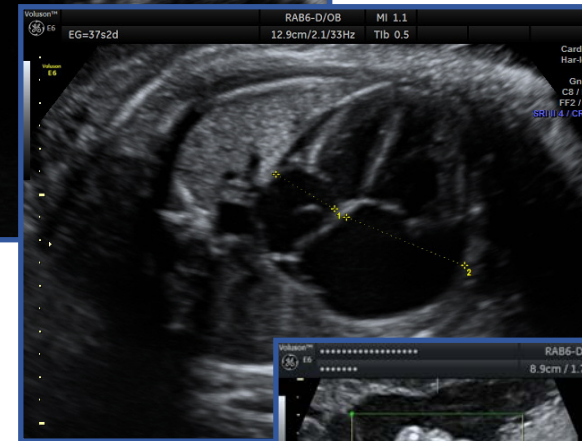
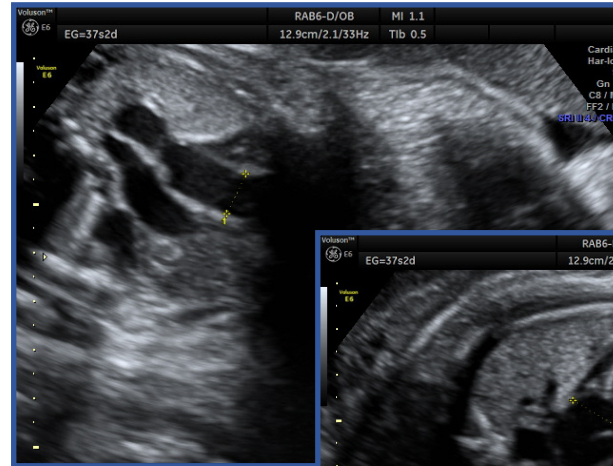
**B
C
NATAL**



 fe

Diagnòstic diferencial:

- Atrèsia pulmonar
- Anomalia d'Ebstein
- Megaurícula:
 - Associació a Síndrome Holt Oram



Evolució postnatal:

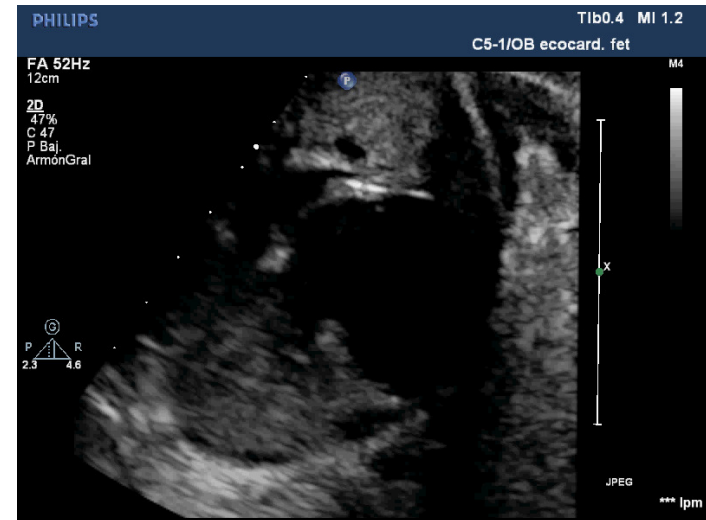
Cesària electiva a les 39 SG

Nounat de sexe femení, 3500 gr, Apgar 9/10, pH 7,33

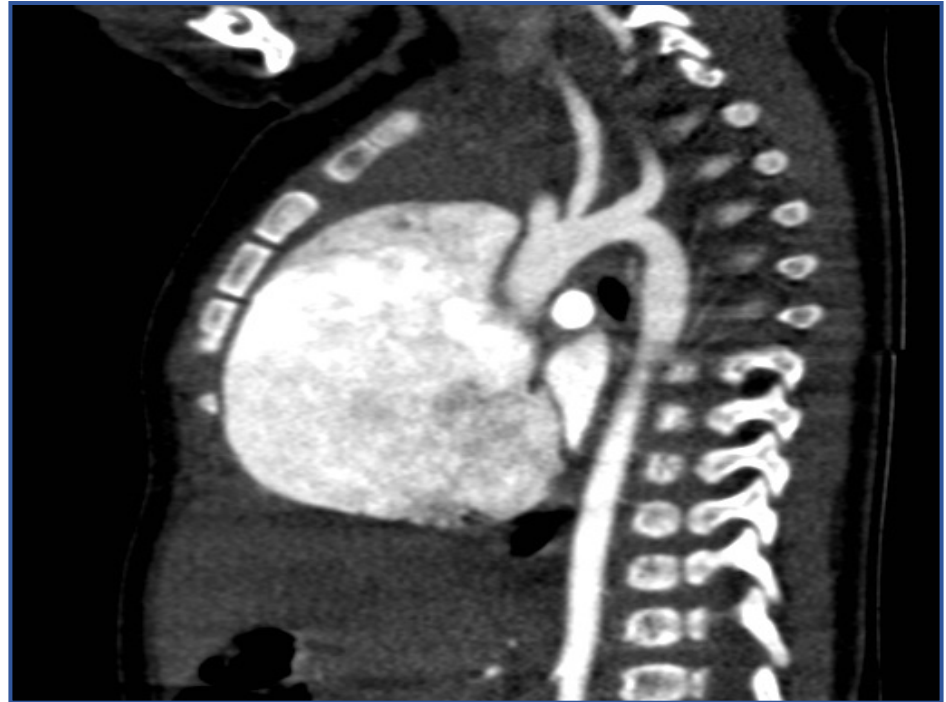
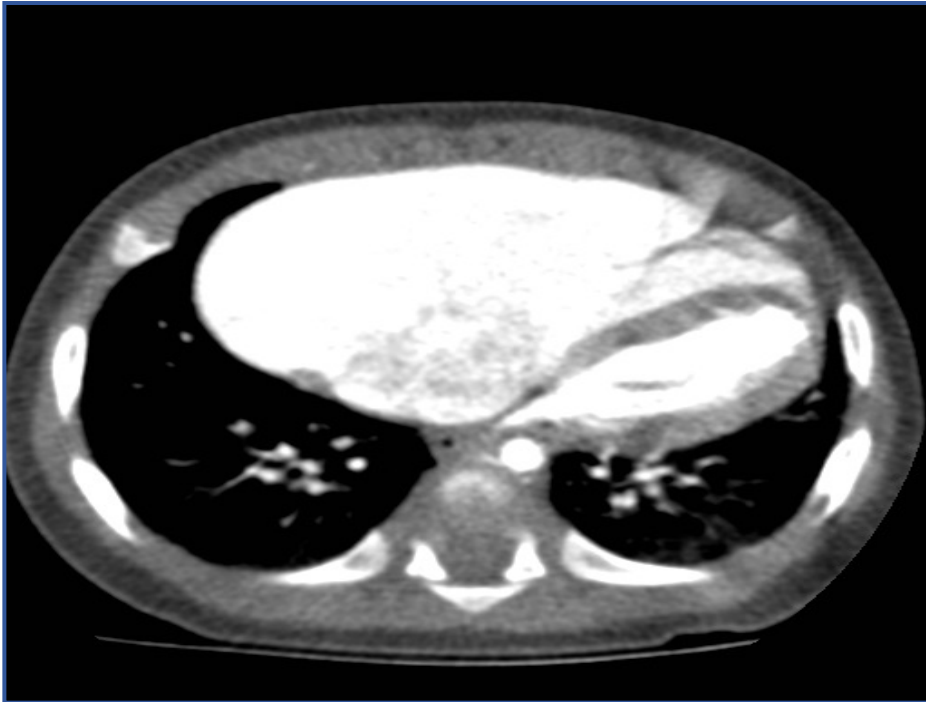Exploració física normal

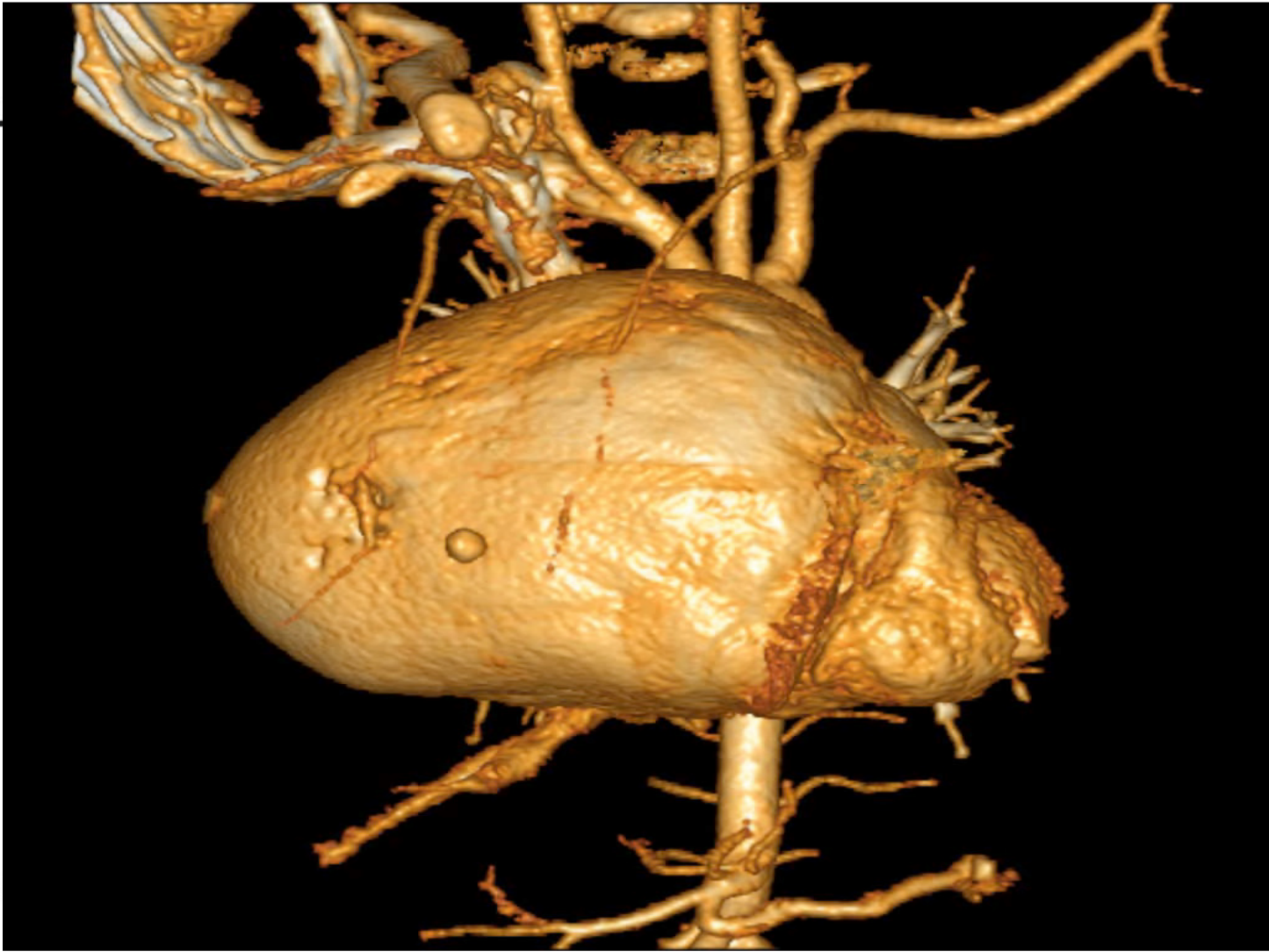Auscultació cardíaca: tons rítmics sense bufs

Ecocardiografia:



AngioTAC





Maneig postnatal:

- ECG
- Holter
- Tractament antiagregant AAS 3-5mg/kg/d
- Ecocardiografia al mes de vida:
 - dilatació càmera auricular dreta sense trombus.
 - Miocardí normal amb contractilitat adequada.
 - Vàlvules AV competents.
 - Grans artèries normoconfigurades.

