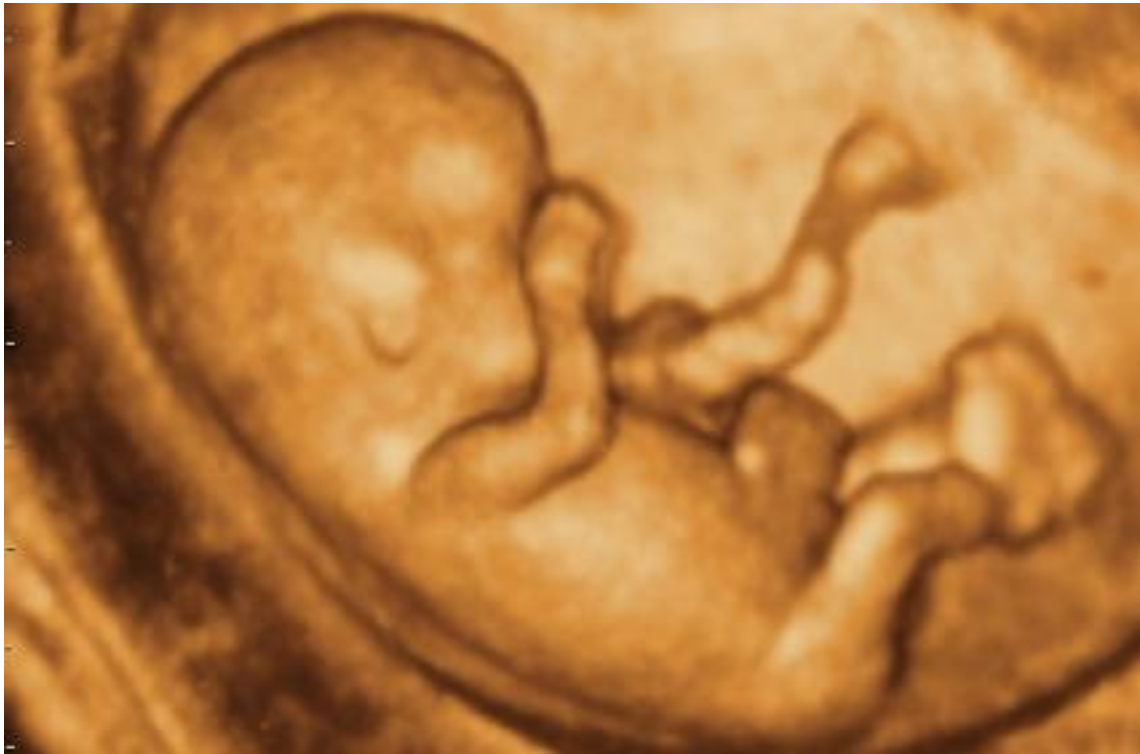



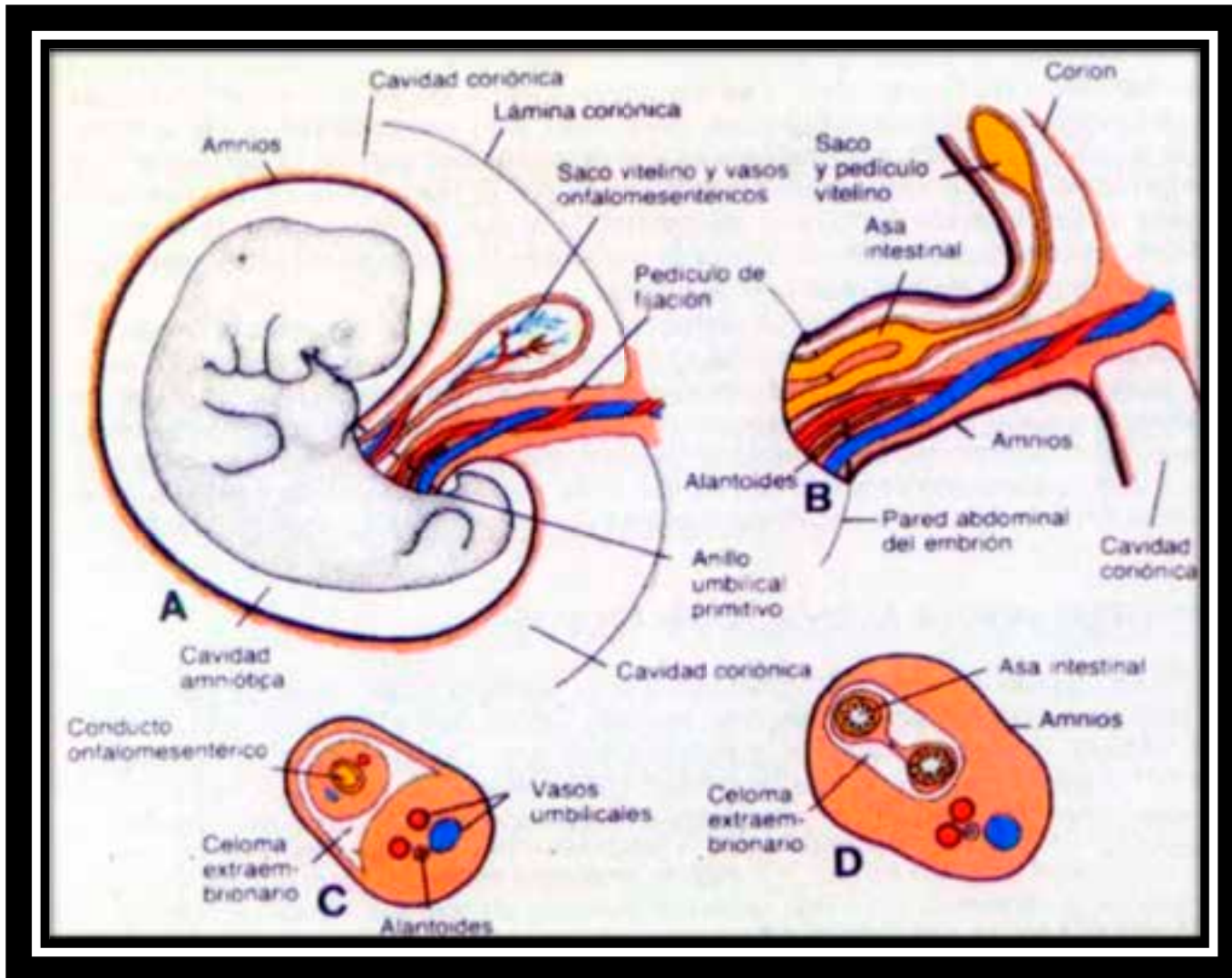
PATOLOGIA DE CORDÓ UMBILICAL

- **Marta Cobos Melià**
- M.Neus Alsina Gibert
- Raquel Cera Guinovart
- Teresa Gómez Castelló
- Maya Takeuchi Bigas

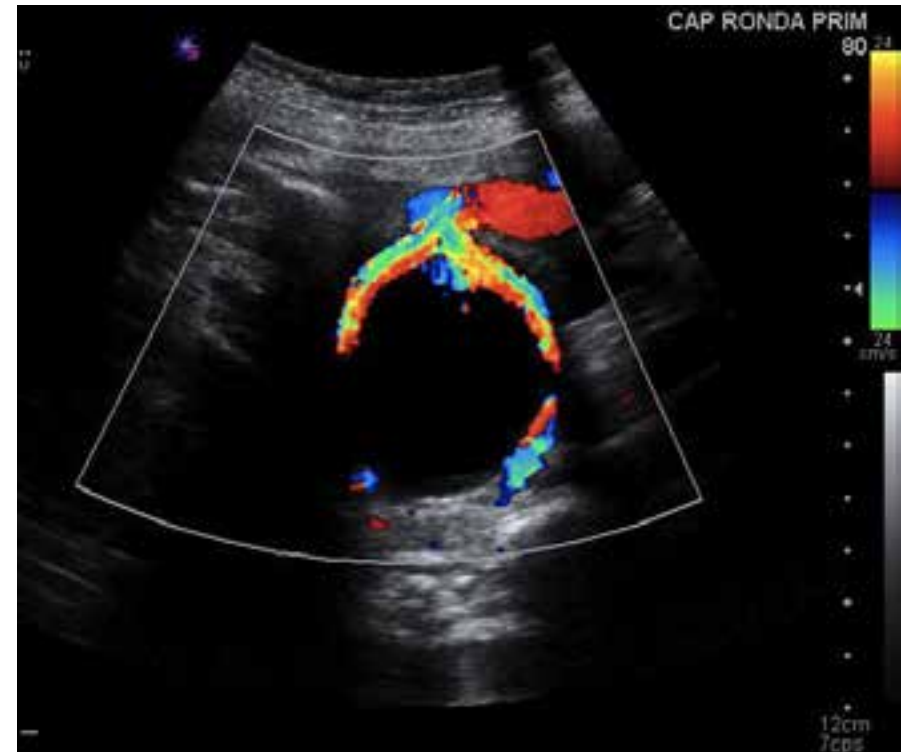
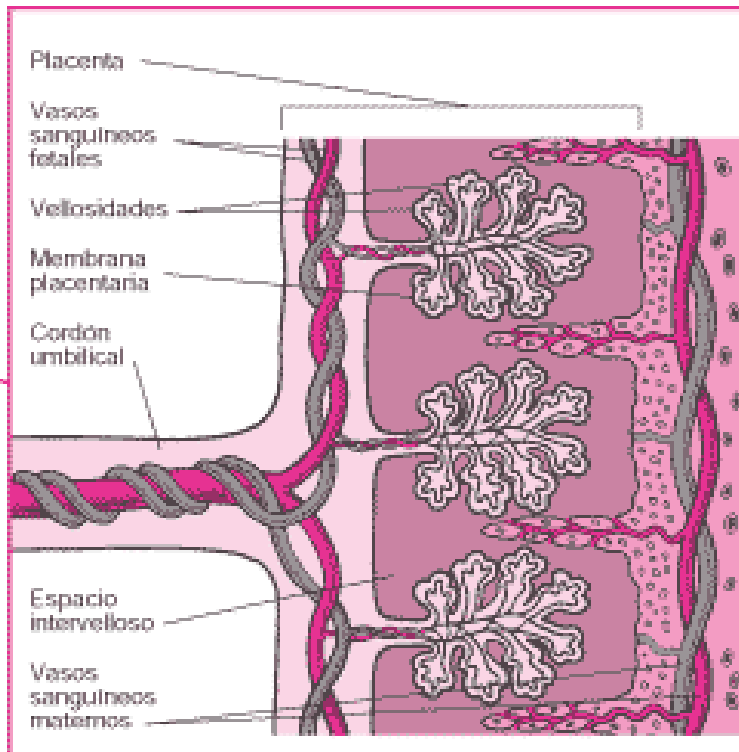
ASSIR Mataró-Maresme
Consorci Sanitari del Maresme



1. Embriología



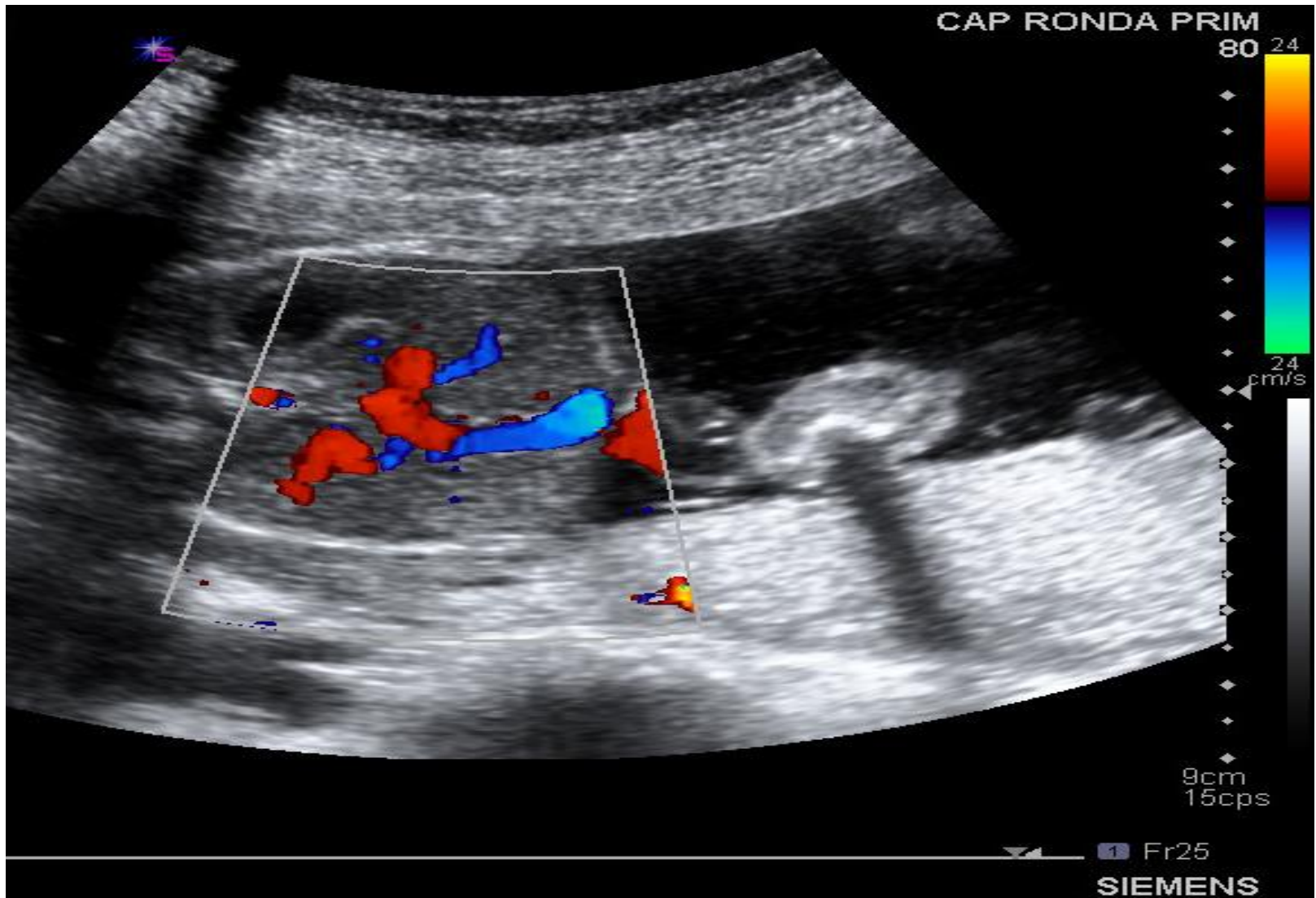
2. Estructura



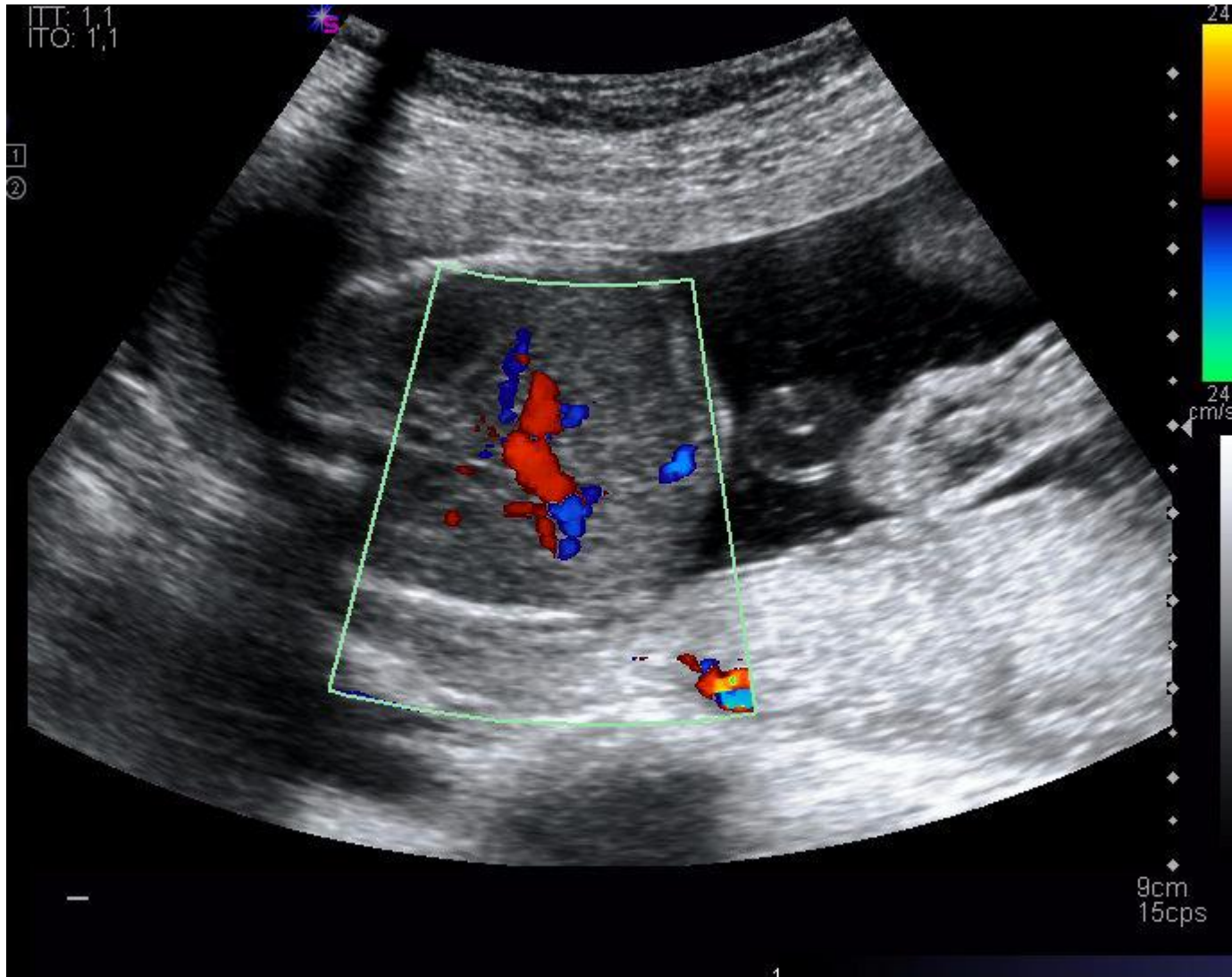
3. Variacions patològiques

Casos clínics

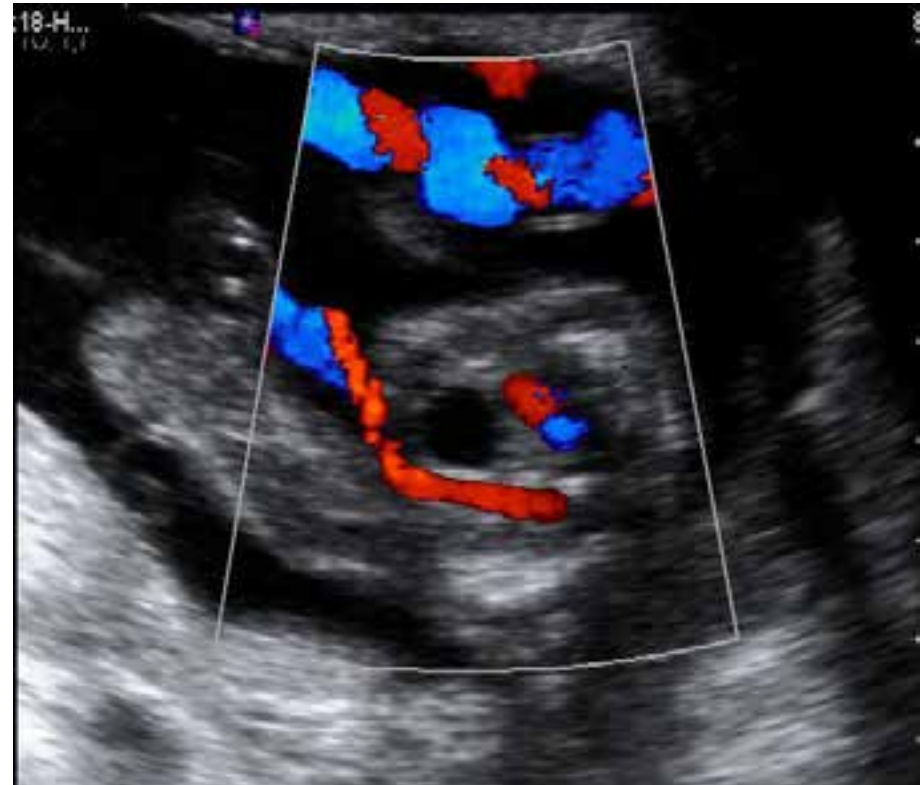
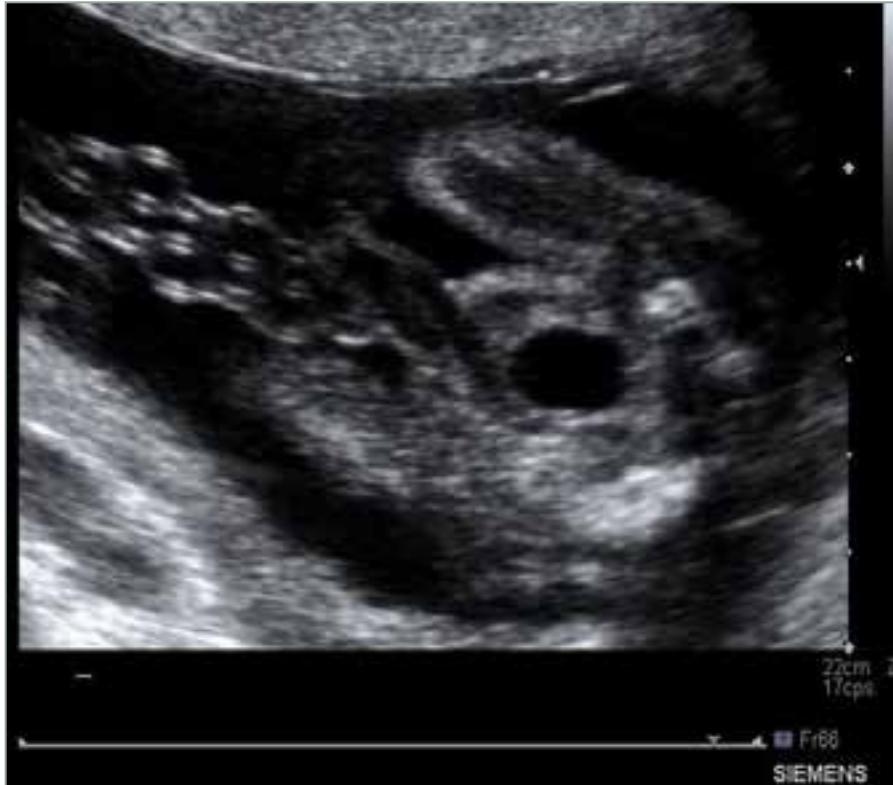Persistència de vena umbilical dreta



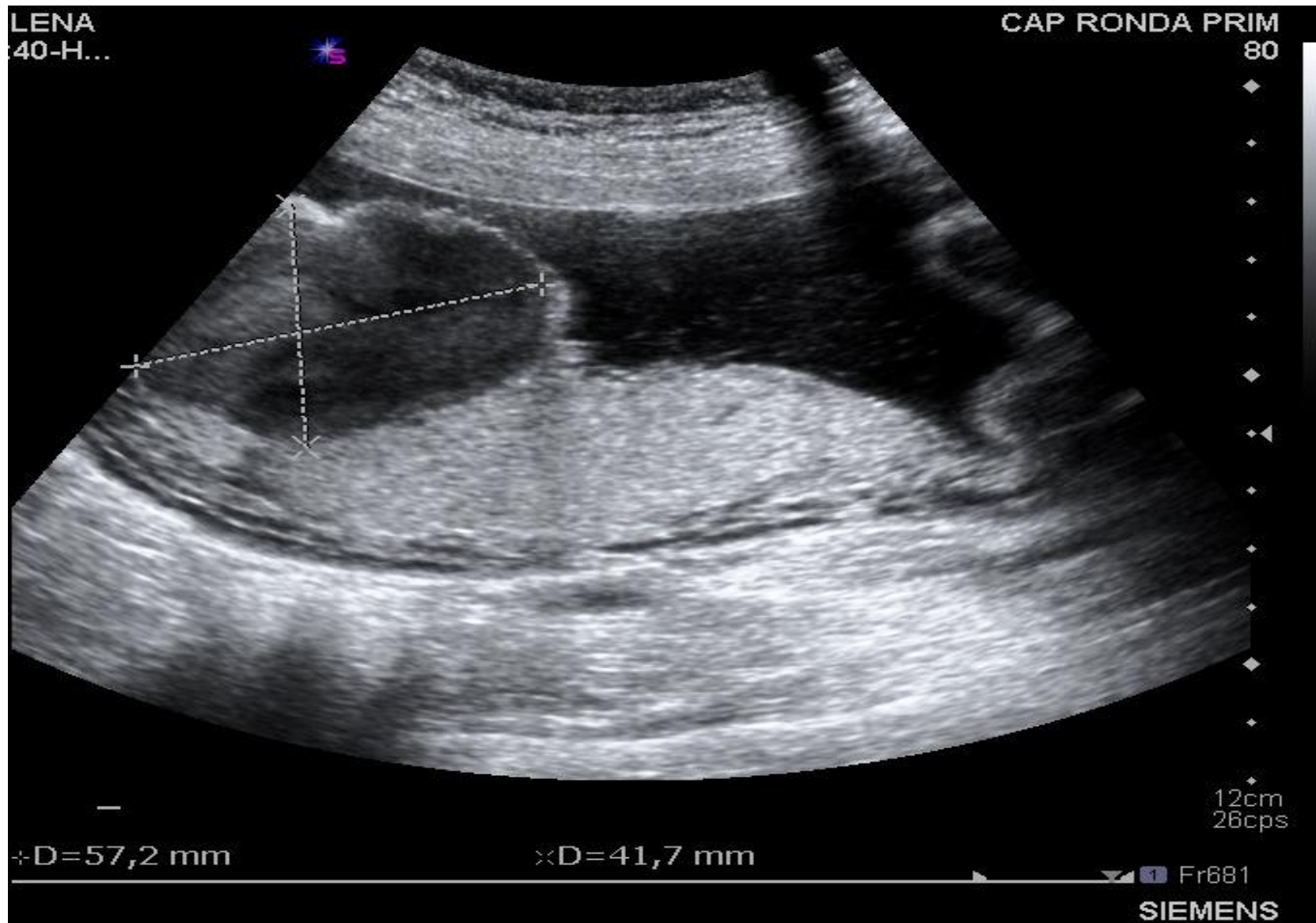
Persistència de vena umbilical dreta



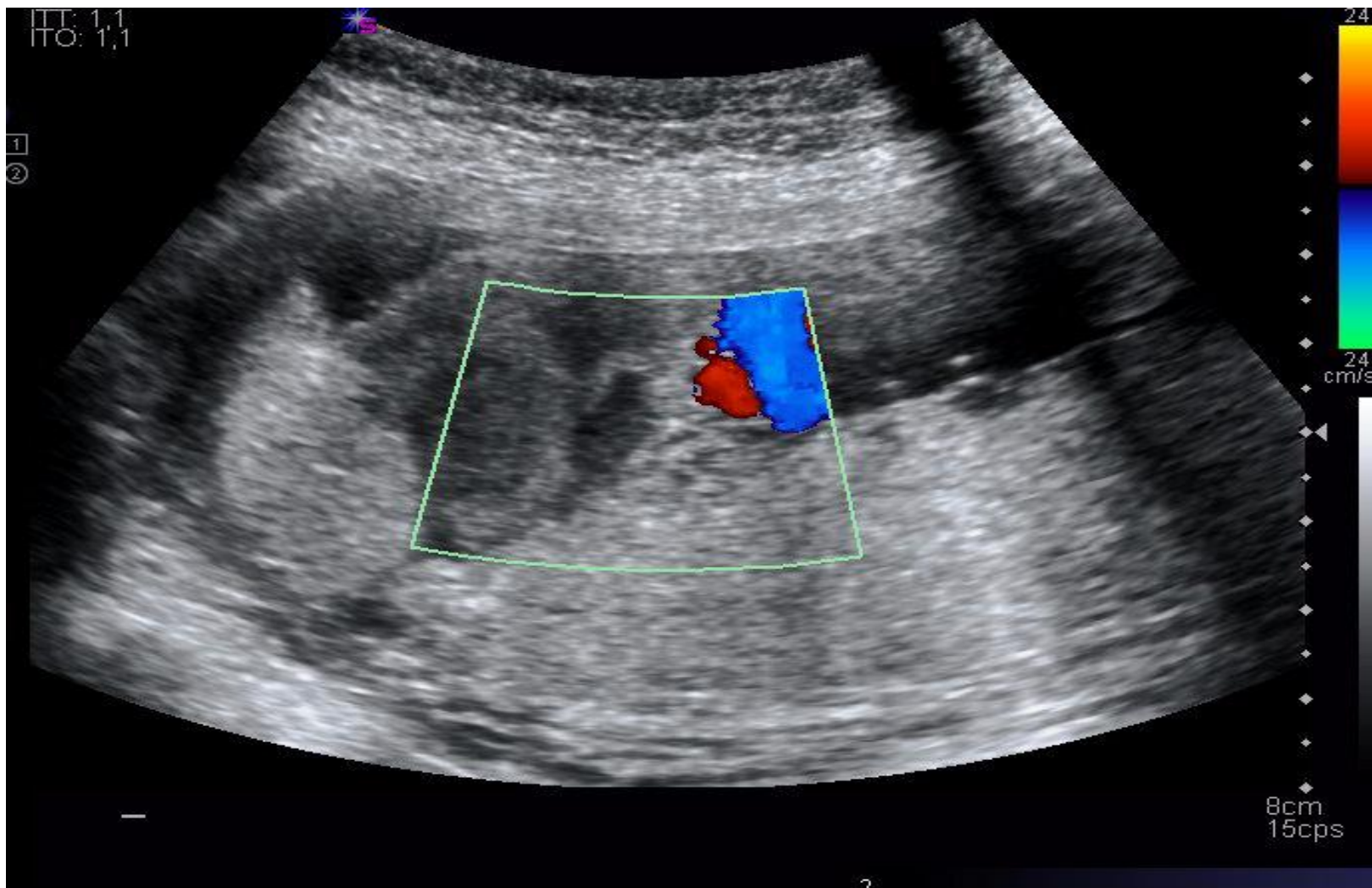
Artèria umbilical única



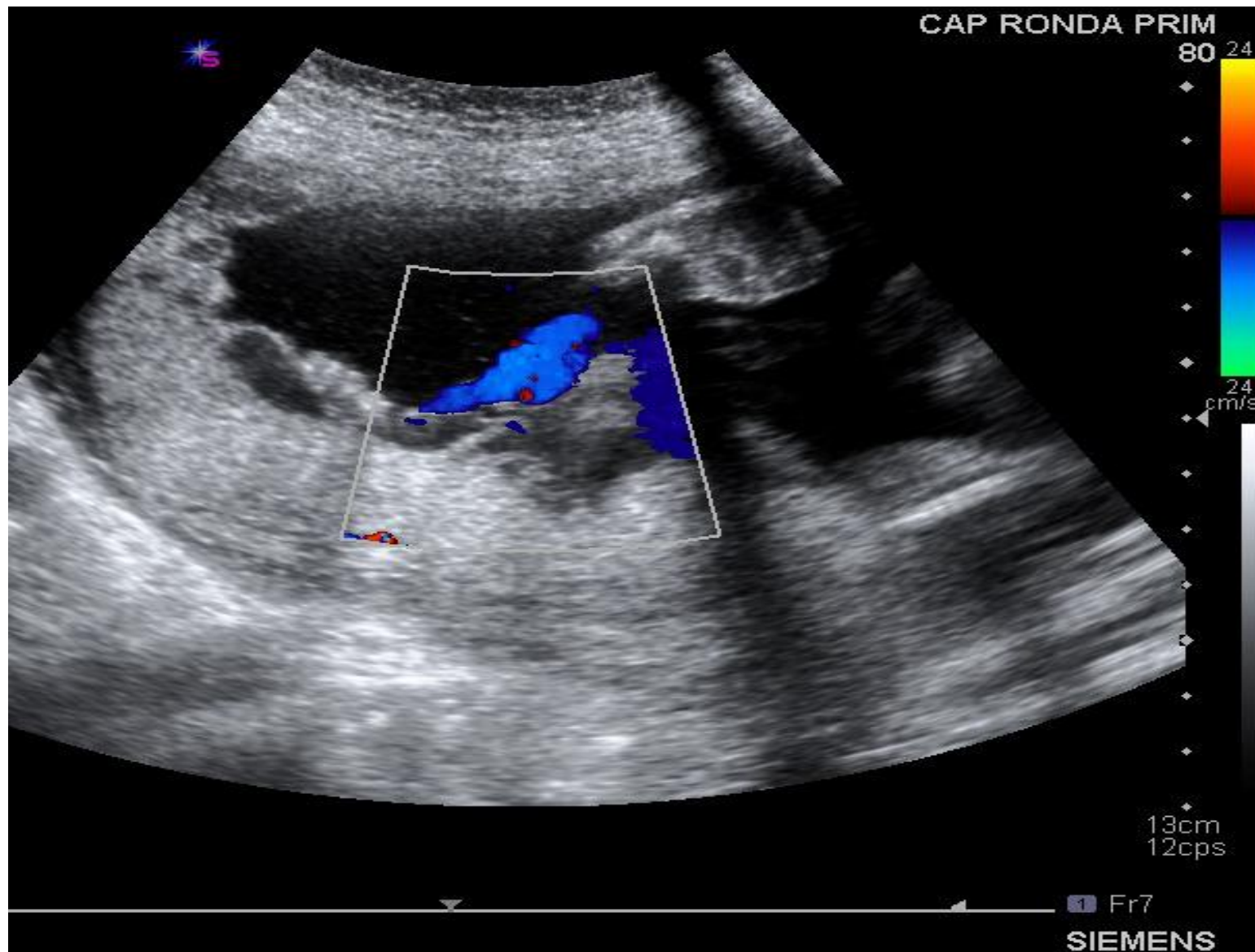
Hematoma a nivell d'inserció de cordó



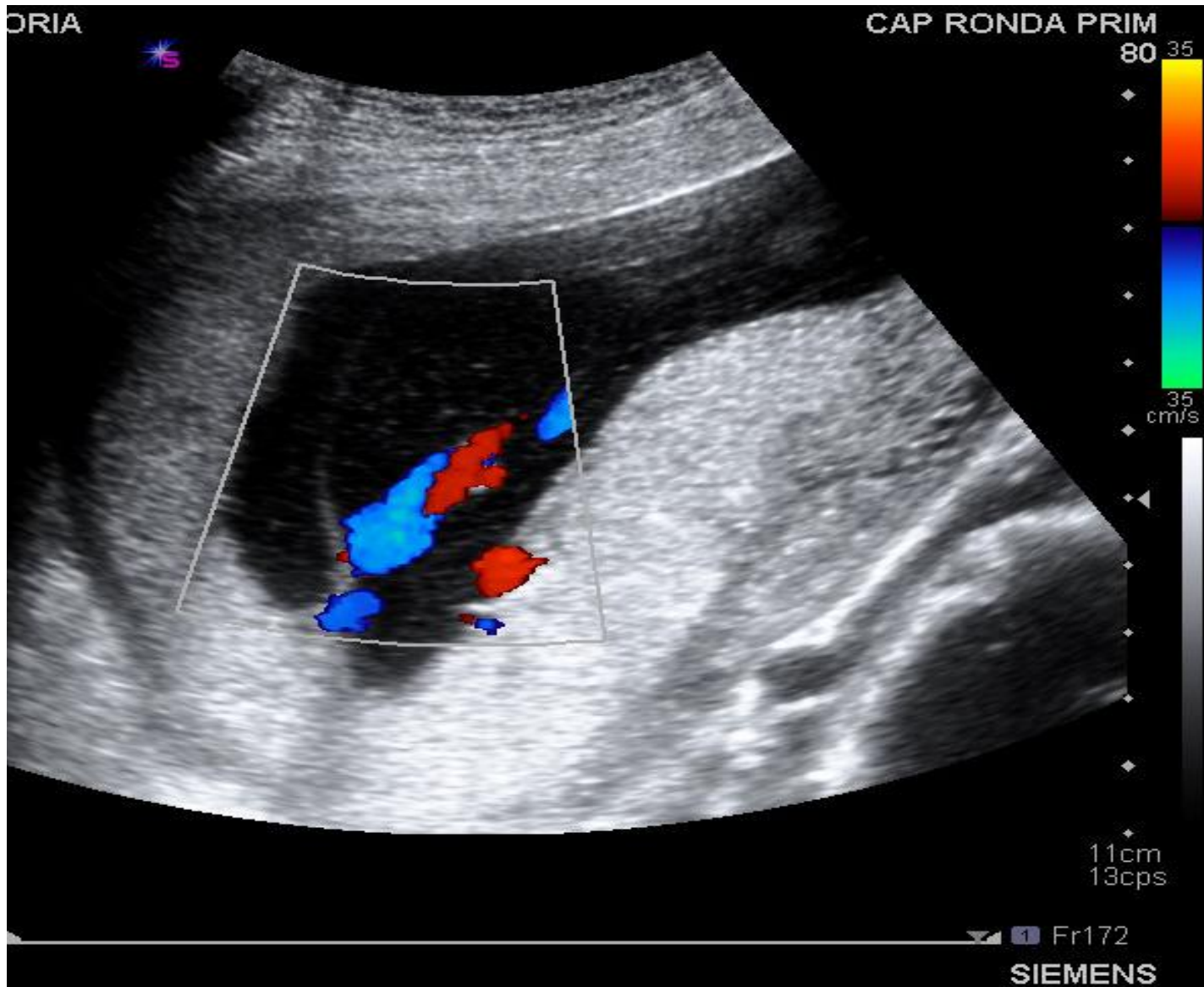
Hematoma a nivell d'inserció de cordó



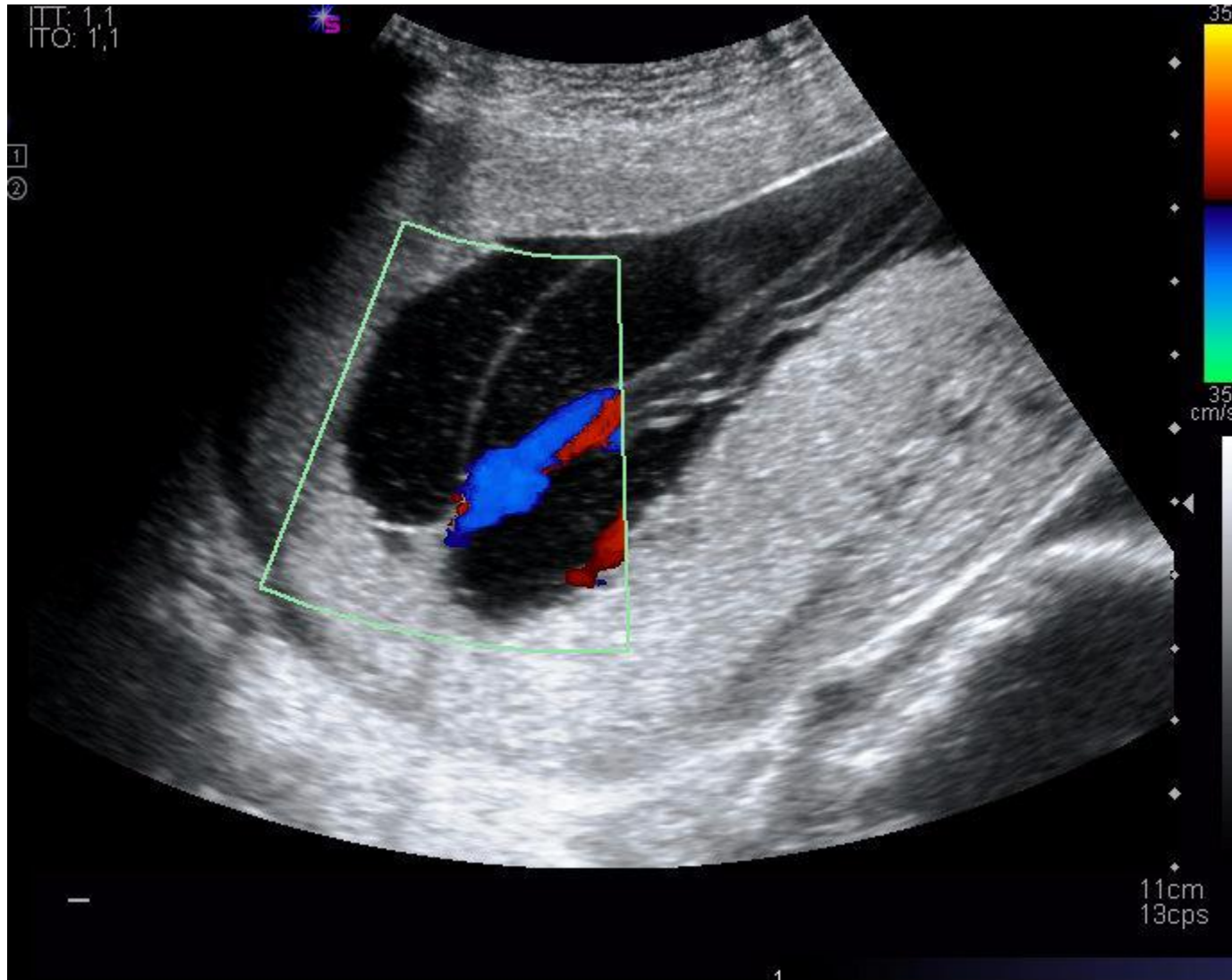
Hematoma a nivell d'inserció de cordó



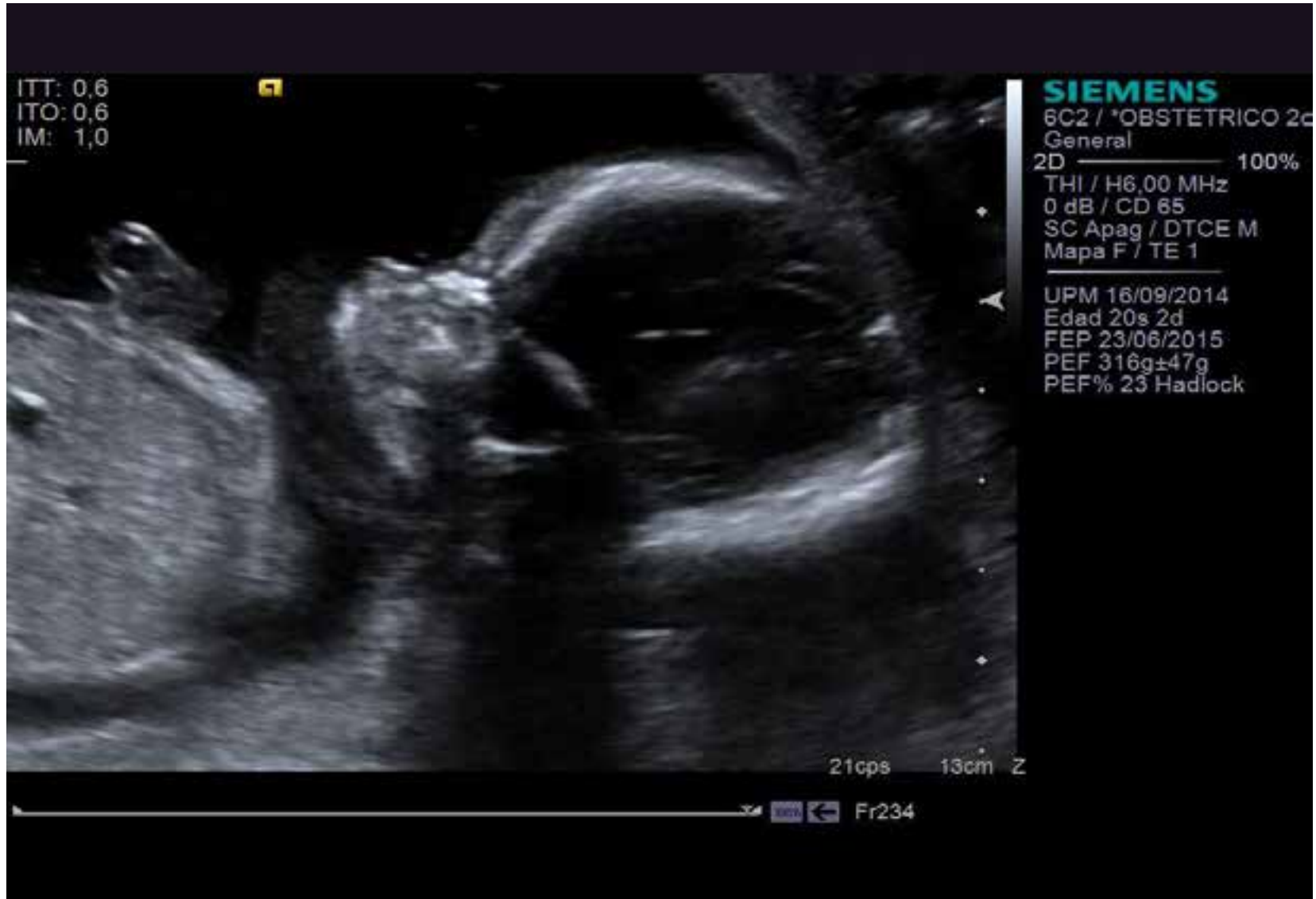Inserció a nivell d'amnios (membrana interfetal)



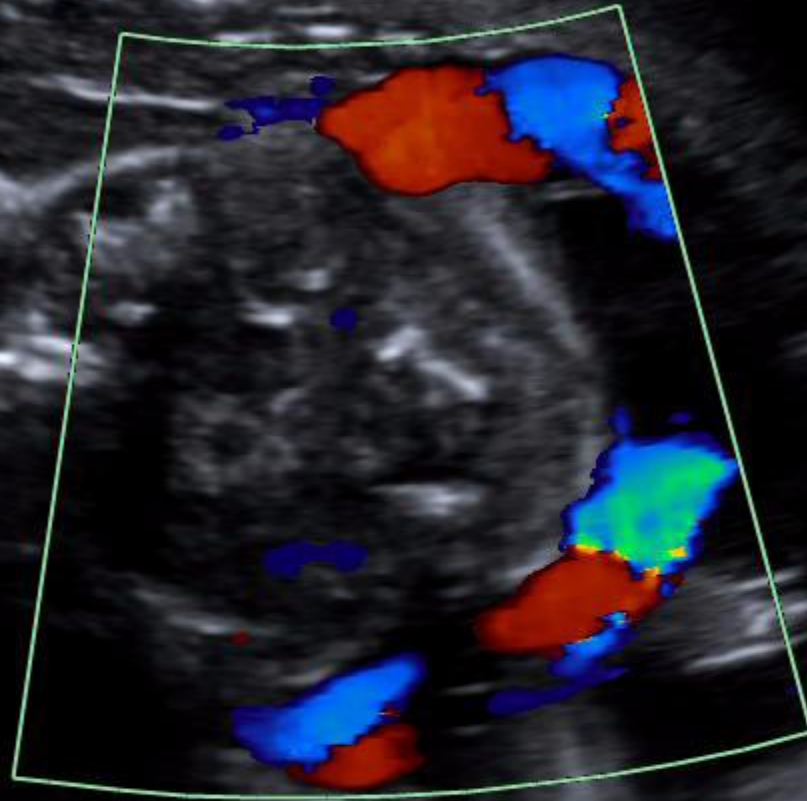
Inserció a nivell d'amnios (membrana interfetetal)




Múltiples circulares de cordó



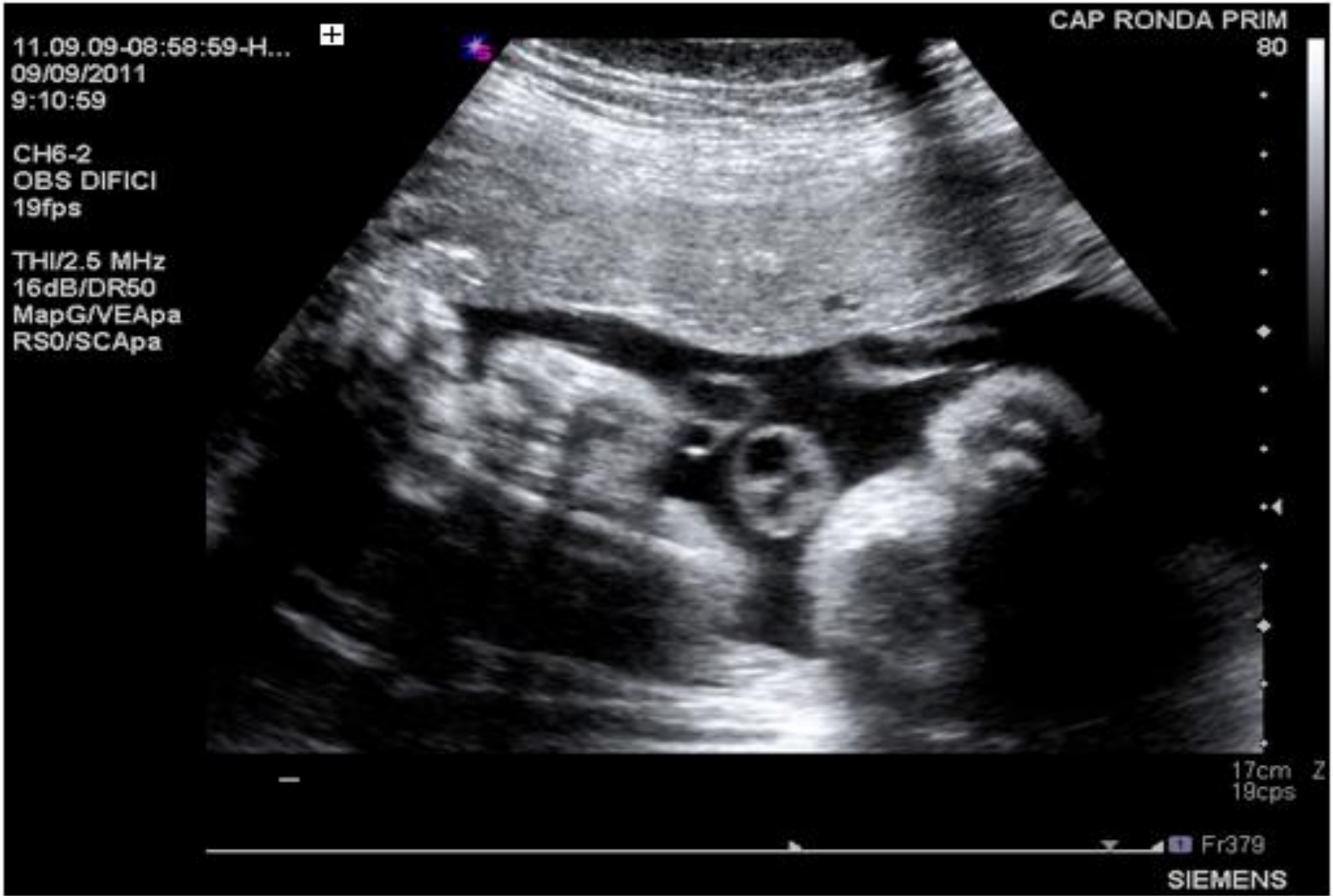T: 0,9
O: 0,9
I: 1,2



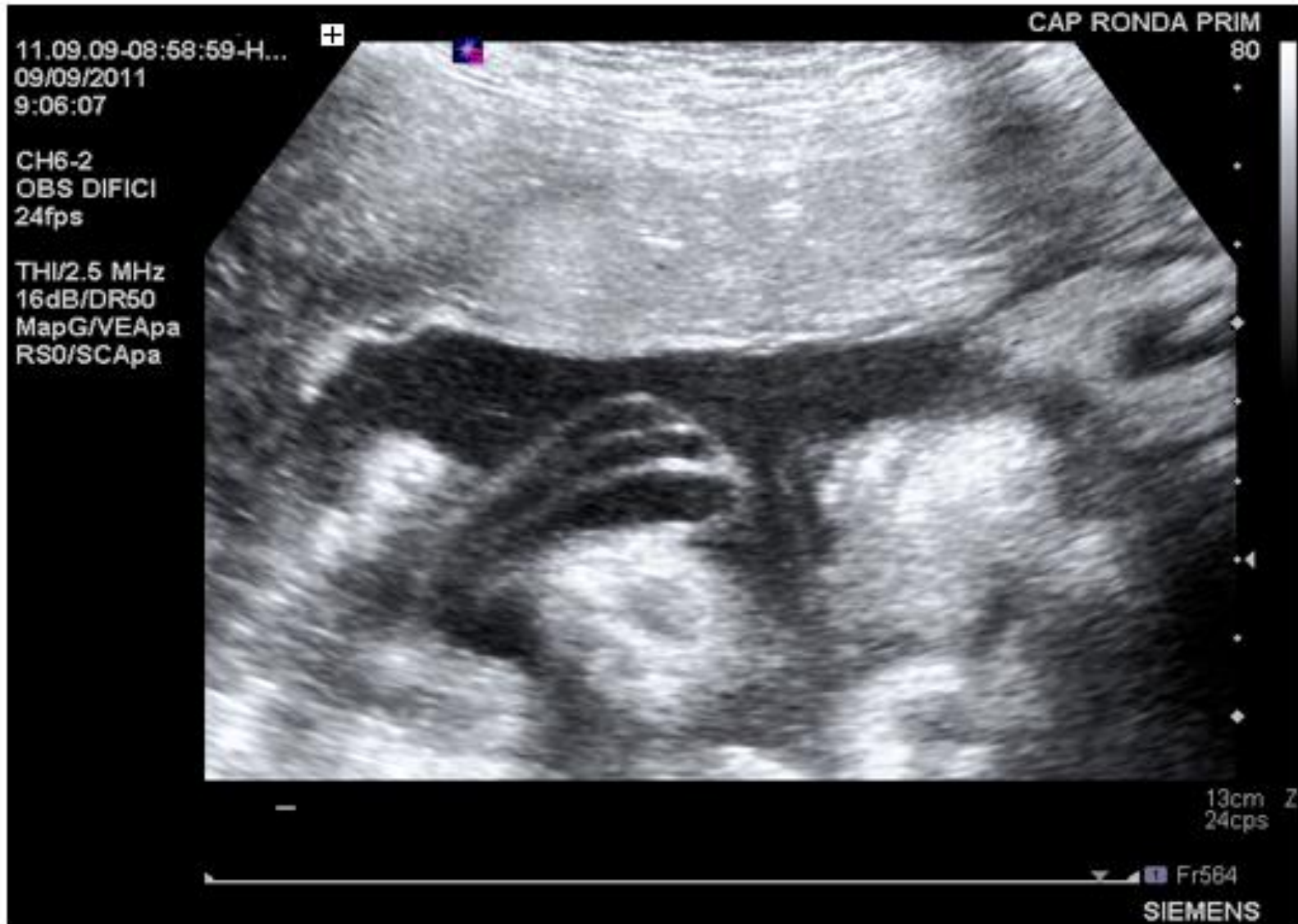SIEMENS 
6C2 / *OBSTETRIC
Gen
2D _____ 10
THI / H6,00 MHz
0 dB / CD 65
SC Apag / DTCE M
Mapa F / TE 1
C _____ 10
CDV / 3,25 MHz
0 dB / Flujo Gen
PRF 1953 / F 2
24
cm/s
UPM 16/09/2014
Edad 20s 2d
FEP 23/06/2015

15ops 13cm Z

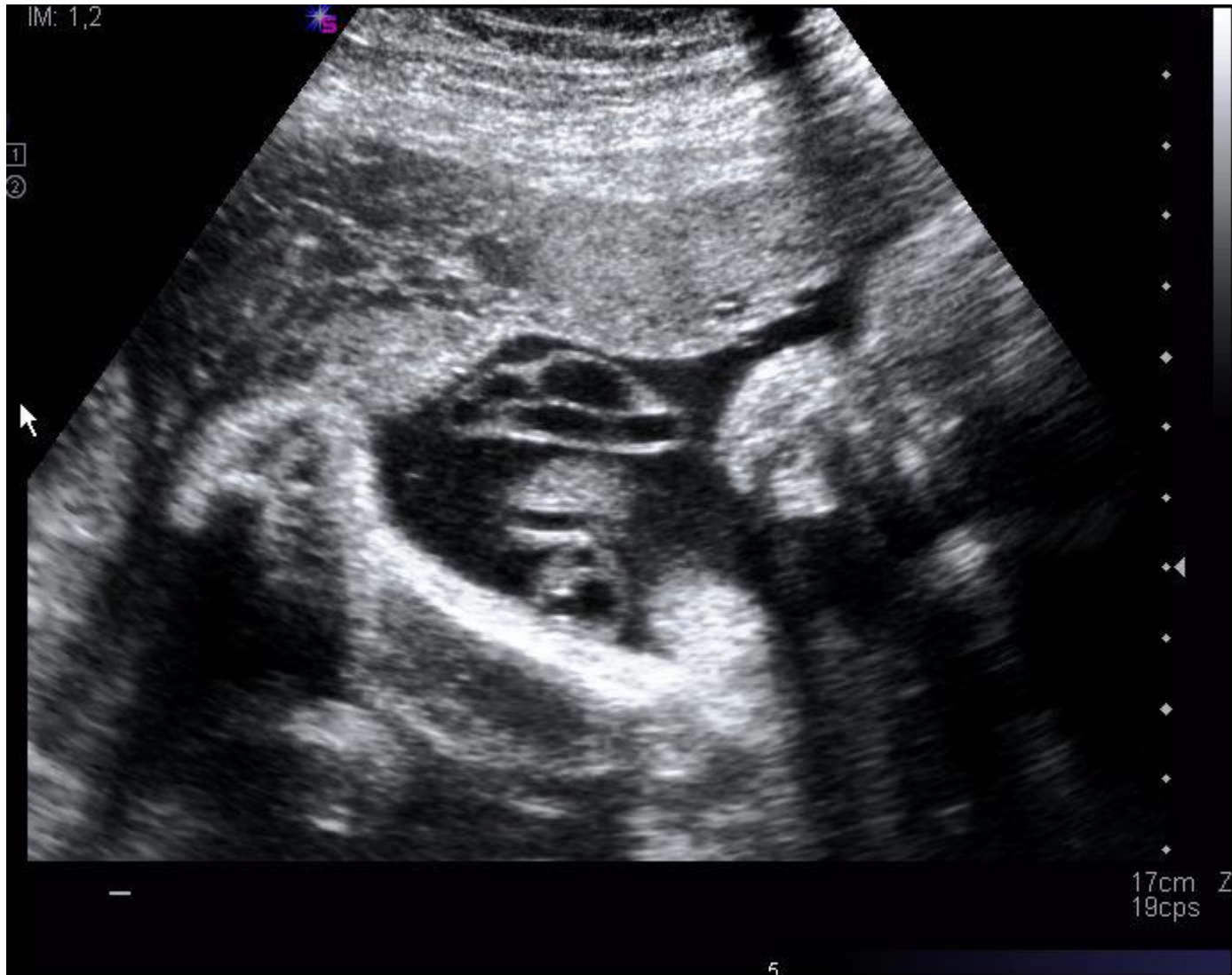3VC – 2VC



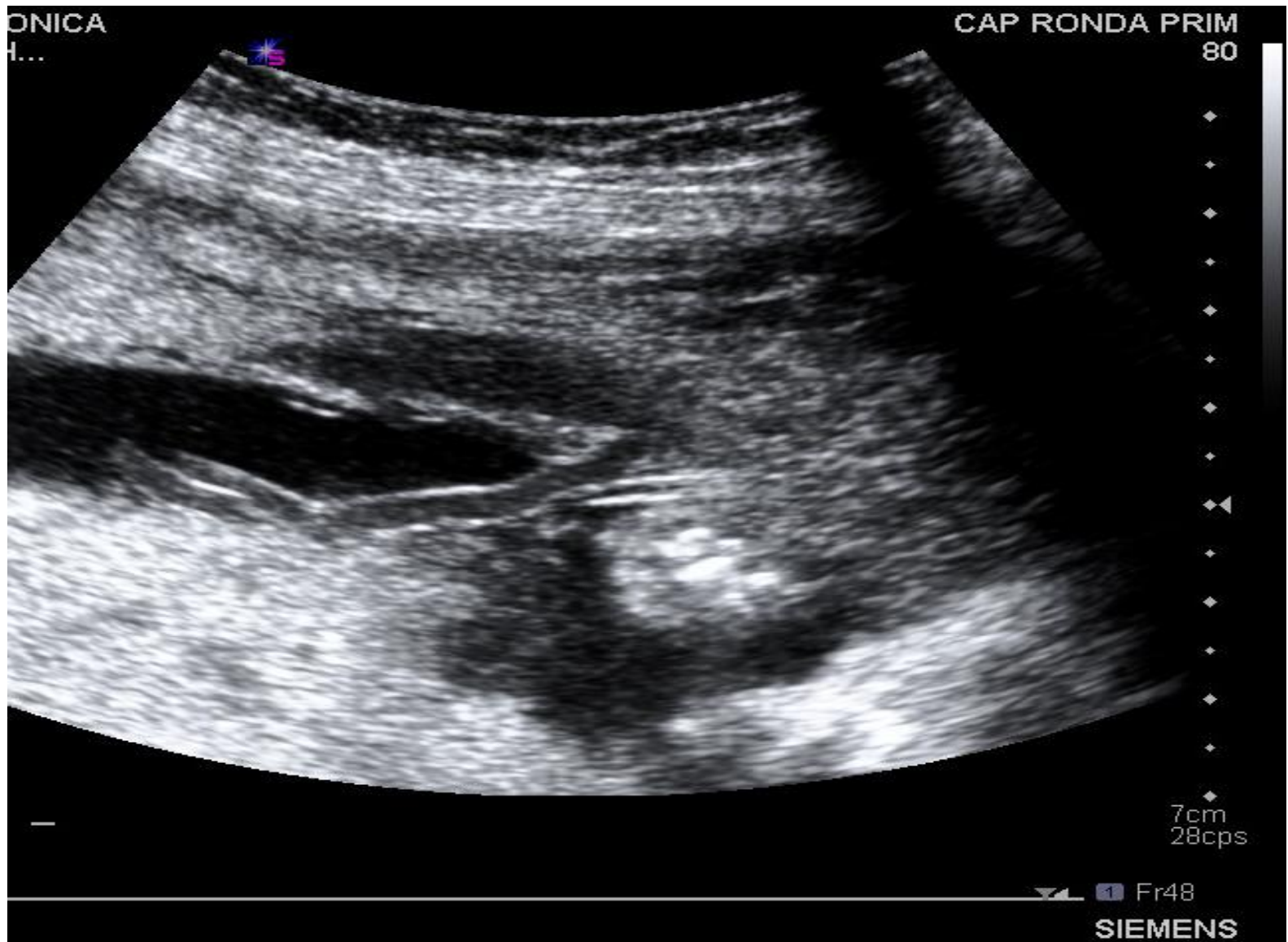
3VC – 2VC



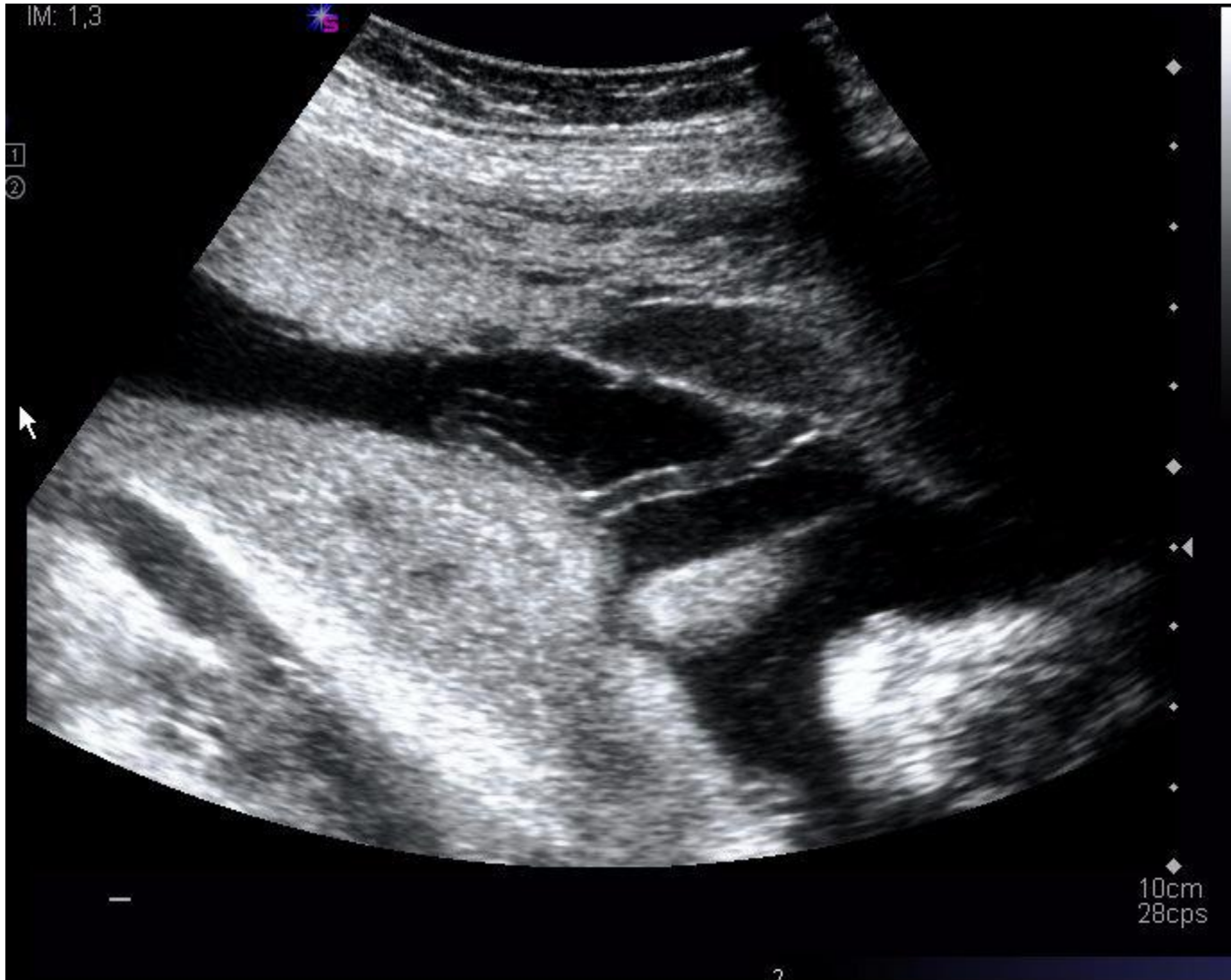3VC – 2VC



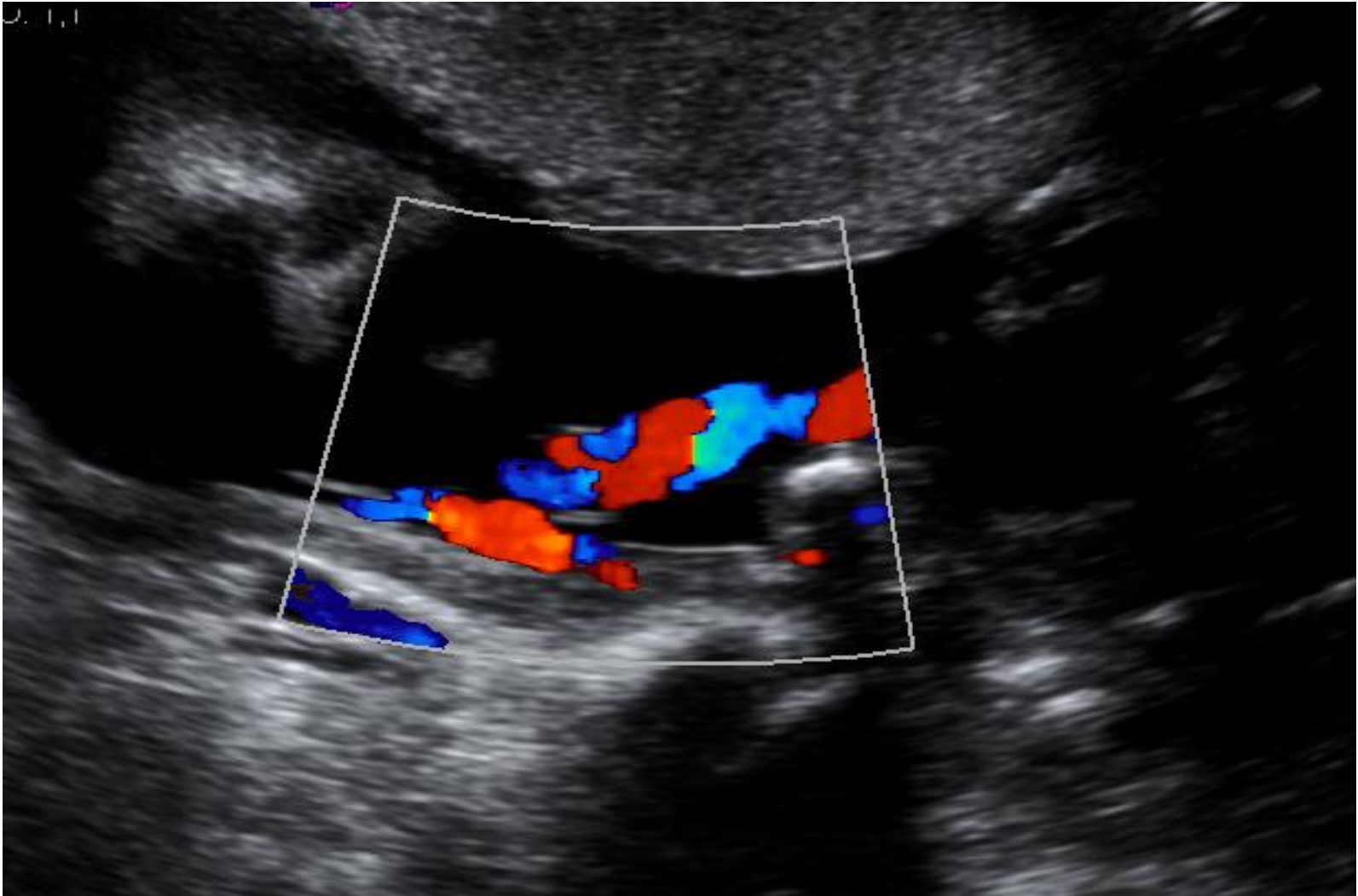
Inserció velamentosa



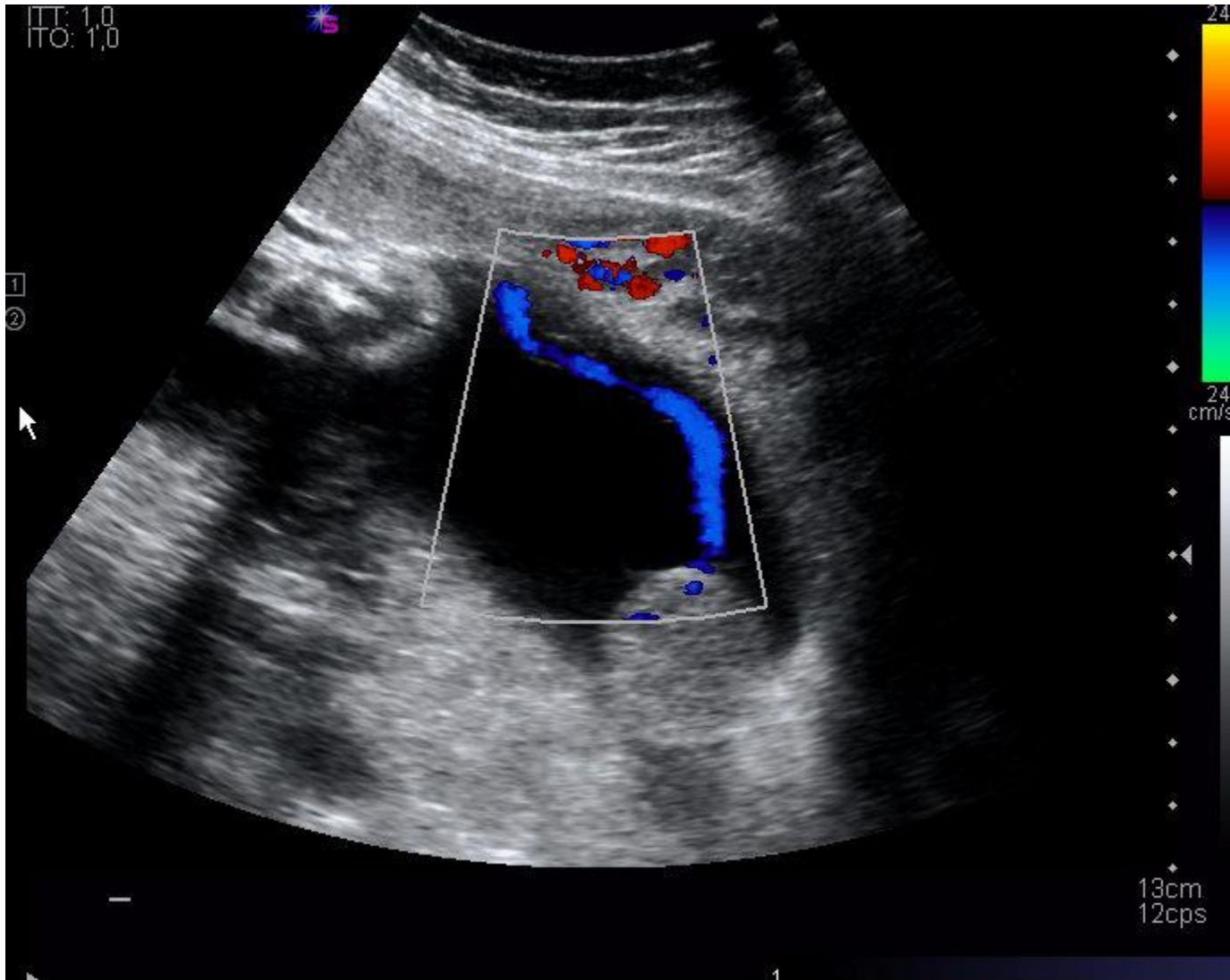
Inserció velamentosa



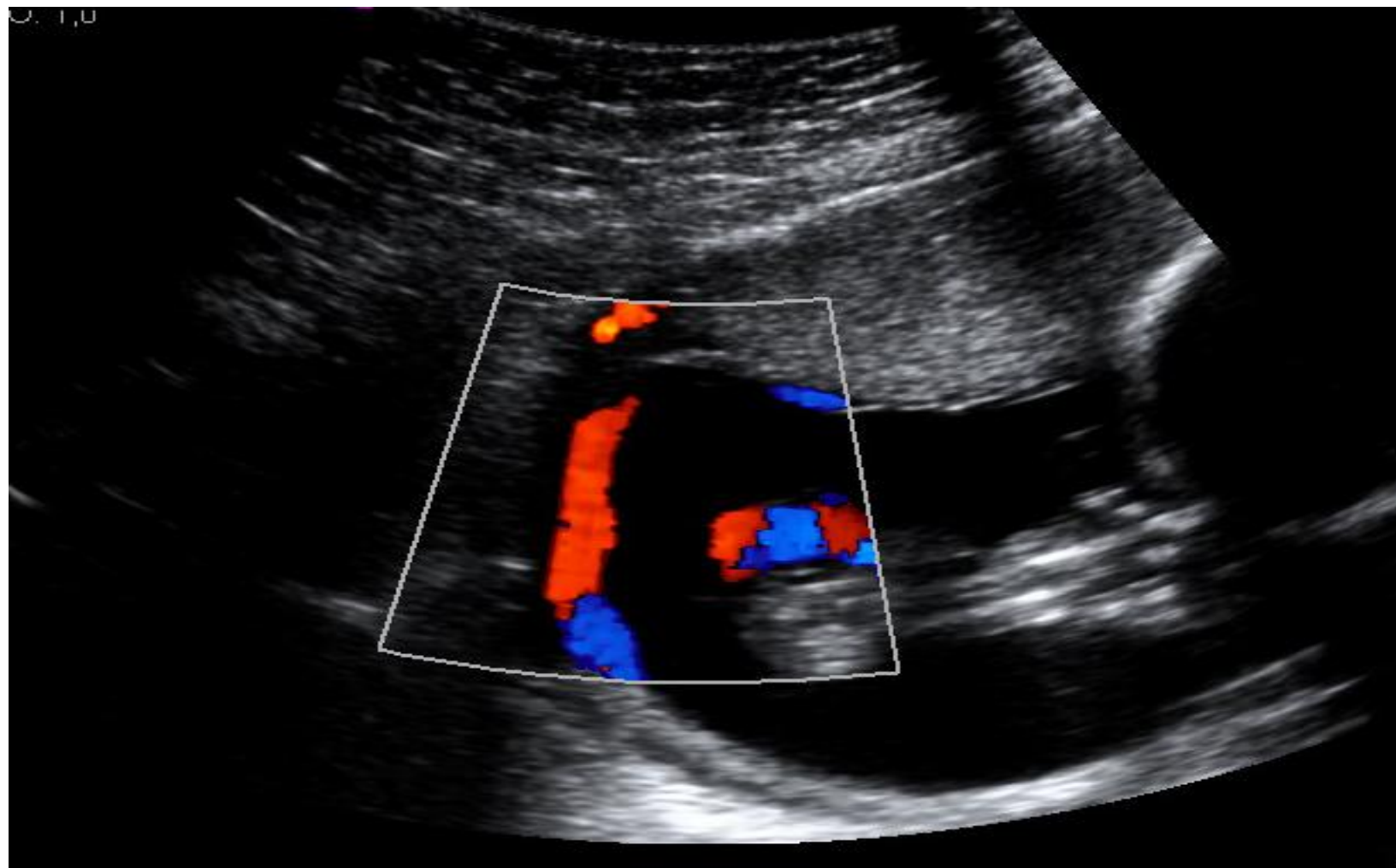
Vasa Prèvia



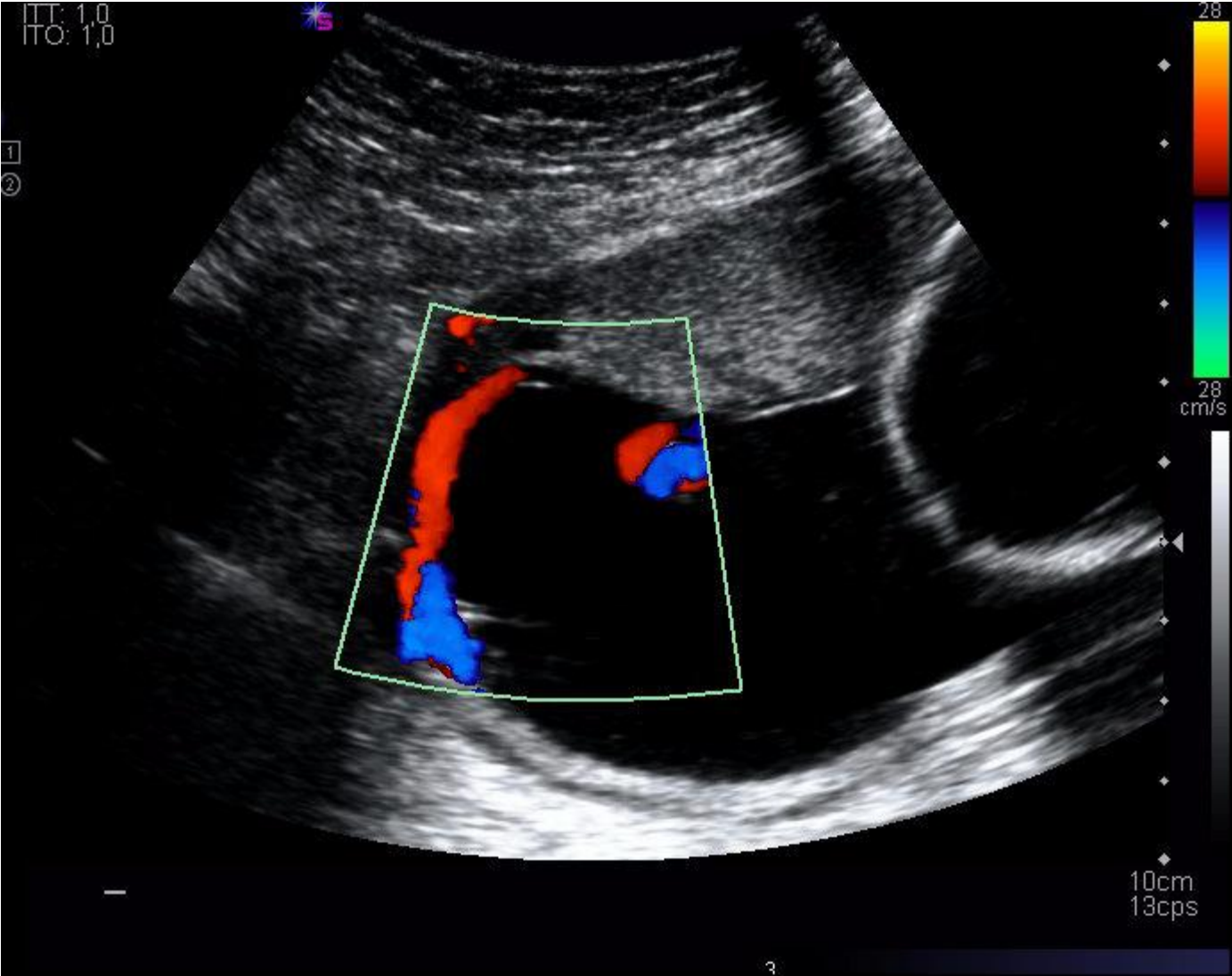
Vasa Prèvia



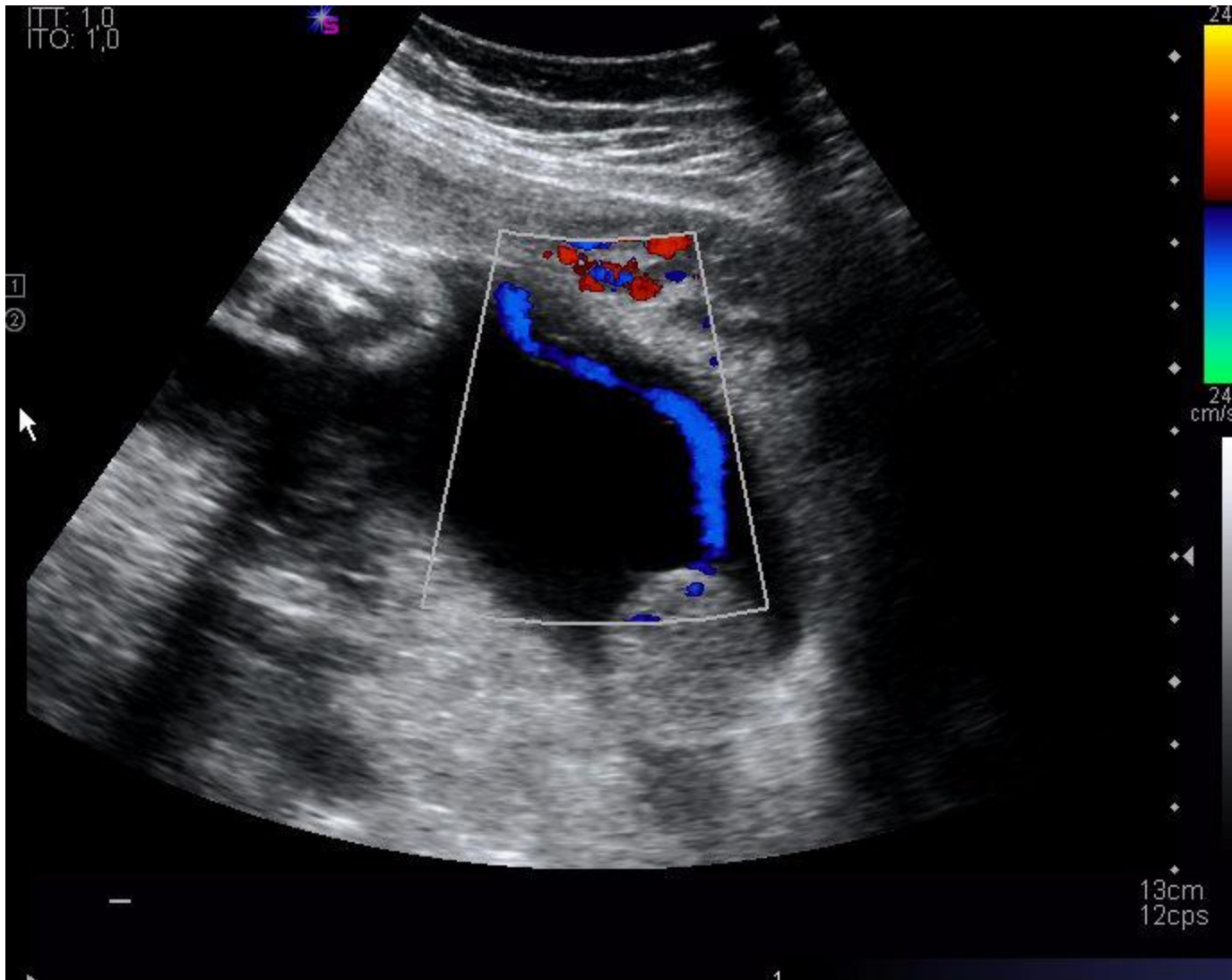
Vasa Prèvia



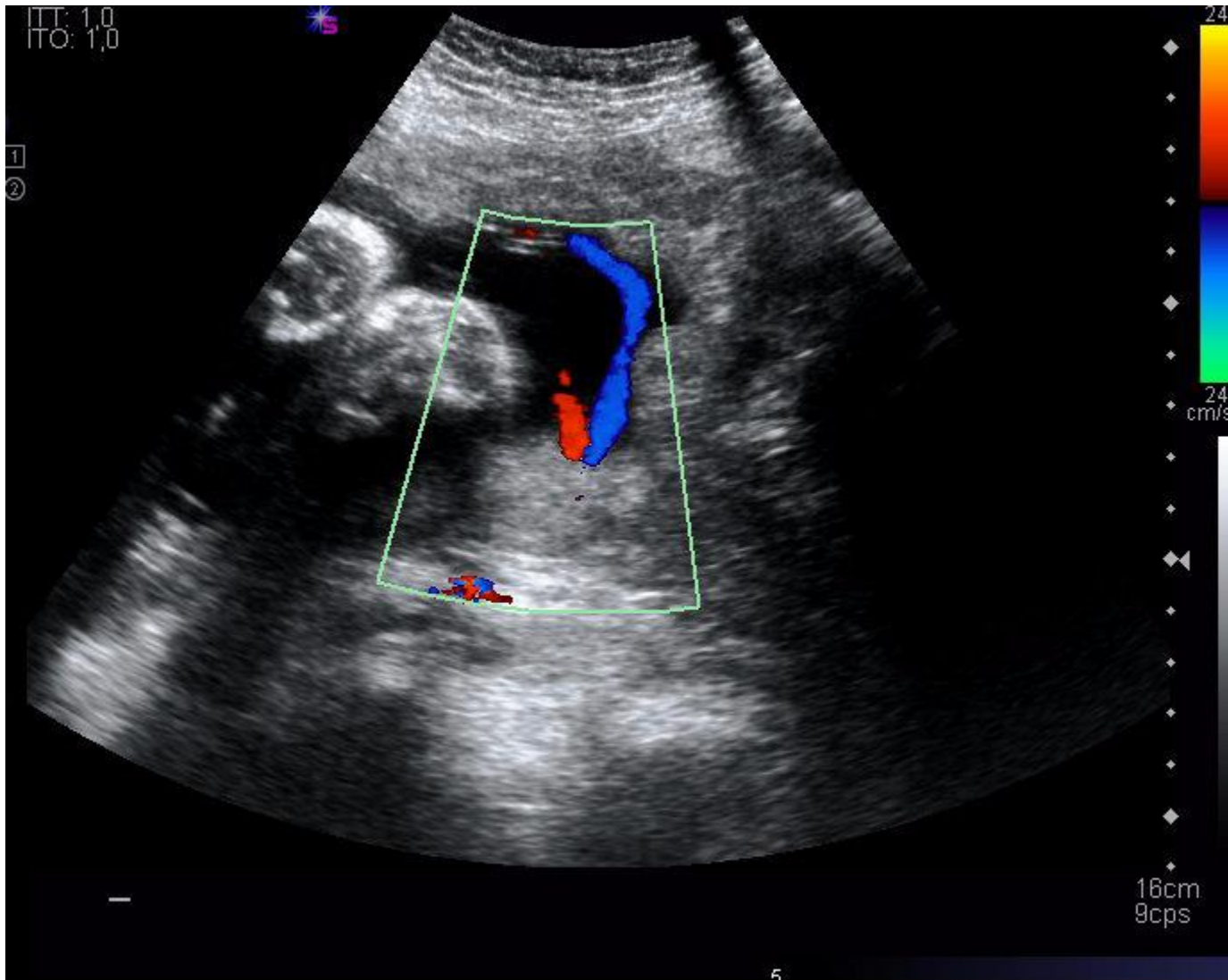
Vasa Prèvia



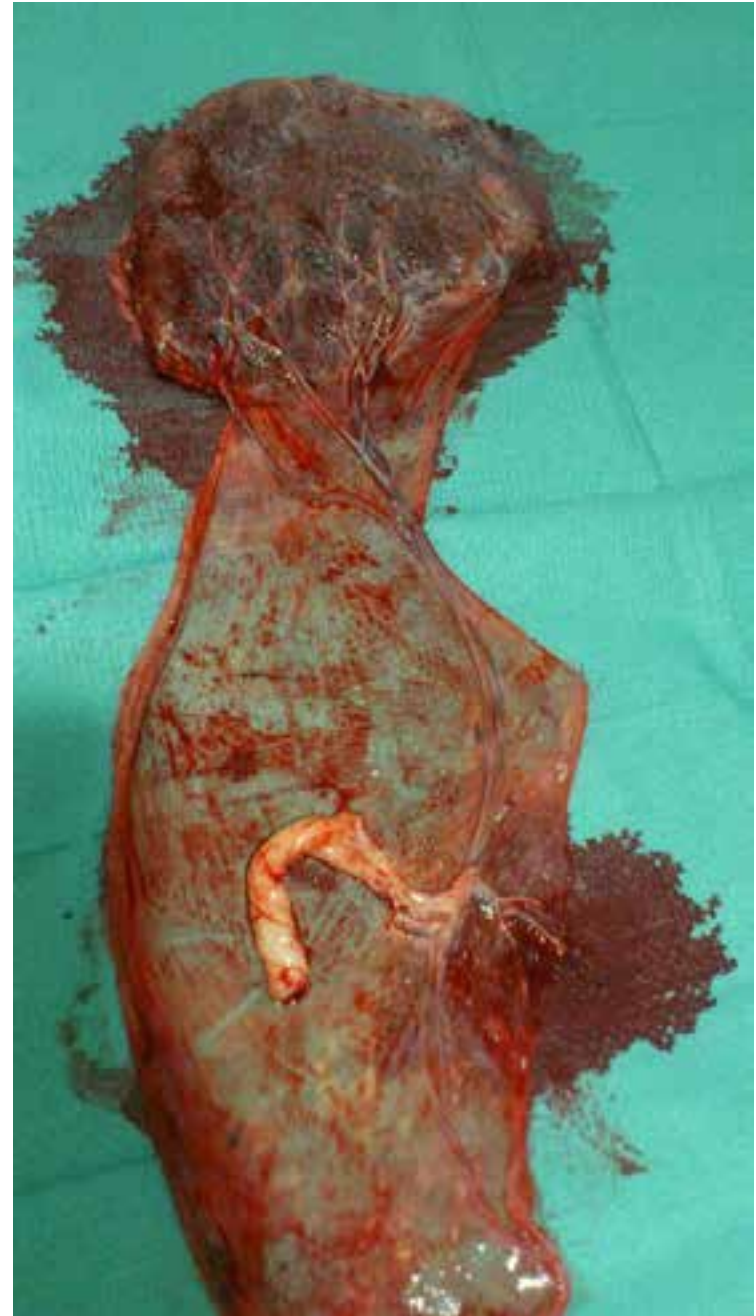Vasa Prèvia



Vasa Prèvia



- Vasos placentaris per davant de presentació fetal
- 1/40.000 parts
- 1/50 casos d'inserció velamentosa
- Incidència de mortalitat fetal: 50-70%
- Ruptura vascular més freqüent durant el treball de part





**Gràcies per la
vostra atenció**