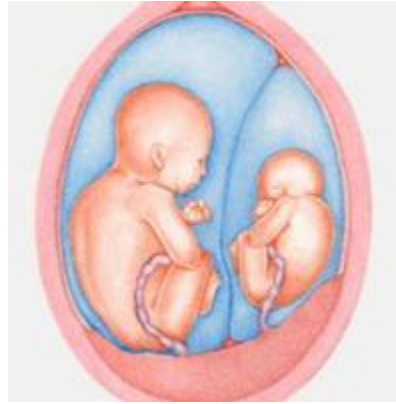



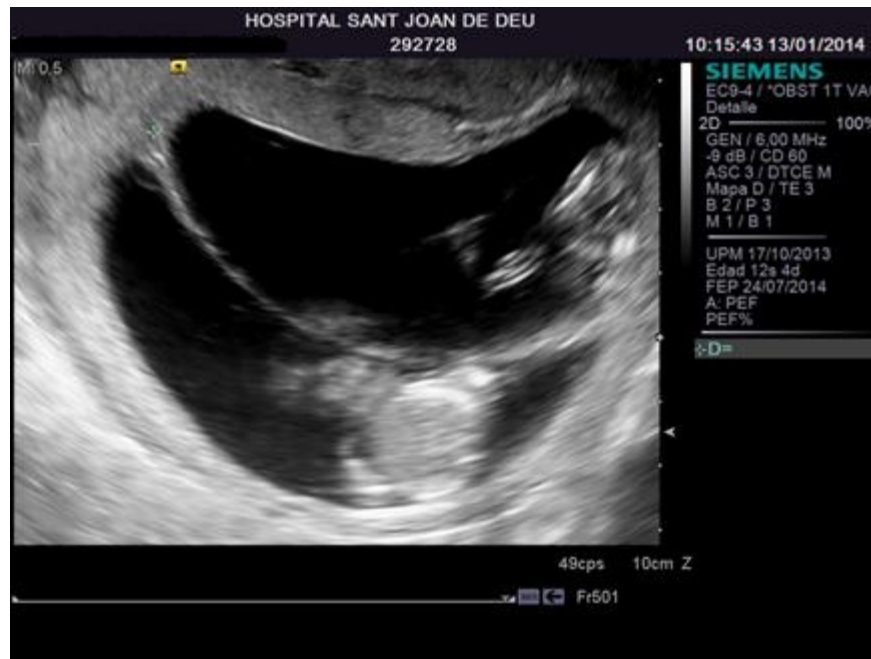
SÍNDROME DE TRANSFUSSIÓ FETO-FETAL

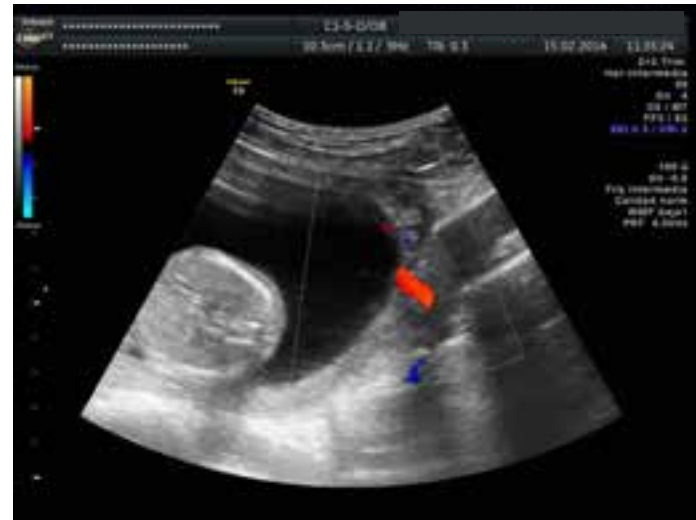
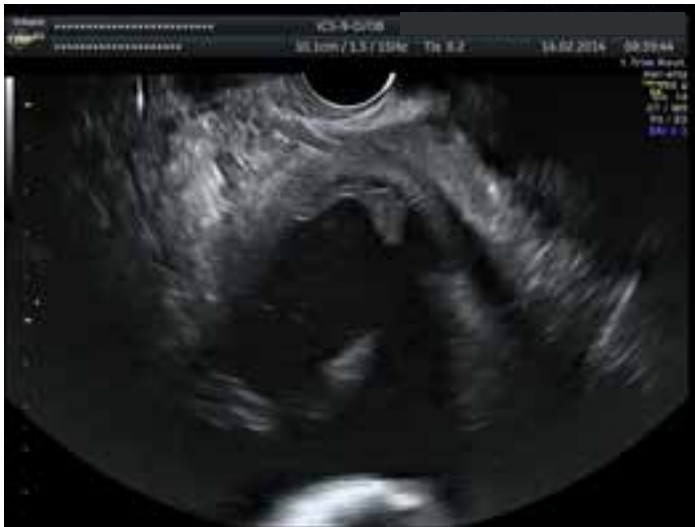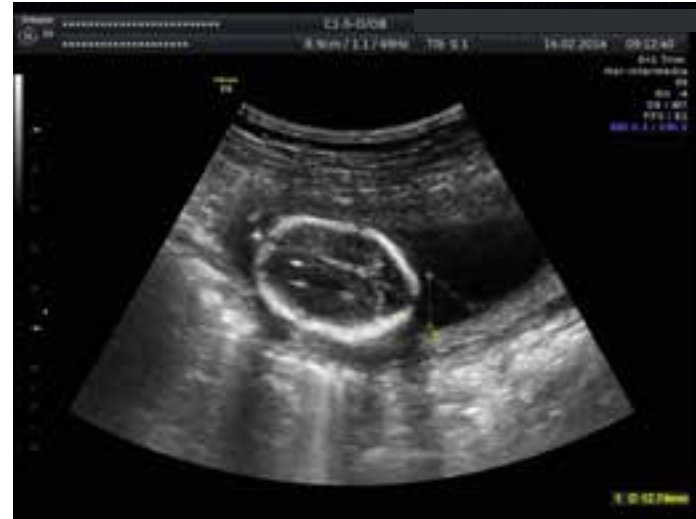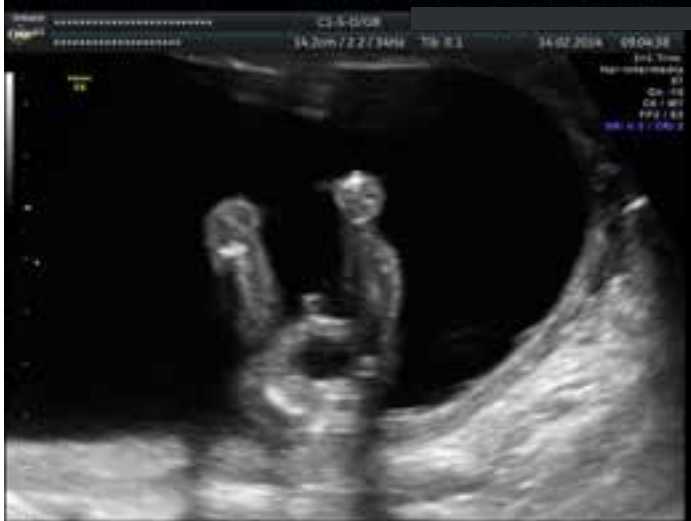Nimet Caner

BCNatal – Centre de Medicina Maternofetal i Neonatologia de Barcelona
Hospital Clínic i Hospital Sant Joan de Déu
Universitat de Barcelona

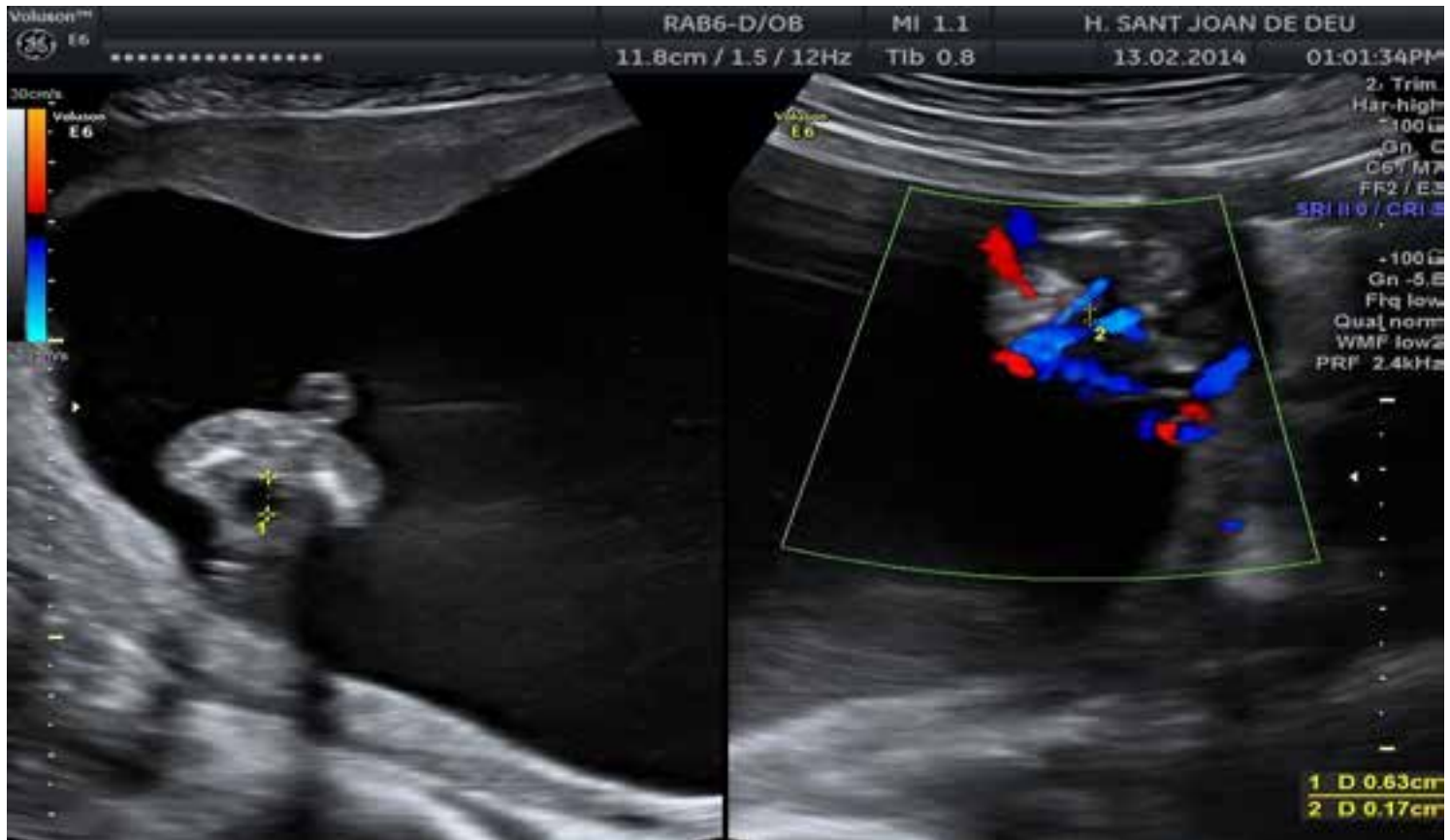
Cas clínic

- 32 anys, 2a gestació espontània
- Ecografia a les 7 i 12 sg : Gestació BCBA





- Ecografia 17sg: Gestació MCBA, fetus femenins, creixement fetal p100 i p83



polihidramnis + bufeta augmentada

oligo-anhidramnis + bufeta colapsada

Fetoscòpia-làser 27.1sg



- PE 36sg.
- 2450g/2280g
- AP: Bicornial