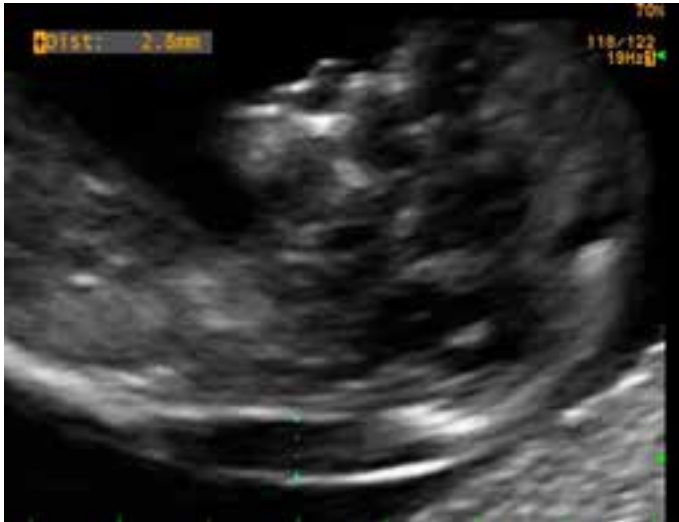

Translucència nucal augmentada i hidrops en segon trimestre

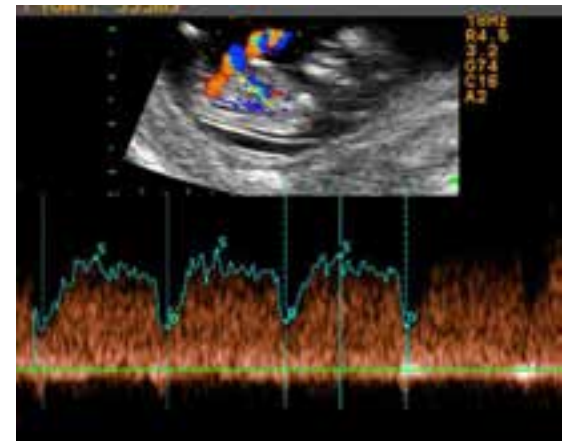
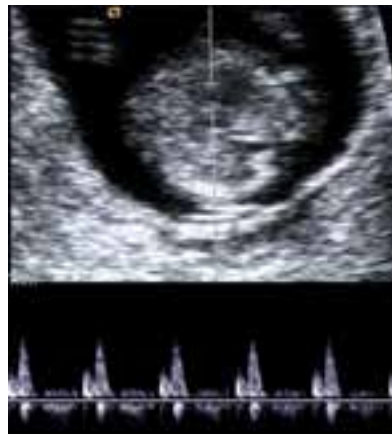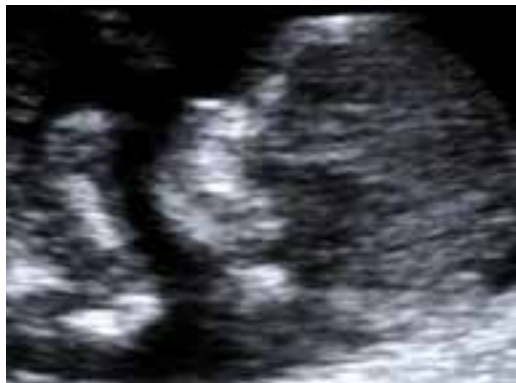Dra Laia Ferrer

BCNatal – Centre de Medicina Maternofetal i Neonatologia de Barcelona
Hospital Clínic i Hospital Sant Joan de Déu
Universitat de Barcelona



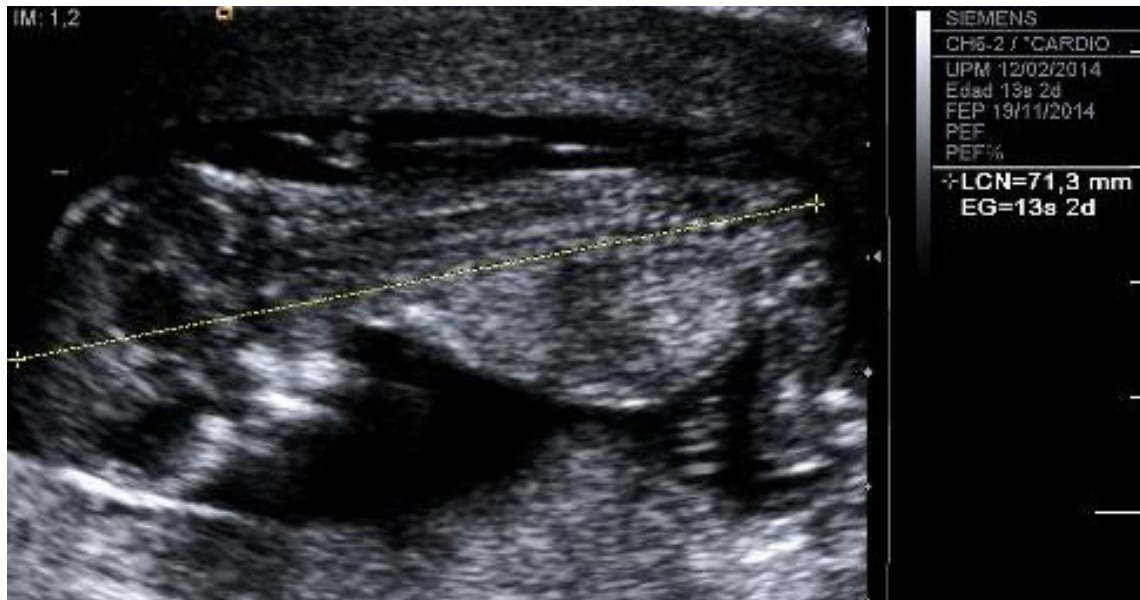


- A.M.B. 25 a, no AP TPAL 1001 Serologies (VIH, VHB, VHC, lues) negatives, rubeòla immune, toxoplasma no immune. GsRh O positiu
- Consulta a les 9.3 s per sensació distèrmica, sense exantema
- ECO 11.4s CRL 49 mm **TN 2.8 mm (>p99)** DV anterògrad, òs nasal present, no IT
- Risc Down 1/157, Risc Edwards 1/93992

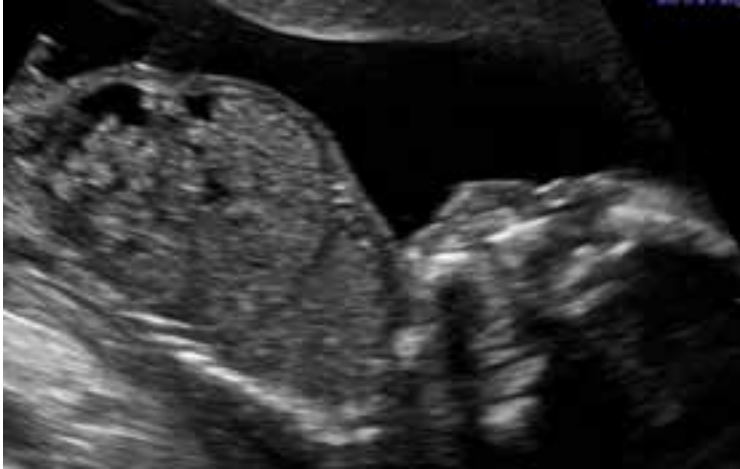
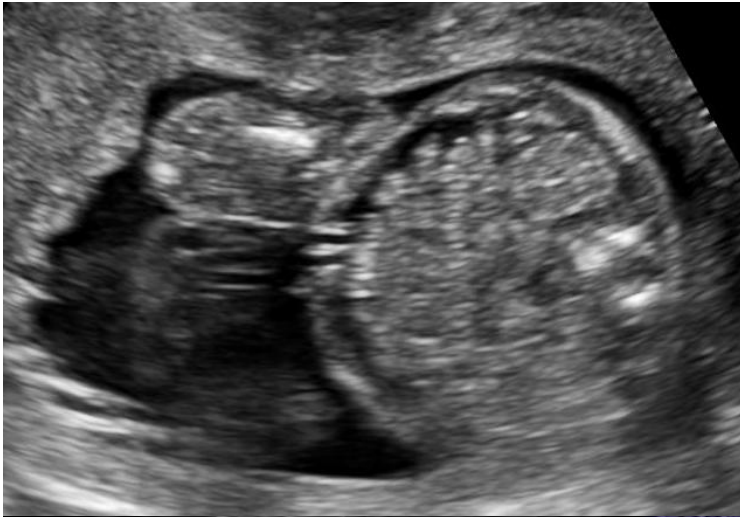
Cas clínic

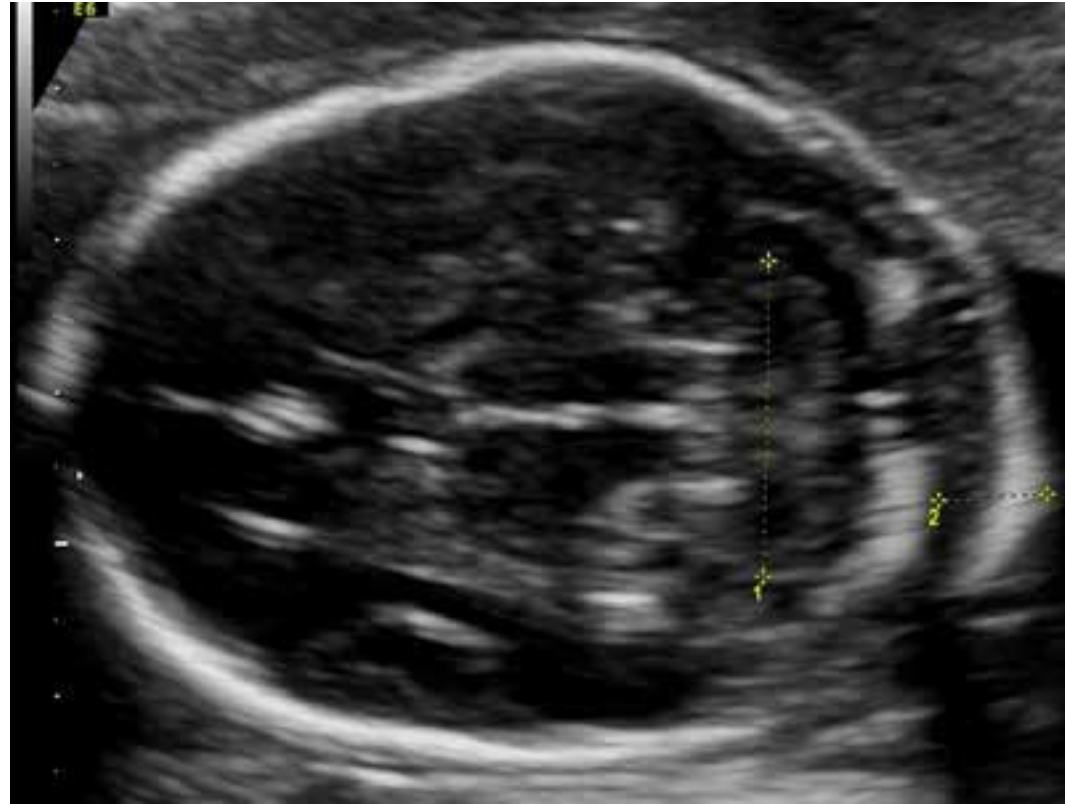- BC: QF-PCR i array-CGH normals
- EG 13.2s CRL 71 mm TN 2.9 mm p95
- Ecocardiografia precoç normal



Ecografia 20.5 setmanes

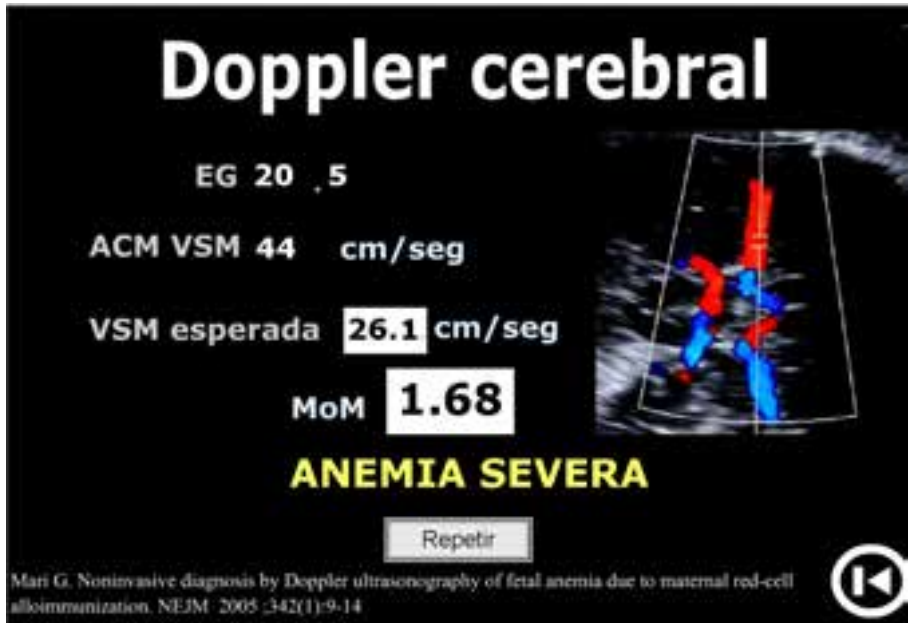
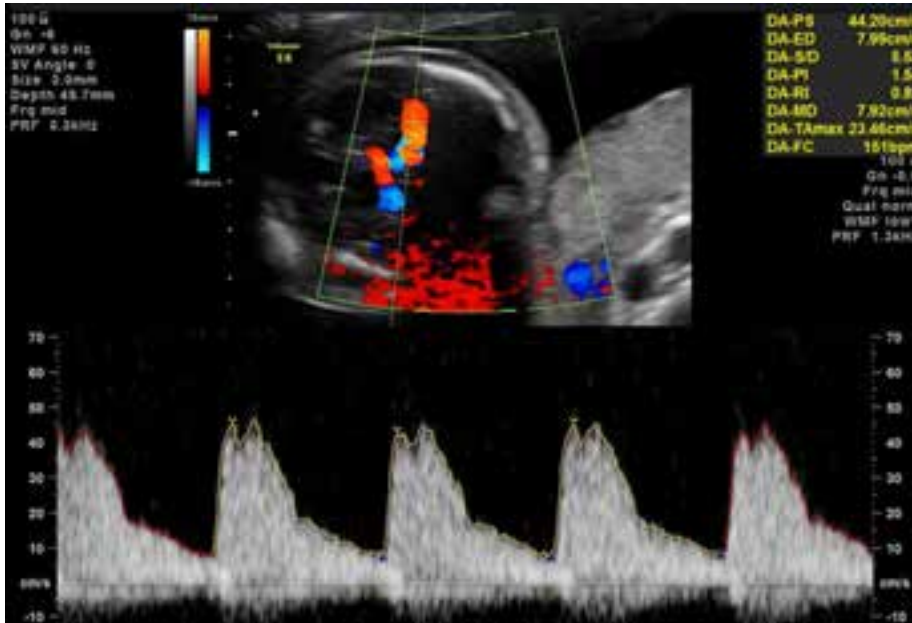


Ascites



PN 7.2 mm > p99

Ecografia 20.5 setmanes



PSV-ACM 44cm/seg

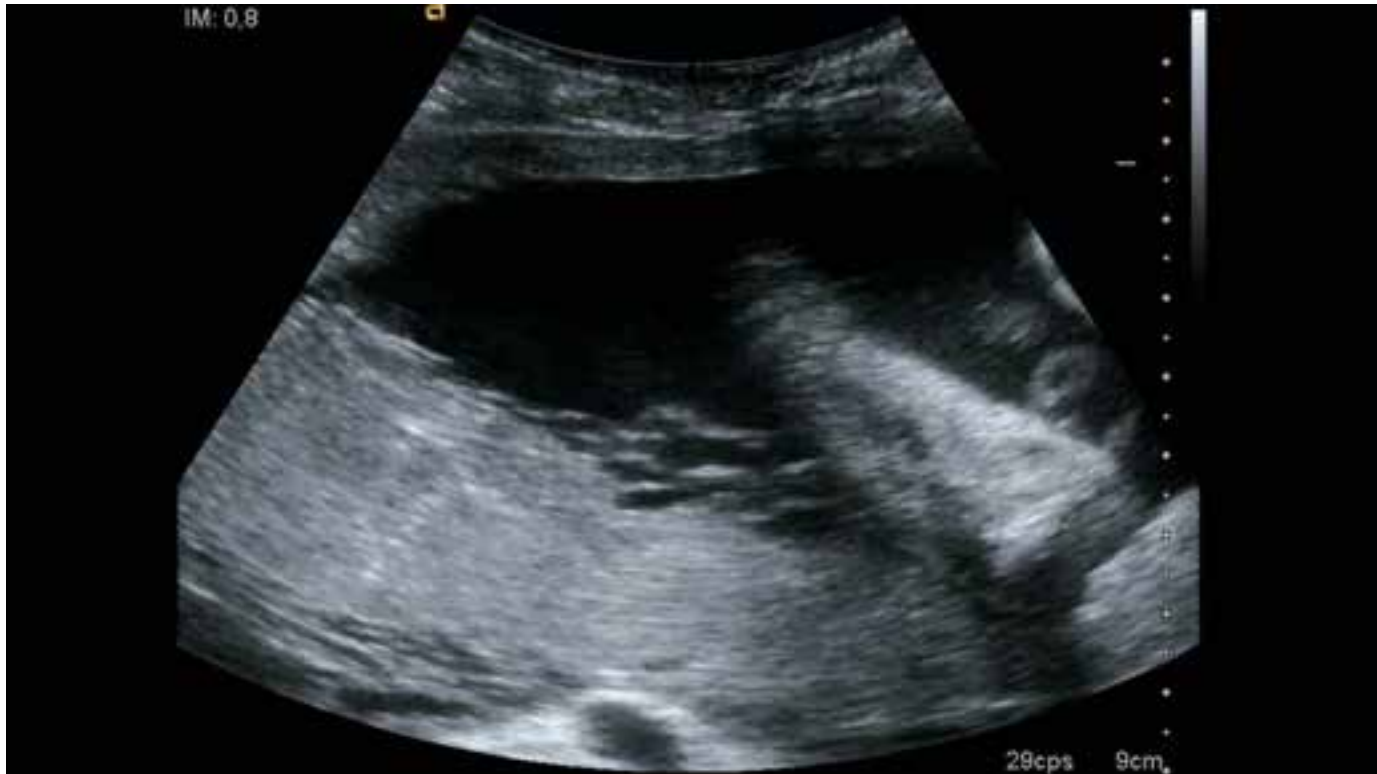Sospita d'anèmia fetal



- PVB19
- CMV
- Toxoplasma
- Ac irregulars
- Cordocentesi

20.6 setmanes **Cordocentesi + amniocentesi**

Hematòcrit fetal 13% → transfusió intrauterina 30 mL (10 mL intravascular + 20mL intraperitoneal → ht post no valorable



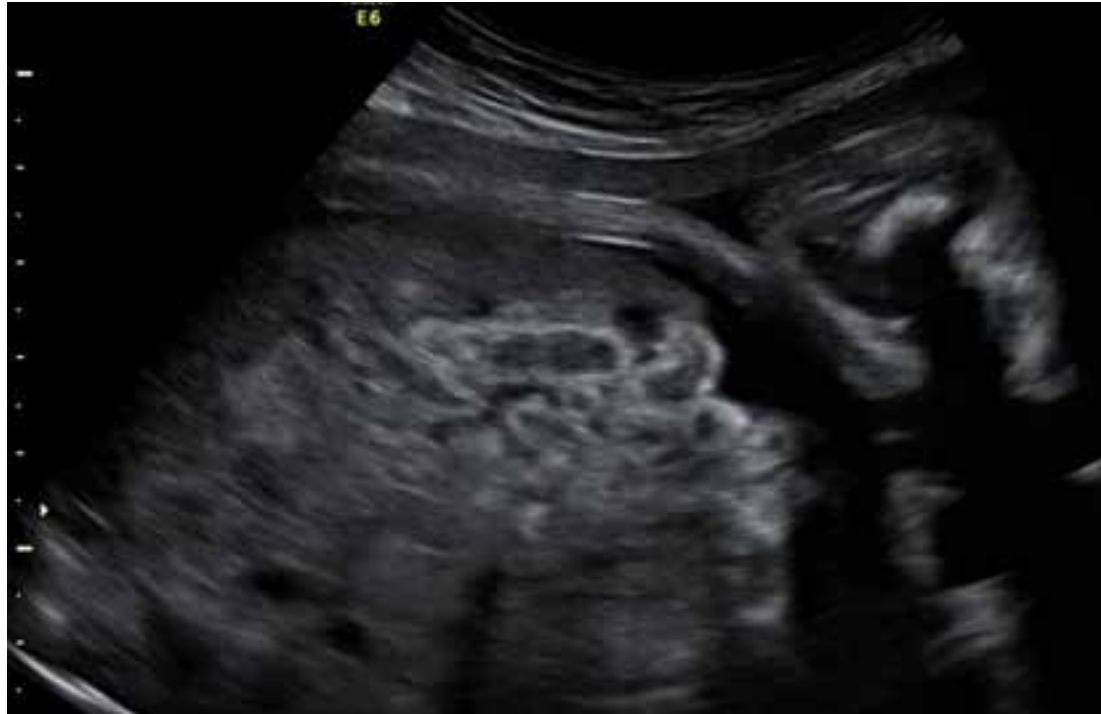Ac irregulars negatius

Serologies: CMV IgG/IgM neg, Toxoplasma IgG /Ig M neg, **PVB19 Ig G + / Ig M +**

LA amniòtic DNA PCR PVB19 +

Seguiment

Persistència d'ascites una setmana després, 21.6 setmanes



Segona cordocentesis amb transfusió intrauterina (ht pre 26%, post 42%)

Control posterior : **resolució d'ascites 25s**

Ecocardio

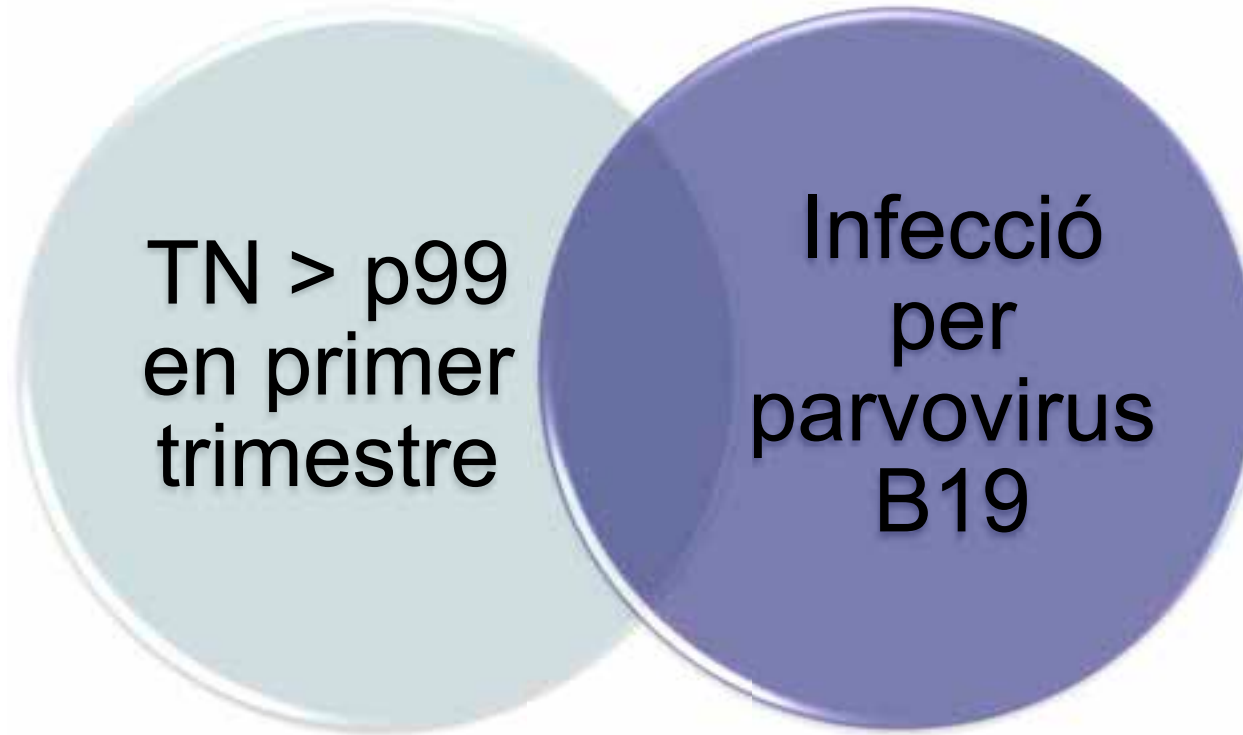
Neurosono i RMN

PSV-ACM

Part eutòcic 40.3s

Pes 3460g apgar 9/10 pH AU 7.16 pH VU 7.30

Evolució neonatal correcte sense necessitat de transfusió i amb neurodesenvolupament normal



Increased fetal nuchal translucency thickness at 10-14 weeks: is screening for maternal-fetal infection necessary?

Br J Obstet Gynaecol 1997 Feb; 104 (2): 212-5 Sebire NJ, Bianco D, Snijders RJ, Zuckerman M, Nicolaidis KH

The presence of increased nuchal translucency in the first trimester is not a marker of either maternal or fetal infection

Si PN >p99 16-17s → serologies PVB19, CMV

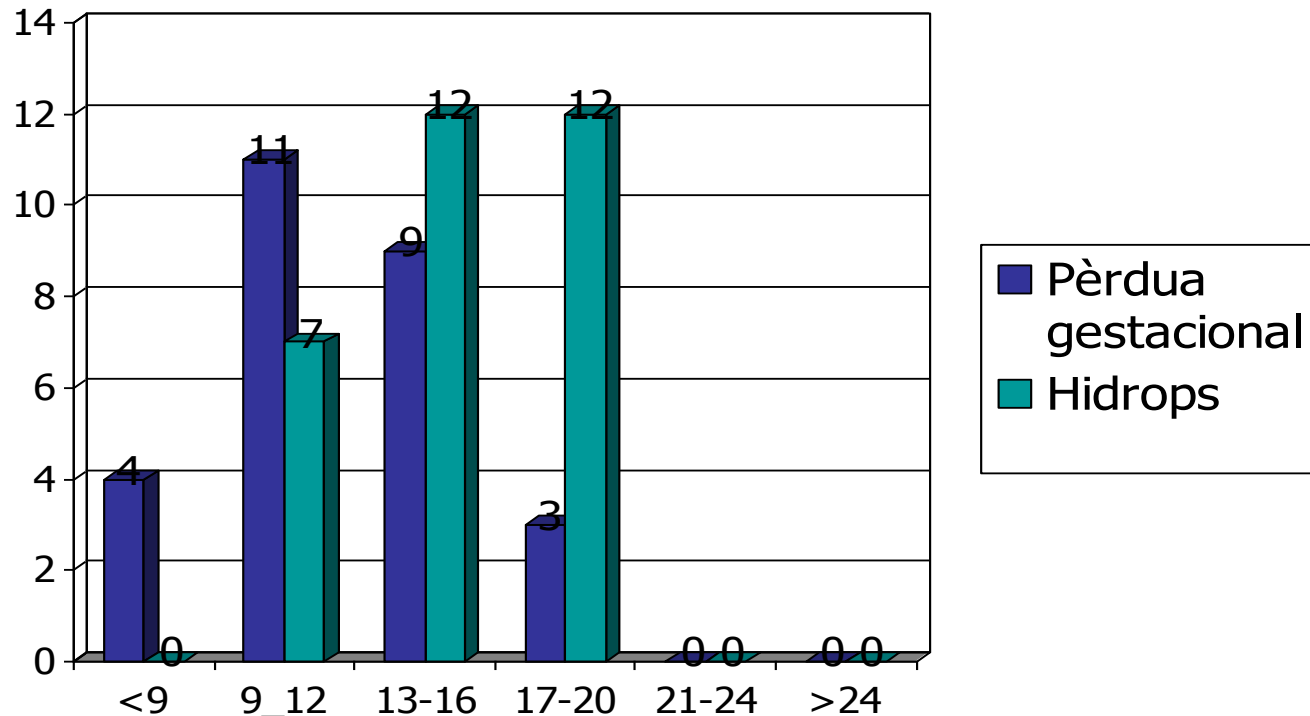


Risk of fetal hydrops and non-hydropic late intrauterine fetal death after gestational parvovirus B19 infection

Martin Enders^{a,*}, Karin Klingel^b, Andrea Weidner^a, Carola Baisch^a, Reinhard Kandolf^b, Gunnar Schalasta^a, Gisela Enders^a

Probabilitat de mort IU i hídrops en funció edat gestacional infecció materna

Intèrval d'aparició:
2-6 setmanes 75%
6-12 setmanes 25%
Algun cas > 20 s





Moltes gràcies!

First-trimester treatment of fetal anemia secondary to parvovirus B19 infection

A. KEMPE*, B. RÖSING*, C. BERG*, D. KAMIL*, A. HEEP†, U. GEMBRUCH* and A. GEIPEL*

*Departments of *Obstetrics and Prenatal Medicine and †Pediatrics, University Hospital of Bonn, Germany*

2 casos de TN>p99 amb signes d'hidrops i anèmia fetal
(PVS-ACM >1.5MoMs) → **transfusió intrauterina en setmana 13**

Early Signs of Cardiac Failure: A Clue for Parvovirus Infection Screening in the First Trimester?

Teresa Carraca^a Alexandra Matias^a Otilia Brandão^b Nuno Montenegro^b

^aObstetrics and Gynecology Service and ^bPathology Department, University Hospital of S. João, Faculty of Medicine of Porto, Porto, Portugal

Cause of fetal demise in first-trimester parvovirus infection: anemia, placentitis or myocarditis?

G. E. Chalouhi*†, S. Benedetti†, C. Alby†‡, N. Benzina†
and Y. Ville†