societat catalana de dermatologia i venereologia

DERMOPATIES I EMBARÀS

Societat Catalana d'Obstetrícia i Ginecologia

Prurit sense rash

COLÈSTASI INTRAHEPÀTICA

- Prurit de predomini a palmells i plantes dels peus
- Empitjorament nocturn
- Absència de lesions cutànies (excepte lesions per rascat [foto])
- Altres: icterícia 10-15%, malestar general, nàusees, vòmits, diarrea, dolor a hipocondri dret.

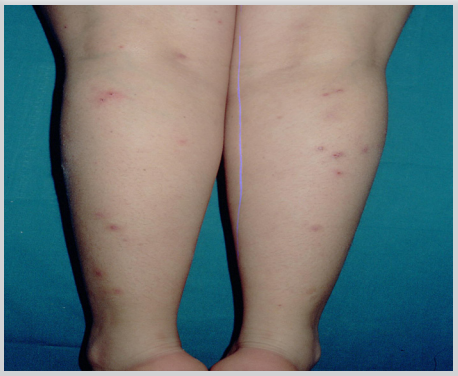

- Etiologia desconeguda, amb influència genètica i ambiental
- Analítica: augment d'àcids biliars, bilirubina fracció directa, fosfatasa alcalina i transaminases
- Bon pronòstic matern
- Augment de morbimortalitat fetal per prematuritat i mort perinatal
- Resolució espontània postpart
- Possible recurrència en posteriors gestacions i amb ACO

- Simptomàtic: loció de calamina, antihistamínics orals
- Àcid ursodesoxicòlic 8-15 mg/kg/dia o 0.6-1 g/dia. Vitamina K oral 10 mg/dia opcional.

Prurit amb rash

INICI PRECOÇ (abans de 3er trimestre)
Predomini tronc i extremitat

EURUPCIONS ATÒPIQUES

- 75% abans del 3er trimestre
- Lesions polimorfes (pàpules, nòduls, excoriacions, èczema) predominantment a plexures, mans, escot i coll

- Diagnòstic clínic
- Bon pronòstic tant matern com fetal
- Resolució espontània a les 4-6 setmanes de l´inici.

- Locions emol·lients amb urea (3-10%) ± antipruriginosos (polidocanol)
- Corticoides tòpics
- Fototeràpia

INICI TARDÀ
Predomini abdomen

No periumbilical

ERUPCIÓ POLIMORFA

- Prurit intens amb clínica dermatològica molt polimorfa però sense ampul·les
- Afectació de les estries abdominals, respectant la zona periumbilical
- Més freqüent al 3er trimestre o al puerperi immediat, sobretot a nul·lípares

- Patogènia desconeguda, possible factor mecànic per la distensió abdominal
- Diagnòstic clínic. En cas de dubte valorar biòpsia
- Bon pronòstic matern i fetal
- No recurrència en posteriors gestacions

- Corticoides tòpics ± antihistamínics. vo
- Corticoides orals en cas de resistència (0,5 mg/kg/dia)

Periumbilical

PEMFIGOIDE GESTACIONAL

- Lesions pruriginoses urticariformes i vesículo-ampul·loses d'inici periumbilical i amb extensió centrífuga
- Absència de lesions a estries abdominals
- Pot debutar al puerperi.

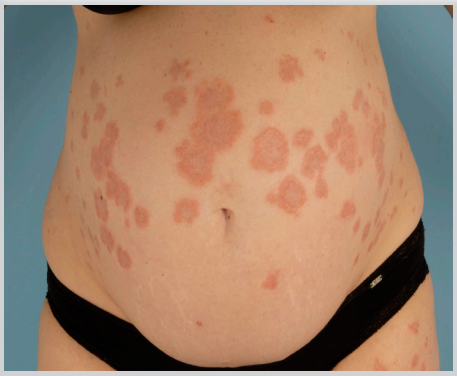

- Etiologia autoimmune
- Analítica: leucocitosi amb eosinofília
- Biòpsia cutània: butllofes subepidèrmiques amb depòsit linieal de C3 ± IgG a unió dermo-epiderm.
- Associat a prematuritat i baix pes
- 5% de nounats amb lesions per pas transplacentari d'anticossos
- Resolució espontània postpart
- Possible recurrència en posteriors gestacions i amb ACO

- Tt. Tòpic: corticoides
- Tt. sistèmic: Prednisona 0,5 – 1 mg/kg/dia vo ± antihistamínic

Julve R, Canto MJ,Casellas M, Del Rio M, Figueras F, Gómez L, Goncé A, Roma E, Serra B, Vicente A*, Vives A.
Secció de Medicina Perinatal de la SCOG (ACMCB); i (*) Societat Catalana de Dermatologia i Veneriologia